



Universitas Medica

ISSN: 0041-9095

ISSN: 2011-0839

Pontificia Universidad Javeriana

Nieto Ramírez, Luis Eduardo; Mejía J., Sarita; Camayo V., Tatiana; Téllez H., Carolina

Manifestaciones clínicas del síndrome de Möbius: revisión exploratoria

Universitas Medica, vol. 63, núm. 2, 2022, pp. 1-13

Pontificia Universidad Javeriana

DOI: <https://doi.org/10.11144/Javeriana.umed63-2.mobi>

Disponible en: <https://www.redalyc.org/articulo.oa?id=231074807011>

- ▶ [Cómo citar el artículo](#)
- ▶ [Número completo](#)
- ▶ [Más información del artículo](#)
- ▶ [Página de la revista en redalyc.org](#)

UNEM [redalyc.org](https://www.redalyc.org)

Sistema de Información Científica Redalyc

Red de Revistas Científicas de América Latina y el Caribe, España y Portugal

Proyecto académico sin fines de lucro, desarrollado bajo la iniciativa de acceso abierto

# Manifestaciones clínicas del síndrome de Möbius: revisión exploratoria

## Clinical Manifestations of Möbius Syndrome: scoping review

Recibido: 11/10/2021 | Aceptado: 04/03/2022

LUIS EDUARDO NIETO RAMÍREZ<sup>a</sup>

Cirujano Plástico, Microcirujano, Cirujano de Mano-Hospital Universitario San Ignacio. Profesor Facultad de Medicina Pontificia Universidad Javeriana, Colombia  
ORCID: <https://orcid.org/0000-0002-7848-0636>

SARITA MEJÍA J.

Médica y cirujana, Pontificia Universidad Javeriana, Colombia  
ORCID: <https://orcid.org/0000-0002-8049-4375>

TATIANA CAMAYO V.

Médica y cirujana, Residente de Dermatología, Facultad de Medicina, Pontificia Universidad Javeriana, Colombia  
ORCID: <https://orcid.org/0000-0002-6085-8290>

CAROLINA TÉLLEZ H.

Médica y cirujana -Pontificia Universidad Javeriana, Colombia  
ORCID: <https://orcid.org/0000-0002-7689-494X>

### RESUMEN

El síndrome de Möbius hace parte de un grupo de trastornos genéticos conocidos como trastornos congénitos de denervación craneal (CCDD, por sus siglas en inglés). Se trata de una parálisis oculofacial congénita infrecuente, con pocos casos reportados desde su primera descripción por Von-Graefe, en 1880, y Möbius, 1888. Se estima su prevalencia entre 1 y 2 por cada 10.000 nacimientos, y afecta por igual a ambos sexos. Se caracteriza por una afectación de múltiples nervios craneales, más frecuentemente el VI y el VII par. Entre los signos y síntomas de mayor relevancia están la inhabilidad para realizar expresiones faciales y compromiso de la mirada conjugada. Se han estudiado múltiples posibles causas, pero no se ha determinado una etiología específica, entre ellas están los trastornos vasculares secundarios a medicamentos, tóxicos, fenómenos de la actividad uterina, así como la teoría familiar genética de herencia autosómica dominante. Es frecuente que este síndrome curse con malformaciones extracraneales, en particular de los miembros superiores. El diagnóstico, que es clínico, se hace, generalmente, en la infancia; sin embargo, es necesaria la confirmación imagenológica. Aunque la sintomatología no es progresiva, es indispensable que el abordaje sea multidisciplinario, incluida la valoración inicial por Neurología, genética, manejo quirúrgico por cirugía plástica, terapia física y rehabilitación neurológica.

### Palabras clave

síndrome de Möbius; síndrome de Moebius; parálisis nervio facial congénita; parálisis facial congénita; trastornos de denervación craneal congénita.

### ABSTRACT

Möbius syndrome belongs to a group of genetic disorders known as congenital cranial dysinnervation disorders (CCDD), a rare form of congenital oculofacial paralysis with only a few hundred cases reported

<sup>a</sup> Autor de correspondencia: [lenietor@gmail.com](mailto:lenietor@gmail.com)

*Cómo citar:* Nieto Ramírez LE, Mejía Jaramillo S, Camayo Vásquez T, Téllez C. Manifestaciones clínicas del síndrome de Möbius: revisión exploratoria. Univ. Med. 2022;63(2). <https://doi.org/10.11144/Javeriana.umed63-2.mobi>

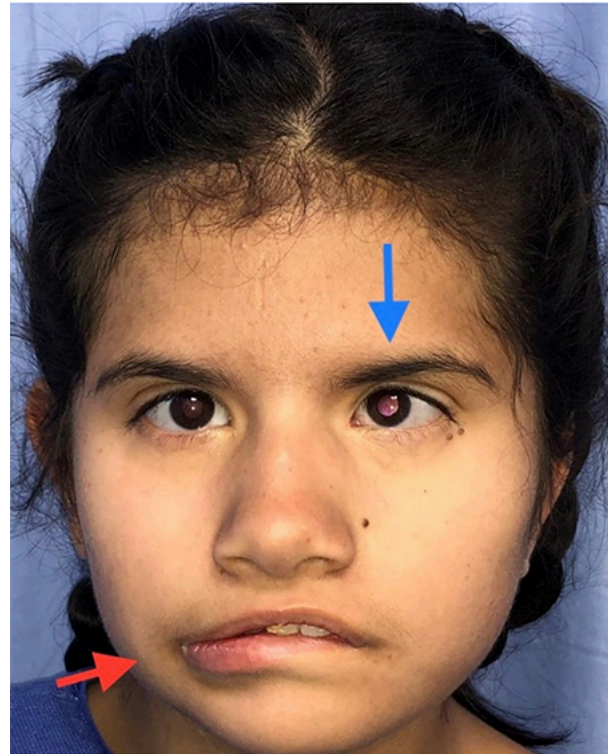
since its first description by Von Graefe, in 1880, and Moebius, in 1888. The prevalence of Möbius syndrome is estimated to be between 1 to 2 cases per-10,000 births, affecting both sexes equally. It is characterized by involvement of multiple cranial nerves, mainly cranial nerves VI and VII. Among the most relevant signs and symptoms are the inability to make facial expressions and conjugate gaze palsy. Multiple possible causes have been studied but a specific etiology is yet to be determined; among the most relevant causes found are vascular disorders, secondary to drugs, toxins and uterine activity, and familial cases with an autosomal dominant inheritance. This syndrome frequently occurs in association with extracranial malformations, particularly of the upper limbs. Diagnosis, which is mainly clinical, is usually made in early childhood, however imaging confirmation is necessary. Although the condition is non progressive, it is essential that a multidisciplinary approach is done, including initial assessment by clinical neurology, genetic consultation, surgical management by plastic surgery, physical therapy, and neurological rehabilitation.

**Keywords**

mobius syndrome; moebius syndrome; congenital facial nerve palsy; congenital facial paralysis; congenital cranial dysinnervation disorders.

## Introducción

El síndrome de Möbius o Moebius es un trastorno congénito poco frecuente, que afecta algunos pares craneales, entre estos los más afectados son el VI y el VII, por lo cual habrá alteraciones oculomotoras y parálisis facial principalmente (figura 1). Sin embargo, en ocasiones se puede dar una alteración de múltiples pares craneales, lo que llevará a un cuadro clínico más evidente (1).



**Figura 1**

*Aspecto de una niña con el síndrome de Möbius, quien presenta alteraciones oculares de estrabismo (flecha azul) e inexpressión facial, dada por la parálisis del nervio facial bilateral con descenso y desviación de la comisura labial (flecha roja). (Fotografía con autorización de la madre de la paciente para su publicación)*

En la literatura médica mundial se han realizado alrededor de 500 reportes de esta entidad. La primera descripción fue realizada en 1880 por Von Graefe, aun cuando fue mejor estudiada por Möbius, quien definió sus criterios principales (2). También se conoce como diplegia facial congénita o agenesia nuclear, por lo cual sus manifestaciones clínicas son evidentes desde el nacimiento (3). Aún no son claros la etiología y el mecanismo de instauración; sin embargo, existen varias teorías. En cuanto a su etiología, se dividen en aquellas que proponen un daño central directo (hipoplasia, atrofia y necrosis del núcleo) y un daño periférico,

primario del nervio o afecciones de la placa neuromuscular (4). De la misma forma, sobre el mecanismo de instauración, se considera la teoría anterógrada (lesión central con progresión hacia la periferia) y retrógrada (alteración en las estructuras periféricas que producen una degeneración secundaria de los núcleos de los pares craneales involucrados). A pesar de ser una patología de fácil reconocimiento (5), por los hallazgos característicos en el examen físico y neurológico, debido a la baja incidencia de la entidad, el poco conocimiento sobre esta y la escasa literatura existente, la ha llevado al subdiagnóstico (6). El objetivo de este artículo es exponer de manera sintetizada la información que se ha publicado con respecto a etiología, manifestaciones clínicas y diagnóstico, a fin de contribuir a su difusión en la comunidad médica.

## Metodología

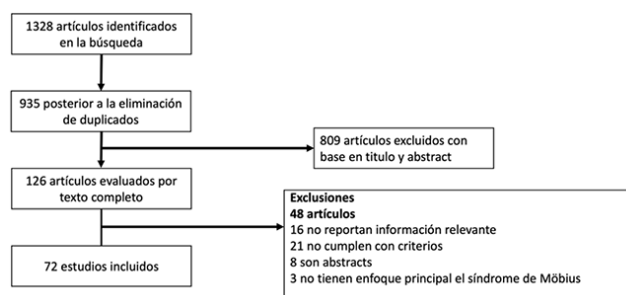
Se diseñó un estudio tipo revisión exploratoria, con el objetivo de integrar la mejor evidencia disponible con respecto al diagnóstico clínico y paraclínico del síndrome de Möbius, teniendo como criterios de selección cualquier tipo de estudio, en inglés o español, que se centrará específicamente en las manifestaciones clínicas, etiología, imágenes diagnósticas y estudios de electrodiagnóstico del síndrome de Möbius o Moebius y trastornos de denervación craneal congénita.

Se utilizaron los motores de búsqueda Pubmed, Embase, Cochrane y Latindex, eliminando los duplicados, escogiendo los artículos para tener en cuenta por título y resumen, evaluando en texto completo, eliminando los que no cumplieron con los criterios de selección y sintetizando la información en cuatro áreas: manifestaciones clínicas, etiología de la enfermedad, imágenes diagnósticas y estudios de electrodiagnóstico.

## Resultados

### Selección de estudios

Utilizando las palabras clave, *síndrome de Möbius*, *síndrome de Moebius*, *parálisis nerviofacial congénita*, *parálisis facial congénita*, *trastornos de denervación craneal congénita*, en los motores de búsqueda Pubmed, Embase, Cochrane y Latindex se obtuvieron 1328 resultados, de los cuales 393 estaban duplicados. Se excluyeron 809 artículos con base en título y resumen, y así quedaron 126 artículos que se revisaron en texto completo. De ellos, se excluyeron 48, debido a que no aportaban información relevante para el estudio y no cumplían con los criterios de selección. Finalmente, se escogieron 72 publicaciones para esta revisión (figura 2).



**Figura 2**

Selección de los artículos utilizados para la revisión exploratoria

### Clínica

El síndrome de Möbius se caracteriza por una parálisis facial congénita, no progresiva, simétrica o asimétrica y parálisis del VI par (estrabismo convergente) (7). Su presentación clínica y severidad son variables y el diagnóstico es fundamentalmente clínico (8). Es una entidad infrecuente, pues la mayoría de los casos son esporádicos, pero se han documentado casos familiares, generalmente asociados con alteraciones musculoesqueléticas, lo que es sugestivo de un patrón herencia autosómica (9).

De ahí que se clasifique en los trastornos de denervación craneal congénita (10).

Este síndrome se debe sospechar en un recién nacido que carezca de expresión facial, por falta de la contracción de los músculos faciales, uni o bilateralmente y estrabismo por endoforia. Asociado puede tener alteraciones en la succión y deglución, con escurrimiento de los alimentos (signo clínico más temprano) (11), sialorrea (12), cierre incompleto de párpados al dormir y estridor laríngeo. Puede acompañarse de malformaciones congénitas en las extremidades (13), como pie equino varo, sindactilias, braquidactilias y síndrome de Poland (asociación Moebius-Poland), entre otras (14,15).

Según la Primera Conferencia Científica en Síndrome de Möbius, en abril del 2007 (16), los criterios mínimos para su diagnóstico son: presencia de debilidad facial no progresiva uni o bilateral, abducción ocular limitada, con algunas características como afectación de otros pares craneanos y problemas motores, orofaciales, musculoesqueléticos y del desarrollo neural y social (17).

En cuanto a la extensión de la diplegia facial congénita, los músculos faciales superiores están más involucrados que los inferiores, incluso pueden estar conservados los músculos depresores del labio inferior y el platisma (18). Es posible observar manifestaciones orales que incluyen micrognatia, paladar ojival o hendido, deformidades linguales, úvula bífida e incapacidad para realizar ciertos movimientos mandibulares (19), así como deformidades del oído externo con pérdida auditiva neurosensorial por alteraciones cocleares, o ausencia de reflejos en el músculo estapedio (20). En estos pacientes, el riesgo aumentado de caries (21) y enfermedades periodontales se asocia con problemas alimenticios e higiene oral inefectiva, por una alteración de la movilidad oral, lingual y función masticatoria (22). La disfagia y los problemas respiratorios son características asociadas resultantes de la disfunción del tallo cerebral inferior, que afectan el desarrollo, y malnutrición (23).

La parálisis del músculo orbicularis oculi es el primer signo ocular (24). Las manifestaciones

oculares son variadas (25), pero se encuentran tres patrones principales: a) supranuclear o ortotropía, en posición primaria y defecto en abducción y aducción; b) nuclear o exotropía, con defecto bilateral de abducción y aducción parcialmente conservada, y c) periférico o exotropía y posición primaria con tortícolis, ausencia completa de convergencia y falta del alineamiento vertical del ojo (26,27). Generalmente, presentan una visión binocular anormal con pérdida de estereopsis y presencia de escotomas. Incluso, hasta en un 25 % de los casos hay afectación del III par (28).

El lagofthalmos se encuentra en el 83 % de los casos, aun cuando la superficie ocular está protegida por la presencia del fenómeno de Bell, ya que la secreción de lágrimas es generalmente adecuada para prevenir lesiones corneales por desecación (29). La demora en el inicio de lagrimeo (entre 4 y 6 meses) y la presencia del fenómeno de lágrimas de cocodrilo (lagrimeo durante la alimentación) durante el primer año (33 % de los casos), probablemente, refleja algún tipo de regeneración aberrante de las fibras nerviosas del VII par (30).

En estos individuos, la inteligencia suele ser normal, con reportes de retardo mental moderado en el 10 % de los casos. La inhabilidad de los pacientes de expresar alegría, tristeza o rabia por medio de la comunicación no verbal puede resultar en una introversión severa y o en una personalidad aislada (31,32).

Se han propuesto diferentes clasificaciones para enfocar adecuadamente su manejo y rehabilitación. En 1978, Tentamy y McKusik describieron tres grupos de clasificación: 1) parálisis aislada de los nervios craneales VI y VII, 2) parálisis del VI y VII nervios craneales en asociación con artrogriposis múltiple congénita y 3) parálisis de los nervios craneales VI y VII con anomalías de extremidades (33). Terzis y Noah (34), en 2002, propusieron una nueva clasificación de tres grados: síndrome de Möbius clásico (parálisis completa bilateral del VI y del VII par con apariencia clínica del síndrome y alguna función motora residual), síndrome de Möbius incompleto o parcial (parálisis incompleta o parcial del VI o del

VII) y Möbius-like (parálisis del VII asociada a otro par craneal fuera) (tabla 1). En el 2016, Montealegre et al. (35) plantearon una nueva clasificación basada en las descritas, en la cual se especifican los grupos musculares afectados y sus diferentes variaciones en asociación con otros pares craneales fuera del VI y VII, que se traduce en opciones terapéuticas más dirigidas y esquematizadas.

**Tabla 1**  
*Clasificación de Terzis y Noah para el síndrome de Möbius (34)*

Möbius clásico	Möbius incompleto o parcial	Möbius like
Parálisis completa del VI y del VII par	Parálisis incompleta	Parálisis VII asociada con otro par craneal fuera del VI
Unilateral	Grado I: parálisis incompleta o parcial VII	Grado I: parálisis incompleta VII
Bilateral	Grado II: parálisis incompleta o parcial del VI y del VII	Grado II: parálisis completa del VII
---	---	Grado III: parálisis completa multicraneal (VI asociado con 2 o más pares craneales)

Los síndromes asociados, como Klinefelter (36), autismo infantil, Klippel-Feil, Kallman, Hanhart e hipopituitarismo (37), hacen aún más difícil su determinación. Como diagnósticos diferenciales del síndrome de Möbius se encuentran la asfixia total pre y perinatal luego del primer trimestre (lesiones tegmentales), la disgenesia del tallo cerebral, la displasia del tegmento pontino y la parálisis de causas obstétricas (8).

*Etiología*

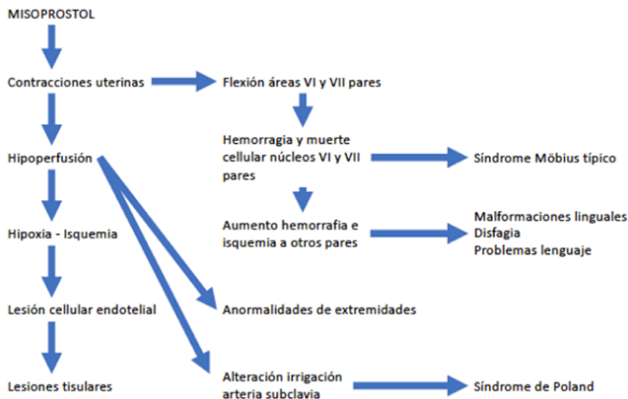
Se han propuesto cuatro categorías para distribuir los factores etiológicos: atrofia o hipoplasia, necrosis de los núcleos de los nervios craneales, atrofia primaria periférica del nervio y defectos miopáticos periféricos (38), enmarcados en dos teorías básicas: anterógrada, que lo define como una dismorfogénesis, debido a una lesión

craneal primaria con lesión secundaria de la musculatura periférica, y retrógrada, en la que se considera que hay degeneración de los núcleos craneales secundaria a anomalías en el nervio periférico o sus músculos diana (39).

Aunque la mayoría de los casos son esporádicos, desde el punto de vista genético, se ha sugerido una relación con translocaciones más en el cromosoma 10q, 31q y 3, los cuales están asociados también con el crecimiento embriológico de la extremidad superior. Los genes homeobox, en particular Hox1, han sido involucrados en este síndrome, debido a su importancia en la segmentación rombencefálica, así como los genes HoxA1 y HoxA2, asociados con el autismo, una patología frecuentemente relacionada con el síndrome de Möbius (40). Otros genes, como PLEXIN-D1 y SOX14, vinculados con anomalías vertebrales, de tejidos blandos del cuello, sindactilia, braquidactilia (41) y síndrome de Poland, se consideran secundarios a una disrupción del aporte sanguíneo de la arteria subclavia (42).

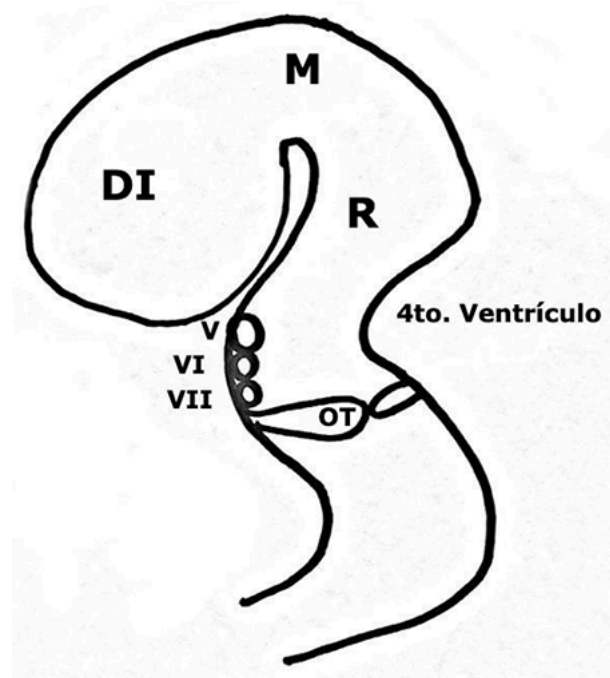
En la aparición del síndrome de Möbius destaca la teoría vascular, explicada por una disminución del aporte sanguíneo al romboencéfalo fetal, que proviene en sentido caudal de las arterias carótidas internas, secundario a la regresión temprana de las arterias trigeminales primitivas y formación retardada de la arteria basilar u obstrucción del sistema vertebrobasilar alrededor de la sexta semana de gestación, que afecta los pares V al XII (43).

La teratogenicidad se considera el factor etiológico más importante en este síndrome. Entre los fármacos en que se ha encontrado asociación están la talidomida (44), el misoprostol (45), la cocaína, las benzodiacepinas, la ergotamina y el alcohol. La relación más fuerte se encuentra con el misoprostol, en especial si es administrado entre la cuarta y sexta semana, como consecuencia de un aborto fallido (figura 3) (46,47).



**Figura 3**  
Mecanismos propuestos para la teratogenicidad del misoprostol  
Fuente: adaptado de (46).

Se ha documentado que la exposición a cocaína en la sexta semana de gestación lleva a vasoespasmo (48). El uso combinado de cocaína y alcohol puede generar sindactilia o braquidactilia (49). Tanto la ergotamina como la cafeína atraviesan la barrera hematoplacentaria y ambas causan una constricción activa de los vasos sanguíneos. No se ha evidenciado un efecto directo de la cafeína, pero sí que puede potenciar el efecto teratogénico de la ergotamina, la cual tiene un efecto alfaadrenérgico y serotoninérgico agonista que contrae el músculo liso, lo cual lleva a posiciones anómalas del embrión en relación con el útero y a la flexión de áreas susceptibles a la disminución del flujo sanguíneo, hemorragia y muerte celular en los núcleos craneales VI y VII, o hemorragias que afectan los núcleos del III par y lesiones de los pares XII, V, IX y X (figura 4). Hasta el momento, la asociación entre el síndrome de Möbius y las benzodiacepinas continúa debatiéndose (50). Entre otras teorías sobre la etiología del síndrome están hipoxia perinatal, hipotermia, infecciones (51) y fertilización *in vitro*, la cual no ha sido posible establecer una relación directa con el síndrome de Möbius (52).



**Figura 4**  
Embrión de 16 semanas que muestra la posición de los núcleos VI y VII pares en relación con la flexión del romboencefalo que puede llevar a afectar la perfusión y producir muerte celular en los núcleos craneales VI y VII, cuando diferentes factores pueden contraer el músculo liso, lo cual lleva a posiciones anómalas del embrión en relación con el útero y a flexión de áreas susceptibles OT: vesícula ótica; M: mesencefalo; Di: diencefalo; R: romboencefalo.

#### Hallazgos radiológicos

La resonancia magnética es el estudio radiológico que más aporta en el diagnóstico de estos pacientes (53), ya que permite observar sus hallazgos característicos, a la vez que muestra la rectificación del piso del cuarto ventrículo por ausencia de los colículos faciales (54), la ausencia de la eminencia del hipogloso en la médula oblonga y la falta de los nervios abducens, facial y acústico (55), que reflejan hipoplasia de la protuberancia y la médula (56).

Otros hallazgos menos frecuentes son las calcificaciones en el piso del cuarto ventrículo (57,58), la estenosis acueductal, el aumento de la cisterna interpeduncular, el abombamiento del tegmento, los pedúnculos cerebelosos superiores prominentes, la carencia de los pedúnculos cerebelosos medios y la disminución del calibre de los canales auditivos internos (59). En el sistema ocular, de forma intracraneal, se puede observar ausencia del VI par, y en la órbita, una marcada hipoplasia de todos los músculos extraoculares, predominantemente en su tercio posterior (60).

La mayoría de los pacientes con síndrome de Möbius tienen una escanografía craneal normal; sin embargo, se han descrito hallazgos como tronco encefálico hipoplásico o displásico, calcificaciones adyacentes al piso del cuarto ventrículo, dilatación de las cavidades ventriculares y de la región preóptica, atrofia cortical de predominio anterior con ensanchamiento de espacios subaracnoideos y de la cisterna interpeduncular, así como hipoplasia cerebelosa (61). La reconstrucción tridimensional de la cara puede revelar otras características, especialmente mandibulares, como micrognatia, hipertrofia de la apófisis coronoides y otras, como hipoplasia malar y orbitaria (62).

### *Electrodiagnóstico*

Los resultados de electrofisiología en pacientes con síndrome de Möbius muestran un espectro de alteraciones que varían en grado de severidad y extensión de las estructuras afectadas, y ello sugiere defectos supranucleares, nucleares y periféricos; y en algunos casos puede presentarse su combinación (63). Pacientes con facies sin movimiento, que no muestran anomalías del nervio facial o de sus músculos en los estudios electrofisiológicos, sugieren una disfunción supranuclear (64). Por otro lado, pacientes con ausencia total de respuesta a la estimulación del nervio facial o ausencia de actividad de unidad motora indican un defecto en el núcleo del facial (65).

Dentro de las anomalías más halladas en los estudios de electrodiagnóstico para el síndrome de Möbius se encuentran: reflejo de parpadeo ausente (66), falta de respuesta del músculo orbicularis oculi y del músculo orbicularis oris (67), con latencias prolongadas y amplitudes reducidas de los potenciales de acción motoras compuestas (CMAP) (68).

Estudios de electromiografía de aguja revelan ausencia de potenciales de acción durante el reposo, disminución de reclutamiento, patrones de unidad motora aislada y actividad espontánea en forma de fibrilaciones; así mismo, potenciales de acción de unidad motora (MUAP) polifásicos, de bajo voltaje y dispersos (69).

Los estudios neurofisiológicos son determinantes para el diagnóstico, pues confirman la localización y la extensión de la lesión. La afectación, generalmente, es bilateral, pero también existen casos de afectación unilateral que obligan a realizar el diagnóstico diferencial con la parálisis facial obstétrica, aunque la afectación de otros pares craneales y los hallazgos neurofisiológicos permiten diferenciar ambos procesos (70). Los estudios electrofisiológicos indican un proceso del tallo cerebral que afecta predominantemente los núcleos faciales y sus conexiones internucleares, en lugar de un sitio supranuclear o muscular de la participación (71).

La disminución significativa en las amplitudes de CMAP facial pueden deberse a pérdida de axones faciales motores, de fibras musculares faciales o ambos (72). La inhabilidad para captar el reflejo de parpadeo indica anomalías de conducción en la porción proximal del nervio facial o posible afectación del trigémino. La presencia de fibrilaciones demuestra pérdida axonal, la cual depende de la severidad del síndrome presentado en cada paciente (73).

### **Discusión**

Una gran cantidad de publicaciones en la literatura científica acerca del síndrome de Möbius describe una amplia gama de manifestaciones clínicas, radiológicas y teorías

de su etiología, y en nuestro análisis encontramos concordancia entre los diferentes autores. Es claro que esta patología tiene características clínicas y paraclínicas específicas que facilitan su diagnóstico temprano, para instaurar los tratamientos para cada alteración. Aunque se encuentran muy pocos estudios clínicos controlados, metanálisis y revisiones sistemáticas, que haría pensar en una baja calidad de la evidencia, creemos que se debe a la consistencia en su presentación clínica, excepto cuando se asocia con otros trastornos congénitos, que dificultan su diagnóstico.

## Conclusiones

El síndrome de Möbius se debe sospechar en recién nacidos con falta de expresión facial asociada con estrabismo, que son sus principales manifestaciones. Sin embargo, debe ser evaluado de manera integral para valorar alteraciones de otros pares craneales o malformaciones congénitas. Es importante conocer esta enfermedad, porque aunque es poco frecuente, puede pasar desapercibida y ser confundida por otras patologías, lo que genera un retraso en su tratamiento, puesto que su diagnóstico y rehabilitación deben iniciarse temprana y simultáneamente para alcanzar mejores resultados funcionales.

Siguiendo las pautas de la *Guía de práctica clínica: detección de anomalías congénitas del recién nacido*, del Ministerio de Salud y Protección Social de Colombia (74), es fundamental el examen físico estandarizado inmediatamente después del parto y durante los controles rutinarios para su detección, así como un seguimiento a los factores de riesgo ambientales, específicamente la exposición de la madre a teratogénicos como talidomida, misoprostol, cocaína, benzodiazepinas, ergotamina y alcohol. Es esencial la intervención de la familia y el niño, con un enfoque de especialistas de diferentes disciplinas y con entrenamiento específico y experiencia para este tipo de patologías. Debido a la complejidad de estos niños, desde los puntos de vista físico, mental y emocional, el seguimiento

continuo y a largo plazo se hace necesario, con el fin de brindarles el mejor cuidado posible.

## Conflicto de intereses

Se declara que no hay conflictos de intereses.

## Agradecimientos

Al doctor Juan Andrés Mejía Núñez, neurorradiólogo intervencionista del Hospital Universitario San Ignacio de Bogotá (Colombia), por su revisión crítica de la parte de neuroimágenes del artículo.

## Referencias

1. Bogart KR, Matsumoto D. Living with Moebius syndrome: adjustment, social competence, and satisfaction with life. *Cleft Palate Craniofac J*. 2010 Mar;47(2):134-42. [https://doi.org/10.1597/08-257\\_1](https://doi.org/10.1597/08-257_1)
2. Simonsz HJ. Historical perspective: first description of the Moebius syndrome. *Strabismus*. 2008 Jan-Mar;16(1):3. <https://doi.org/10.1080/09273970801891446>. PMID: 18306115.
3. Ochoa Correa EC, Pallares Trujillo C, Aguinaga Ríos M, Ríos Flores B, Ibarra-Puig JM, Mayén Molina DG. Secuencia de Moebius: reporte de cinco casos y revisión de literatura. *Perinatol Reprod Hum [internet]*. 2008;22(4):315-23. Disponible en: <https://www.medigraphic.com/pdfs/inper/ip-2008/ip084g.pdf>
4. Picciolini O, Porro M, Cattaneo E, Castelletti S, Masera G, Mosca F, Bedeschi MF. Moebius syndrome: clinical features, diagnosis, management and early intervention. *Ital J Pediatr*. 2016 Jun 3;42(1):56. <https://doi.org/10.1186/s13052-016-0256-5>

5. Broussard AB, Borazjani JG. The faces of Moebius syndrome: recognition and anticipatory guidance. *MCN Am J Matern Child Nurs.* 2008 Sep-Oct;33(5):272-8; quiz 279-80. <https://doi.org/10.1097/01.NMC.0000334892.45979.d5>
6. Chowdhury S, Sarkar S, Guha D, Dasgupta MK. Moebius syndrome: a rare entity or a missed diagnosis? *J Pediatr Neurosci.* 2020 Apr-Jun;15(2):128-131. [https://doi.org/10.4103/jpn.JPN\\_72\\_19](https://doi.org/10.4103/jpn.JPN_72_19)
7. Federman R, Stoopack JC. Moebius syndrome. *J Oral Surg.* 1975 Sep;33(9):676-8. PMID: 1056990.
8. Matsui K, Kataoka A, Yamamoto A, Tanoue K, Kurosawa K, Shibasaki J, Ohyama M, Aida N. Clinical characteristics and outcomes of Möbius syndrome in a children's hospital. *Pediatr Neurol.* 2014 Dec;51(6):781-9. <https://doi.org/10.1016/j.pediatrneurol.2014.08.011>
9. Graziadio C, Lorenzen MB, Rosa RF, Pinto LL, Zen PR, Travi GM, Valiatti F, Paskulin GA. New report of a familial case of Moebius syndrome presenting skeletal findings. *Am J Med Genet A.* 2010 Aug;152A(8):2134-8. <https://doi.org/10.1002/ajmg.a.33548>
10. Assaf AA. Congenital innervation dysgenesis syndrome (CID)/congenital cranial dysinnervation disorders (CCDDs). *Eye (Lond).* 2011 Oct;25(10):1251-61. <https://doi.org/10.1038/eye.2011.38>
11. Shashikiran ND, Subba Reddy VV, Patil R. "Moebius syndrome": a case report. *J Indian Soc Pedod Prev Dent.* 2004 Sep;22(3):96-9.
12. De Serpa Pinto MV, De Magalhães MH, Nunes FD. Moebius syndrome with oral involvement. *Int J Paediatr Dent.* 2002 Nov;12(6):446-9. <https://doi.org/10.1046/j.1365-263x.2002.00402.x>
13. Kilinc BE, McClure P, Butter L, Oishi S. Evaluation of Moebius syndrome with hand manifestations. *Acta Orthop Belg.* 2018 Mar;84(1):94-98. PMID: 30457506.
14. Martí-Herrero M, Cabrera-López JC, Toledo L, Pérez-Candela V. Síndrome de Moebius: tres formas diferentes de presentación. *Rev Neurol.* 1998;27(160):975-8. <https://doi.org/10.33588/rn.27160.98066>
15. Broussard AB, Borazjani JG. The faces of Moebius syndrome: recognition and anticipatory guidance. *MCN Am J Matern Child Nurs.* 2008 Sep-Oct;33(5):272-8; quiz 279-80. <https://doi.org/10.1097/01.NMC.0000334892.45979.d5>
16. Carta A, Mora P, Neri A, Favilla S, Sadun AA. Ophthalmologic and systemic features in möbius syndrome an italian case series. *Ophthalmology.* 2011 Aug;118(8):1518-23. <https://doi.org/10.1016/j.ophtha.2011.01.023>
17. Turk AE, McCarthy JG, Nichter LS, Thorne CH. Moebius syndrome: the new finding of hypertrophy of the coronoid process. *J Craniofac Surg.* 1999 Jan;10(1):93-6.
18. Lima LM, Diniz MB, dos Santos-Pinto L. Moebius syndrome: clinical manifestations in a pediatric patient. *Pediatr Dent.* 2009 Jul-Aug;31(4):289-93. PMID: 19722436.
19. Di Blasio A, Cassi D, Di Blasio C, Gandolfini M. Temporomandibular joint dysfunction in Moebius syndrome. *Eur J Paediatr Dent.* 2013 Dec;14(4):295-8. PMID: 24313581.
20. Jamal MN, Samara NS, Al-Lozi MT. Moebius' syndrome: a report of two cases. *J Laryngol Otol.* 1988

Apr;102(4):350-2. <https://doi.org/10.1017/s0022215100104931>

21. Castro T, Ortega AO, Mussi MC, Braga MM, Gallottini M. Caries experience in individuals with Moebius syndrome. *Pediatr Dent*. 2016 Jan-Feb;38(1):68-71. PMID: 26892218.

22. Botero Hernández JA, Camargo Rojas AP, Espinosa García ET. Síndrome de Moebius: manifestaciones neurológicas, musculoesqueléticas y del lenguaje. *Repert Med Cir* [internet]. 2017;26(2):109-12. Disponible en: <https://revistas.fucsulud.edu.co/index.php/repertorio/article/view/32>

23. Igarashi M, Rose DF, Storgion SA. Moebius syndrome and central respiratory dysfunction. *Pediatr Neurol*. 1997 Apr;16(3):237-40. [https://doi.org/10.1016/s0887-8994\(97\)00012-x](https://doi.org/10.1016/s0887-8994(97)00012-x)

24. Borbolla Pertierra AM, Acevedo González P, Bosch Canto V, Ordaz Favila JC, Juárez Echenique JC. Manifestaciones oculares y sistémicas del síndrome de Möebius. *An Pediatr (Barc)*. 2014 Nov;81(5):297-302. <https://doi.org/10.1016/j.anpedi.2013.10.023>

25. Sturm V, Michels R, Menke MN, Landau K. Diagnose und Therapie okulomotorischer Defizite bei Patienten mit Möbius-Sequenz [Diagnosis and treatment of oculomotor deficits in Möbius sequence]. *Ophthalmologe*. 2010 Aug;107(8):708-12. German. <https://doi.org/10.1007/s00347-010-2147-2>

26. Momtchilova M, Pelosse B, Rocher F, Renault F, Laroche L. Syndrome de Möbius: manifestations ophtalmologiques et cliniques [Möbius syndrome: ocular and clinical manifestations]. *J Fr Ophtalmol*. 2007 Feb;30(2):177-82. French. [https://doi.org/10.1016/s0181-5512\(07\)89570-2](https://doi.org/10.1016/s0181-5512(07)89570-2)

27. Traboulsi EI, Maumenee IH. Extraocular muscle aplasia in Moebius syndrome. *J Pediatr Ophthalmol Strabismus*. 1986 May-Jun;23(3):120-2. PMID: 3723293.

28. Renault F, Flores-Guevara R, Baudon JJ, Sergent B, Charpillat V, Denoyelle F, Thierry B, Amiel J, Gitiaux C, Vázquez MP. Orofacial motor dysfunction in Moebius syndrome. *Dev Med Child Neurol*. 2020 Apr;62(4):521-527. <https://doi.org/10.1111/dmcn.14379>

29. Cronemberger MF, de Castro Moreira JB, Brunoni D, Mendonça TS, Alvarenga EH, Rizzo AM, Diogo SM. Ocular and clinical manifestations of Möbius' syndrome. *J Pediatr Ophthalmol Strabismus*. 2001 May-Jun;38(3):156-62. PMID: 11386648.

30. Aydin A, Ayata A, Sabahyildizi M, Ersanli D. Syndrome de Poland-Möbius associé à une agénésie des points et des canalicules lacrymaux [Poland-Möbius syndrome associated with lacrimal punctal and canalicular agenesis]. *J Fr Ophtalmol*. 2010 Feb;33(2):119.e1-5. French. <https://doi.org/10.1016/j.jfo.2009.12.002>

31. De Stefani E, Nicolini Y, Belluardo M, Ferrari PF. Congenital facial palsy and emotion processing: The case of Moebius syndrome. *Genes Brain Behav*. 2019 Jan;18(1):e12548. <https://doi.org/10.1111/gbb.12548>

32. Hotton M, Huggons E, Hamlet C, Bogart K, Johnson D, Norris JH, Kilcoyne S, Dalton L. A Systematic review of the psychosocial adjustment of children and adolescents with facial palsy: the impact of Moebius syndrome. *Int J Environ Res Public Health*. 2020 Jul 30;17(15):5528. <https://doi.org/10.3390/ijerph17155528>

33. Temtamy SA. The genetics of hand malformations: updated. *Congenit Anomal*.

- 1985;25(1):73-92. <https://doi.org/10.1111/j.1741-4520.1985.tb00636.x>
34. Terzis JK, Noah EM. Möbius and Möbius-like patients: etiology, diagnosis, and treatment options. *Clin Plast Surg*. 2002 Oct;29(4):497-514. [https://doi.org/10.1016/s0094-1298\(02\)00019-6](https://doi.org/10.1016/s0094-1298(02)00019-6)
35. Montealegre G, Stanford N, Devoz L. Síndrome de Möbius: un nuevo sistema de clasificación. *Rev Colomb Cir Plást Reconstr* [internet]. 2016;22(2). Disponible en: <https://www.ciplastica.com/ojs/index.php/rccp/article/view/26>
36. Yeh PC, Kipp MA. A case of Moebius syndrome in association with Klinefelter syndrome. *Ophthalmic Genet*. 2002 Sep;23(3):185-9. <https://doi.org/10.1076/opge.23.3.185.7884>
37. Abramson DL, Cohen MM Jr, Mulliken JB. Möbius syndrome: classification and grading system. *Plast Reconstr Surg*. 1998 Sep;102(4):961-7. <https://doi.org/10.1097/00006534-199809040-00004>
38. Towfighi J, Marks K, Palmer E, Vannucci R. Möbius syndrome. Neuropathologic observations. *Acta Neuropathol*. 1979 Oct;48(1):11-7. <https://doi.org/10.1007/BF00691785>
39. Huang HT, Hwang CW, Lai PH, Chen CC. Möbius syndrome as a syndrome of rhombencephalic maldevelopment: a case report. *Pediatr Neonatol*. 2009 Feb;50(1):36-8. [https://doi.org/10.1016/S1875-9572\(09\)60028-0](https://doi.org/10.1016/S1875-9572(09)60028-0)
40. Gaspar H. Etiologie und genetische Aspekte der Möbius-Sequenz [Etiology and genetic aspects of Möbius sequence]. *Ophthalmologe*. 2010 Aug;107(8):704-7. German. <https://doi.org/10.1007/s00347-010-2146-3>
41. Allen BM, Wert MA, Tatum SA. Congenital unilateral multiple cranial neuropathy: an etiology shared with Möbius syndrome? *Int J Pediatr Otorhinolaryngol*. 2006 May;70(5):931-4. <https://doi.org/10.1016/j.ijporl.2005.09.013>
42. D'Cruz OF, Swisher CN, Jaradeh S, Tang T, Konkol RJ. Möbius syndrome: evidence for a vascular etiology. *J Child Neurol*. 1993 Jul;8(3):260-5. <https://doi.org/10.1177/088307389300800310>
43. Sarnat HB. Watershed infarcts in the fetal and neonatal brainstem. An aetiology of central hypoventilation, dysphagia, Möbius syndrome and micrognathia. *Eur J Paediatr Neurol*. 2004;8(2):71-87. <https://doi.org/10.1016/j.ejpn.2003.12.005>
44. Miller MT, Ventura L, Strömmland K. Thalidomide and misoprostol: ophthalmologic manifestations and associations both expected and unexpected. *Birth Defects Res A Clin Mol Teratol*. 2009 Aug;85(8):667-76. <https://doi.org/10.1002/bdra.20609>
45. Ruge-Peña NO, Valencia C, Cabrera D, Aguirre DC, Lopera F. Moebius syndrome: Craniofacial clinical manifestations and their association with prenatal exposure to misoprostol. *Laryngoscope Investig Otolaryngol*. 2020 Aug 3;5(4):727-733. <https://doi.org/10.1002/lio2.377>
46. Bos-Thompson MA, Hillaire-Buys D, Roux C, Faillie JL, Amram D. Möbius syndrome in a neonate after mifepristone and misoprostol elective abortion failure. *Ann Pharmacother*. 2008 Jun;42(6):888-92. <https://doi.org/10.1345/aph.1K550>
47. da Silva Dal Pizzol T, Knop FP, Mengue SS. Prenatal exposure to misoprostol and congenital anomalies: systematic review and meta-analysis. *Reprod Toxicol*. 2006 Nov;22(4):666-71. <https://doi.org/10.1016/j.reprotox.2006.03.015>

48. Puvabanditsin S, Garrow E, Augustin G, Titapiwatanakul R, Kuniyoshi KM. Poland-Möbius syndrome and cocaine abuse: a relook at vascular etiology. *Pediatr Neurol*. 2005 Apr;32(4):285-7. <https://doi.org/10.1016/j.pediatrneurol.2004.11.011>
49. Kankirawatana P, Tennison MB, D'Cruz O, Greenwood RS. Möbius syndrome in infant exposed to cocaine in utero. *Pediatr Neurol*. 1993 Jan-Feb;9(1):71-2. [https://doi.org/10.1016/0887-8994\(93\)90016-6](https://doi.org/10.1016/0887-8994(93)90016-6)
50. Courtens W, Vamos E, Hainaut M, Vergauwen P. Moebius syndrome in an infant exposed in utero to benzodiazepines. *J Pediatr*. 1992 Nov;121(5 Pt 1):833-4. [https://doi.org/10.1016/s0022-3476\(05\)81934-1](https://doi.org/10.1016/s0022-3476(05)81934-1)
51. Graf WD, Shepard TH. Uterine contraction in the development of Möbius syndrome. *J Child Neurol*. 1997 Apr;12(3):225-7. <https://doi.org/10.1177/088307389701200315>
52. Jacob FD, Kanigan A, Richer L, El Hakim H. Unilateral Möbius syndrome: two cases and a review of the literature. *Int J Pediatr Otorhinolaryngol*. 2014 Aug;78(8):1228-31. <https://doi.org/10.1016/j.ijporl.2014.05.036>
53. Kim N, Kim JH, Kim JS, Hwang JM. Möbius syndrome: clinico-radiologic correlation. *Graefes Arch Clin Exp Ophthalmol*. 2018 Nov;256(11):2219-2223. <https://doi.org/10.1007/s00417-018-4089-3>
54. Srinivas MR, Vaishali DM, Vedaraju KS, Nagaraj BR. Mobius syndrome: MR findings. *Indian J Radiol Imaging*. 2016 Oct-Dec;26(4):502-505. <https://doi.org/10.4103/0971-3026.195790>
55. Pedraza S, Gámez J, Rovira A, Zamora A, Grive E, Ragner N, Ruscalleda J. MRI findings in Möbius syndrome: correlation with clinical features. *Neurology*. 2000 Oct 10;55(7):1058-60. <https://doi.org/10.1212/wnl.55.7.1058>
56. Sadeghi N, Hutchinson E, Van Ryzin C, FitzGibbon EJ, Butman JA, Webb BD, et al.; Moebius Syndrome Research Consortium. Brain phenotyping in Moebius syndrome and other congenital facial weakness disorders by diffusion MRI morphometry. *Brain Commun*. 2020;2(1):fcaa014. <https://doi.org/10.1093/braincomms/fcaa014>
57. Ferreira RM, Amaral LL, Gonçalves MV, Lin K. Imaging findings in congenital cranial dysinnervation disorders. *Top Magn Reson Imaging*. 2011 Dec;22(6):283-94. <https://doi.org/10.1097/RMR.000000000000009>
58. Dooley JM, Stewart WA, Hayden JD, Therrien A. Brainstem calcification in Möbius syndrome. *Pediatr Neurol*. 2004 Jan;30(1):39-41. [https://doi.org/10.1016/s0887-8994\(03\)00408-9](https://doi.org/10.1016/s0887-8994(03)00408-9)
59. Dumars S, Andrews C, Chan WM, Engle EC, Demer JL. Magnetic resonance imaging of the endophenotype of a novel familial Möbius-like syndrome. *J AAPOS*. 2008 Aug;12(4):381-9. <https://doi.org/10.1016/j.jaapos.2008.01.018>
60. Etayo Etayo V, Garralda Torres I, Yoldi Petri ME, Durá Travé T. Síndrome de Moebius: diagnóstico neonatal. *Acta Pediatr Esp [internet]*. 2008;66(10):513516. Disponible en: [https://www.actapediatrica.com/index.php/secciones/notas-clinicas/download/584\\_f0b29e04e20a4d6ad739610ef484d84d](https://www.actapediatrica.com/index.php/secciones/notas-clinicas/download/584_f0b29e04e20a4d6ad739610ef484d84d)
61. Herrera DA, Ruge NO, Florez MM, Vargas SA, Ochoa-Escudero M, Castillo M. Neuroimaging Findings in Moebius Sequence. *Am J Neuroradiol*. 2019 May;40(5):862-865. <https://doi.org/10.3174/ajnr.A6028>

62. Ouanounou S, Saigal G, Birchansky S. Möbius syndrome. *AJNR Am J Neuroradiol*. 2005 Feb;26(2):430-2
63. Lehky T, Joseph R, Toro C, Wu T, Van Ryzin C, Gropman A, et al.; Moebius Syndrome Research Consortium. Differentiating Moebius syndrome and other congenital facial weakness disorders with electrodiagnostic studies. *Muscle Nerve*. 2021 Apr;63(4):516-524. <https://doi.org/10.1002/mus.27159>
64. Sano M, Kaga K, Takeuchi N, Kitazumi E, Kodama K. A case of Moebius syndrome--radiological and electrophysiological findings. *Int J Pediatr Otorhinolaryngol*. 2005 Nov;69(11):1583-6. <https://doi.org/10.1016/j.ijporl.2005.04.016>
65. Albayrak HM, Tarakçı N, Altunhan H, Örs R, Çaksen H. A congenital cranial dysinnervation disorder: Möbius' syndrome. *Turk Pediatri Ars*. 2017 Sep 1;52(3):165-168. <https://doi.org/10.5152/TurkPediatriArs.2017.2931>
66. Singham J, Manktelow R, Zuker RM. Möbius syndrome. *Semin Plast Surg*. 2004 Feb;18(1):39-46. <https://doi.org/10.1055/s-2004-823122>
67. Jaradeh S, D'Cruz O, Howard JF Jr, Haberkamp TJ, Konkol RJ. Moebius syndrome: electrophysiologic studies in seven cases. *Muscle Nerve*. 1996 Sep;19(9):1148-53. [https://doi.org/10.1002/\(SICI\)1097-4598\(199609\)19:9<1148::AID-MUS11>3.0.CO;2-R](https://doi.org/10.1002/(SICI)1097-4598(199609)19:9<1148::AID-MUS11>3.0.CO;2-R)
68. Verzijl HT, Padberg GW, Zwarts MJ. The spectrum of Moebius syndrome: an electrophysiological study. *Brain*. 2005 Jul;128(Pt 7):1728-36. <https://doi.org/10.1093/brain/awh502>
69. Telich-Tarriba JE, Cárdenas-Mejía A. Electromyographic evaluation of the facial and motor donor nerves before facial reanimation surgery in Moebius syndrome. *Cir Cir*. 2020;88(1):71-75. English. <https://doi.org/10.24875/CIR.U.19000999>
70. Larrandaburu M, Schüler L, Ehlers JA, Reis AM, Silveira EL. The occurrence of Poland and Poland-Moebius syndromes in the same family: further evidence of their genetic component. *Clin Dysmorphol*. 1999 Apr;8(2):93-9.
71. Criado GR, Aytés AP. Möbius sequence, hypogenitalism, cerebral, and skeletal malformations in two brothers. *Am J Med Genet*. 1999 Oct 29;86(5):492-6. [https://doi.org/10.1002/\(sici\)1096-8628\(19991029\)86:5<492::aid-ajmg17>3.0.co;2-e](https://doi.org/10.1002/(sici)1096-8628(19991029)86:5<492::aid-ajmg17>3.0.co;2-e)
72. Jaradeh S, D'Cruz O, Howard JF Jr, Haberkamp TJ, Konkol RJ. Moebius syndrome: electrophysiologic studies in seven cases. *Muscle Nerve*. 1996 Sep;19(9):1148-53. [https://doi.org/10.1002/\(SICI\)1097-4598\(199609\)19:9<1148::AID-MUS11>3.0.CO;2-R](https://doi.org/10.1002/(SICI)1097-4598(199609)19:9<1148::AID-MUS11>3.0.CO;2-R)
73. Kiratli H, Erdener U. Poland-Moebius syndrome: a case report. *Jpn J Ophthalmol*. 2000 Nov-Dec;44(6):679-82. [https://doi.org/10.1016/s0021-5155\(00\)00283-5](https://doi.org/10.1016/s0021-5155(00)00283-5)
74. Ministerio de Salud y Protección Social de Colombia, Colciencias. Guía de práctica clínica: detección de anomalías congénitas en el recién nacido [internet]. Bogotá: Centro Nacional de Investigación en Evidencia y Tecnologías; 2013. Disponible en: [https://www.minsalud.gov.co/sites/rid/Lists/BibliotecaDigital/RIDE/INEC/IETS/GPC\\_Ptes\\_AC.pdf](https://www.minsalud.gov.co/sites/rid/Lists/BibliotecaDigital/RIDE/INEC/IETS/GPC_Ptes_AC.pdf)