



Surgical & Cosmetic Dermatology

ISSN: 1984-5510

ISSN: 1984-8773

Sociedade Brasileira de Dermatologia

Piriz, Alessandra Jaccottet; Welter, Elisângela de Quevedo; Luzzatto, Laura
Xantogranuloma múltiplo do adulto: relato de caso de tratamento exitoso com laser CO2
Surgical & Cosmetic Dermatology, vol. 12, núm. 2, Supl., 2020, pp. 266-269
Sociedade Brasileira de Dermatologia

DOI: <https://doi.org/10.5935/scd1984-8773.20201242515>

Disponível em: <https://www.redalyc.org/articulo.oa?id=265568644029>

- Como citar este artigo
- Número completo
- Mais informações do artigo
- Site da revista em redalyc.org

redalyc.org

Sistema de Informação Científica Redalyc
Rede de Revistas Científicas da América Latina e do Caribe, Espanha e Portugal
Sem fins lucrativos acadêmica projeto, desenvolvido no âmbito da iniciativa
acesso aberto

Relato de caso

Autores:

Alessandra Jaccottet Piriz¹
Elisângela de Quevedo Welter¹
Laura Luzzatto²

¹ Serviço de Dermatologia da Universidade Federal da Fronteira Sul, Passo Fundo (RS), Brasil.

² Serviço de Dermatologia da Universidade Federal de Ciências da Saúde de Porto Alegre, Porto Alegre (RS), Brasil.

Correspondência:

Alessandra Jaccottet Piriz
Serviço de Dermatologia, Hospital
São Vicente de Paulo
R. Teixeira Soares, 625
99010-080 Passo Fundo (RS)
E-mail: alessandrapiriz@gmail.com

Data de recebimento: 21/01/2020

Data de aprovação: 18/02/2021

Trabalho realizado na Universidade Federal da Fronteira Sul, Passo Fundo (RS), Brasil.

Suporte Financeiro: Nenhum.

Conflito de Interesses: Nenhum.



Xantogranuloma múltiplo do adulto: relato de caso de tratamento exitoso com laser CO₂

Multiple adult xanthogranuloma: case report of successful treatment with CO₂ Laser

DOI: <https://www.dx.doi.org/10.5935/scd1984-8773.20201242515>

RESUMO

O xantogranuloma múltiplo do adulto é uma apresentação mais rara e tardia do xantogranuloma juvenil, uma histiocitose de células não Langerhans. No adulto, normalmente, é uma lesão única, sendo a manifestação por múltiplas lesões infrequente e pouco descrita na literatura. Relatamos um caso de xantogranuloma múltiplo do adulto, com falha terapêutica à isotretinoína e ótima resposta ao tratamento com laser CO₂ no modo cirúrgico.

Palavras-chave: Histiocitose de células não Langerhans; Lasers de gás; Xantogranuloma juvenil

ABSTRACT

Multiple adult xanthogranuloma is a rare and late variant of Juvenile xanthogranuloma, a non-Langerhans cell histiocytosis. It usually corresponds to a single lesion in adults, and the manifestation of multiples lesions is uncommon. We report a case of multiple adult xanthogranuloma, with Isotretinoin therapy failure and optimal response to CO₂ Laser treatment in the surgical mode.

Keywords: Histiocytosis non-Langerhans-cell; Lasers gas; Xanthogranuloma juvenile

INTRODUÇÃO

O xantogranuloma é uma dermatose benigna e auto-limitada, caracterizada por proliferação não neoplásica de histiócitos, com características fenotípicas diferentes das células de Langerhans, sendo CD1a e S100 negativos na imuno-histoquímica; na microscopia eletrônica, não apresenta os grânulos de Birbeck (grânulos citoplasmáticos idênticos aos da célula de Langerhans).¹ O xantogranuloma juvenil, forma mais comum de histiocitose de células não Langerhans, é predominante em crianças, apresentando-se como múltiplas pápulas ou nódulos de coloração amarelo-acastanhada distribuídos preferencialmente em região cefálica e pescoço. O aparecimento em adultos é mais raro, tendo poucos casos publicados desde a primeira descrição em 1963 por Gartmann y Titsch. Manifesta-se geralmente como lesão única e, excepcionalmente, por múltiplas lesões, sendo esta forma denominada xantogranuloma múltiplo do adulto.² O acometimento cutâneo é a regra, porém manifestações extracutâ-

neas são relatadas. Possível involução espontânea pode ocorrer, porém tratamento com crioterapia local, exérese de lesões, laser de dióxido de carbono (CO₂) e retinoides orais⁵ são terapêuticas possíveis. Apresentamos um caso de xantogranuloma múltiplo do adulto sem manifestação extracutânea.

RELATO DO CASO

Paciente masculino, 37 anos, previamente hígido, residente em área urbana, apresentando quadro assintomático, porém progressivo de lesões papulares em face há 15 dias, sem quaisquer outras queixas. Nega fatores externos relacionados ao início do quadro.

Ao exame dermatológico, apresentava diversas pápulas normocrômicas a levemente amareladas, firmes, brilhantes, bem delimitadas, difusas pela face e algumas em tórax anterior, sem umbilicação central (Figuras 1 e 2). Exame físico completo sem adenomegalias ou visceromegalias.

Procedeu-se à investigação com biópsia excisional de uma das lesões, cujo exame anatomopatológico evidenciou proliferação celular dérmica com presença de numerosos histiócitos espumosos e gigantomcelulares – células de Touton, sendo tais achados compatíveis com xantogranuloma (Figura 3). O exame imuno-histoquímico revelou expressão de CD68 (clone PGM1) e ausência de expressão dos marcadores de células de Langerhans S100 (policlonal) e CD1a (clone 010) (Figura 4).

Analisando-se o aspecto clínico do paciente e os achados anatomopatológicos e imuno-histoquímicos, foi realizado o diagnóstico de xantogranuloma múltiplo do adulto. Procedeu-se à investigação de acometimento visceral, tendo exames laboratoriais, radiografia de tórax, ecografia de abdômen total, bem como avaliação oftalmológica, sem evidências de anormalidades.

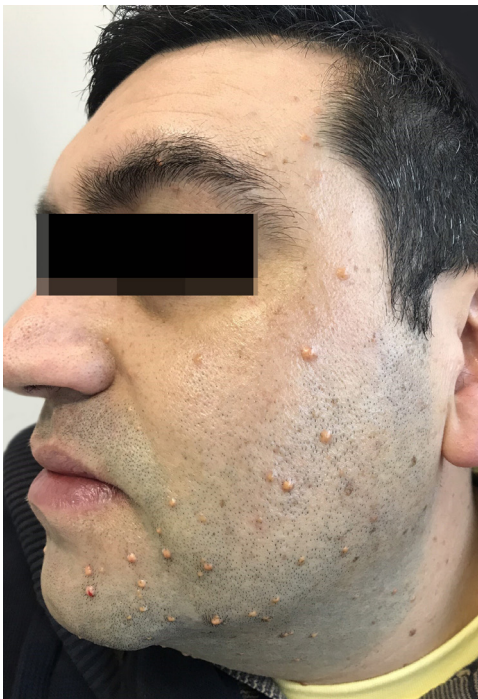

FIGURA 1: Observação de diversas pápulas normocrômicas a levemente amareladas, firmes e brilhantes

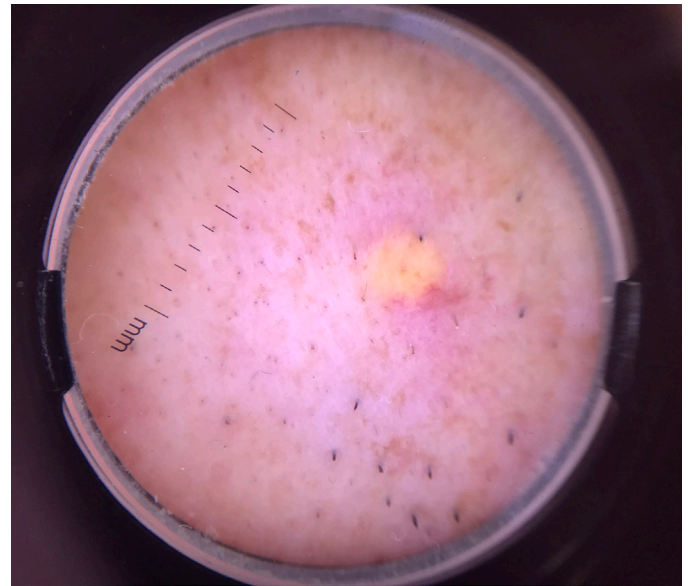
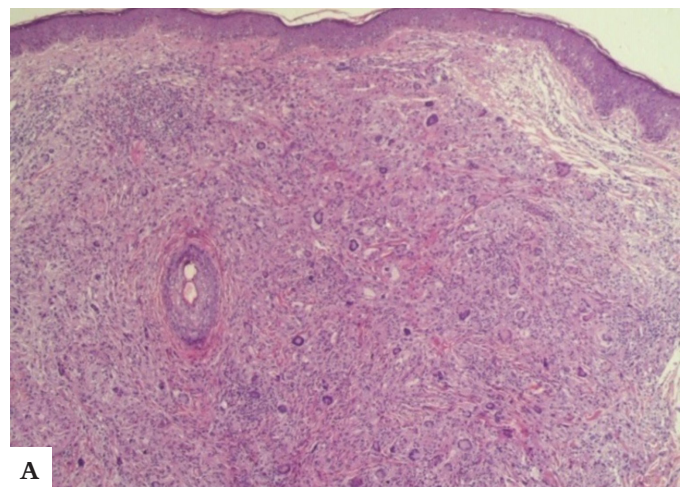
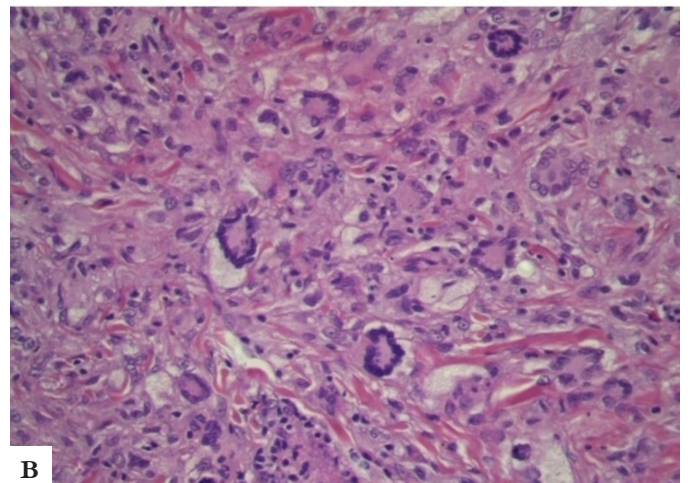


FIGURA 2: À dermatoscopia, pápula amarelada com halo discretamente eritematoso e vasos na periferia da lesão



A



B

FIGURA 3: Pele exibindo proliferação celular dérmica com presença de numerosos histiócitos espumosos e gigantomcelulares - células de Touton, compatíveis com xantogranuloma. Aumentos 10x (imagem A) e 40x (imagem B)

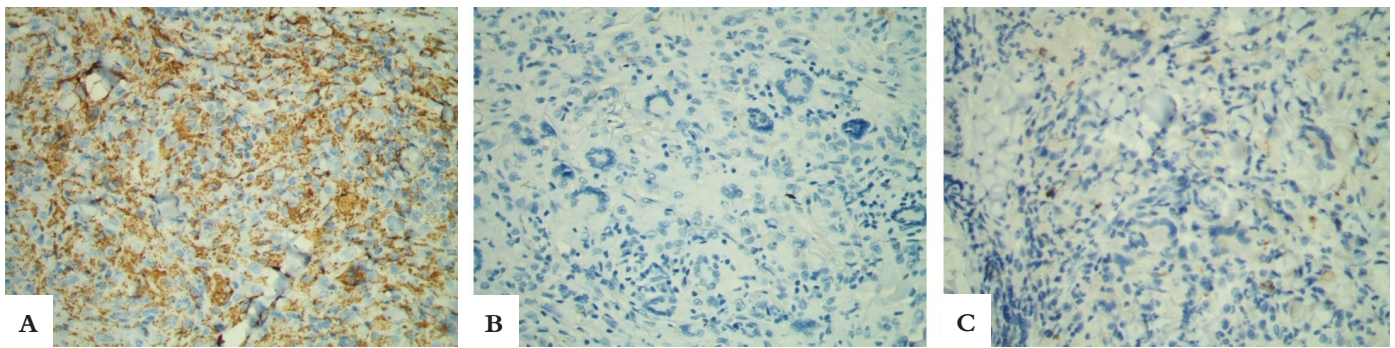


Figura 4: Exame imuno-histoquímico com expressão de CD68 observado na imagem **A**, ausência de expressão dos marcadores de células de Langerhans S100 e CD1a observados, respectivamente, nas imagens **B** e **C**

Devido à extensão do acometimento cutâneo e ao desconforto do paciente, optou-se por iniciar isotretinoína 20mg/dia. Após 30 dias, houve aumento do número de lesões, sendo suspensa a medicação e realizadas sessões de laser CO2 no modo cirúrgico com ótimo resultado estético (Figura 5).

DISCUSSÃO

O xantogranuloma múltiplo do adulto é uma histiocitose de células não Langerhans, considerada uma manifestação rara e mais tardia do xantogranuloma juvenil, com maior frequência entre a terceira e quarta décadas de vida,³ sendo a idade média do diagnóstico de 47 anos. É levemente mais comum no sexo masculino, em uma proporção de 1,6/1.⁴ Clinicamente, apresen-

ta-se com cinco lesões ou mais, caracterizadas por pápulas eritemato-amareladas, firmes, bem delimitadas, assimétricas e assintomáticas, com acometimento predominante em tronco, seguido pela face e, menos comumente, em membros.⁴ Com a evolução, as lesões tornam-se amarelo-acastanhadas e com telangiectasias, podendo resultar em pequenas cicatrizes atróficas ou hiperpigmentação após resolução.^{3,5} Divergindo da forma juvenil, que tende a envolver em três a seis anos, a involução espontânea da lesão no adulto não é comum.⁶

Apesar de acometer preferencialmente a pele, a doença pode ter acometimento extracutâneo em 4% das crianças e em 5-10% dos adultos, sendo o globo ocular o mais frequentemente acometido. As manifestações extraoculares, que incluem fígado, baço, pulmões, sistema nervoso central e tecido hematopoiético,^{3,5} podem provocar, por exemplo, trombocitose e gamopatia monoclonal. Existem relatos, como manifestação dermatológica, de uma neoplasia hematológica subjacente, podendo aparecer antes, concomitante ou após o desenvolvimento da doença, sendo considerada um marcador cutâneo de doença hematológica.⁸ Há a hipótese de que o excesso de gamaglobulinas em estados leucêmicos poderia estimular a produção histiocitária, resultando no desenvolvimento das lesões.⁴ Os perfis lipídicos séricos são normais em pacientes com xantogranulomatose adulta e juvenil.⁷ A etiologia do xantogranuloma é desconhecida; foram sugeridas associações com trauma, infecções e neoplasias.⁸ A tumoração apresenta acúmulo de histiócitos diferenciados que expressam o fenótipo de dendrócitos dérmicos, embora estudos sugiram que as células de sua origem poderiam ser monócitos plasmocitoides.⁷

Do ponto de vista histológico, as lesões apresentam um infiltrado celular dérmico composto por histiócitos, linfócitos, eosinófilos e, ocasionalmente, neutrófilos, apresentando infiltrado histiocítico pleomórfico com predomínio de células vacuoladas sem lipídios no início e, posteriormente, de células espumosas que correspondem a histiócitos cheios de lipídios² juntamente ao surgimento de células gigantes multinucleadas, as células de Touton, em 95% dos casos⁶ (células xantomatosas multinucleadas com seus núcleos dispostos em cocar).³ O apare-

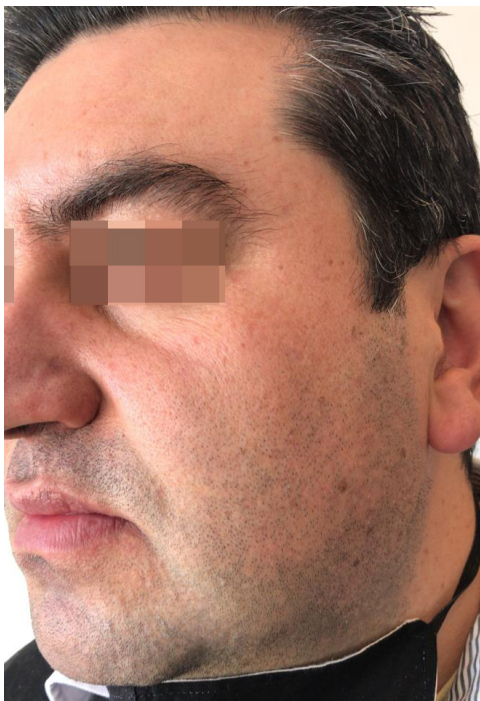

FIGURA 5: Resultado pós CO2

cimento de histiócitos carregados de lipídios e células gigantes ocorre tardiamente e é provavelmente evento secundário em resposta à produção de citocinas pelo histiócito da lesão.⁷ No estudo imuno-histoquímico, os histiócitos diferem das células de Langerhans pelos marcadores de células macrofágicas CD68 e HAM56 positivos bem como pelos marcadores de dendrócitos dérmicos (FXIIIa), apresentando os marcadores de células de Langerhans S100 e CD1a negativos, além de não apresentarem no estudo ultraestrutural os grânulos de Birbeck no interior das células.² Em casos duvidosos, a expressão do fator XIIIa oferece mais evidências para o diagnóstico de xantogranuloma.⁶

A xantogranulomatose juvenil foi notada em associação com diferentes doenças, como neurofibromatose, doença de Niemann-Pick, urticária pigmentosa e leucemia mieloide crônica juvenil.⁷ O diagnóstico diferencial se faz entre as doenças classificadas como histiocitoses de células de Langerhans, além de molusco contagioso, criptococose, hanseníase virchowiana e neurofibromatose.⁸

O manejo terapêutico é conservador, observando-se possível, porém improvável, involução espontânea. São relatados crioterapia local, excisão cirúrgica, laser de dióxido de carbono (CO₂) e retinoides orais, com ênfase na isotretinoína.^{5,7,8}

O envolvimento cutâneo extenso, com várias lesões, da forma adulta pode causar desconforto inestético e exigir tratamento para acelerar a melhora da doença. ●

REFERÊNCIAS

1. Azulay RD, Azulay L. Dermatologia. 5 ed. São Paulo: Guanabara-Koogan; 2011.
2. Navajas B, Eguino P, Trébol I, Lasa O, Gardeazábal J, Díaz-Pérez JL. Xantogranuloma múltiplo del adulto. *Actas Dermosifiliogr*. 2005;96(3):171-4.
3. Belga Junior W, Di Chiacchio N, Criado, PR. Tratado de Dermatologia. 2 ed. São Paulo: Atheneu; 2014. p.1209-14.
4. Ederle A, Kim KH, Gardner JM. Eruptive xanthogranuloma in a healthy adult male. *J Cutan Pathol*. 2017;44(4):385-7.
5. Ramos FS, Ferreira FR, Mandelbaum SH, Gonçalves FR. Xantogranuloma múltiplo do adulto: relato de caso e breve revisão da literatura. *SPDV*. 2018;76(2):193-6.
6. Saad N, Skowron F, Dalle S, Forestier JY, Balme B, Thomas L. Multiple adult xantho granuloma: case report and literature review. *Dermatology*. 2006;212(1):73-6.
7. Achar A, Naskar B, Mondal PC, Pal M. Multiple generalized xanthogranuloma in adult: case report and treatment. *Indian J Dermatol*. 2011;56(2):197-9.
8. Ferreira BR, Cardoso JC, Reis JP, Tellechea Ó. Multiple adult-onset xanthogranuloma, na uncommon diagnosis. *An Bras Dermatol*. 2017;92(2):294-5.

CONTRIBUIÇÃO DOS AUTORES:

Alessandra Jaccottet Piriz |  ORCID 0000-0003-1206-6114
Elaboração e redação do manuscrito.

Elisângela de Quevedo Welter |  ORCID 0000-0002-5544-6419

Aprovação da versão final do manuscrito; participação intelectual em conduta propedêutica e/ou terapêutica de casos estudados; revisão crítica da literatura; revisão crítica do manuscrito.

Laura Luzzatto |  ORCID 0000-0002-4193-6943

Aprovação da versão final do manuscrito; revisão crítica do manuscrito.