



Surgical & Cosmetic Dermatology

ISSN: 1984-5510

ISSN: 1984-8773

Sociedade Brasileira de Dermatologia

Menezes, Balduino Ferreira de; Magnani, Lucas Vannuchi; Palhares, Aristides Augusto; Bicudo, Natália Parenti; Oliveira, Batista de
Alternativas para o tratamento de cicatrizes queloidianas: uma revisão integrativa
Surgical & Cosmetic Dermatology, vol. 14, e20220127, 2022
Sociedade Brasileira de Dermatologia

DOI: <https://doi.org/10.5935/scd1984-8773.2022140127>

Disponível em: <https://www.redalyc.org/articulo.oa?id=265570220052>

- ▶ Como citar este artigo
- ▶ Número completo
- ▶ Mais informações do artigo
- ▶ Site da revista em [redalyc.org](https://www.redalyc.org)



Sistema de Informação Científica Redalyc

Rede de Revistas Científicas da América Latina e do Caribe, Espanha e Portugal

Sem fins lucrativos acadêmica projeto, desenvolvido no âmbito da iniciativa
acesso aberto



Alternativas para o tratamento de cicatrizes queloidianas: uma revisão integrativa

Alternatives for keloid scars treatment: an integrative review

DOI: <http://www.dx.doi.org/10.5935/scd1984-8773.2022140127>

RESUMO

As cicatrizes queloidianas afetam diversas populações, comprometendo a qualidade de vida dos pacientes. Vários tratamentos são apresentados na literatura. O presente estudo visou a realização de uma revisão integrativa dos artigos de revisões sistemáticas e/ou metanálises que abordam o seu tratamento nas bases de dados PubMed, LILACS, MEDLINE e Cochrane no período de 2015 a 2021. Após a identificação, e seguindo os critérios de seleção e elegibilidade, foram incluídos 24 artigos para revisão qualitativa. Observamos que as diferentes modalidades de tratamento empregadas para os queloides são afetadas pela dificuldade de avaliar recorrência, ainda mantendo muitas taxas de insucesso e necessidade de novos estudos.

Palavras-chave: Queloides; Cicatriz hipertrófica; Cicatriz; Procedimentos clínicos; Revisão; Revisões sistemáticas como assunto.

ABSTRACT

Keloid scars affect different populations, compromising patients' quality of life. The literature presents several treatments. The study aimed to conduct an integrative review of systematic review articles and/or meta-analyses addressing keloid treatment in the PubMed, LILACS, MEDLINE, and Cochrane databases from 2015 to 2021. After identification and following the selection and eligibility criteria, 24 articles were included for qualitative review. We observed that the difficulty in evaluating recurrence affected different keloids treatment modalities, still presenting many failure rates and the need for further studies.

Keywords: Keloid; Scar, hypertrophic; Scar; Clinical procedures; Review; Systematic reviews as topic.

Artigo de Revisão

Autores:

Balduino Ferreira de Menezes Neto¹
Lucas Vannuchi Magnani¹
Aristides Augusto Palhares Neto¹
Natália Parenti Bicudo²
Batista de Oliveira Júnior³

¹ Hospital das Clínicas da Faculdade de Medicina de Botucatu, Cirurgia Plástica, Botucatu (SP), Brasil.

² Fausto Viterbo's Clínica de Cirurgia Plástica, Botucatu, São Paulo, Brazil.

³ Hospital das Clínicas da Faculdade de Medicina de Botucatu, Radioterapia, Botucatu (SP), Brasil.

Correspondência:

Balduino Ferreira de Menezes Neto
Email: balduinofmneto@gmail.com
/ alternative email: balduino.neto@unesp.br

Fonte de financiamento: Nenhuma.

Conflito de interesses: Nenhum.

Data de submissão: 31/01/2022

Decisão Final: 14/06/2022

Como citar este artigo:

Menezes Neto BF, Magnani LV, Palhares Neto AA, Bicudo NP, Oliveira Júnior B. Alternativas para o tratamento de cicatrizes queloidianas: uma revisão integrativa. *Surg Cosmet Dermatol.* 2022;14:e20220127.



INTRODUÇÃO

Os queloides, denominados por Alibert em 1806,¹ foram descritos como um crescimento de maneira semelhante a projeções de galhos ou pinças de um caranguejo. Do grego Khele foi derivada a palavra em inglês Keloid e traduzida para o Português como quelóide.

As principais características desse tumor benigno são o seu curso de atividade prolongado, a sua capacidade de ultrapassar os limites da lesão inicial, os seus múltiplos fatores genéticos e celulares específicos, muitos ainda não totalmente elucidados, além de sua fisiopatologia ímpar.² Em nível histológico, ocorre uma inflamação crônica da derme reticular, com alto número de fibroblastos e colágeno, especialmente do tipo I, eosinofílico e hialinizado.

Segundo a literatura atual, há um menor crescimento e desenvolvimento desses tumores após a menopausa, sendo mais comuns durante a gestação e puberdade.³ Ademais, a genética, etnia e o local da lesão inicial foram descritos como fatores de favorecimento do surgimento dos queloides.⁴

Em relação ao tratamento, há diversas técnicas descritas na literatura, podendo ser invasivas ou não invasivas. Dentre estas, podemos ressaltar algumas alternativas como terapia de compressão, folhas de gel de silicone e extrato de cebola.⁵

A terapia de pressão, utilizada em pacientes com feridas já fechadas e que toleram a pressão, deve ser utilizada por pelo menos 23 horas por dia, durante seis a 24 meses, com pressão entre 24 e 30mmHg.^{5,6} Embora mostre bons resultados, esse tratamento gera altos custos, além de causar grande desconforto aos pacientes.⁷

Já a utilização de materiais de silicone tem sido apontada como um dos principais métodos não invasivos, sendo reportadas taxas de 90% de melhora após o seu uso.⁸ Esses materiais podem ser encontrados como gel ou folhas, sendo que estas últimas devem ser utilizadas por 12 a 24 horas ao dia, durante três a seis meses, enquanto géis de silicone devem ser aplicados duas vezes por dia.⁵ Entretanto, a literatura carece de grandes estudos que comprovem a sua eficácia, além do fato de esses materiais dificilmente alcançarem a resolução completa das cicatrizes.⁹

O tratamento com extrato de cebola, cujo principal componente é a quercetina – que possui propriedades supressoras de colágeno, antimicrobianas e anti-inflamatórias –, também pode ser utilizado para reduzir o excesso de formação de cicatrizes,⁵ mas também carece de estudos prospectivos e randomizados.

Em relação ao tratamento, vários trabalhos tentam provar a importância da associação de terapias, mas sem resultados estatisticamente definitivos.¹⁰ Entretanto, nota-se que a simples excisão cirúrgica, sem a adição de um método adjuvante, possui altas taxas de recidiva, próximas a 50%, que aumentam ainda mais após novas tentativas, principalmente nos quatro primeiros anos.¹¹

Embora ainda seja uma condição sem cura, há vários tipos de tratamentos, sendo os mais clássicos a infiltração intralésional de medicamentos, como 5-fluorouracil e corticosteroides, além das diversas modalidades de radioterapia (RT) adjuvante,

como: RT convencional, RT com feixes de elétrons e RT em dose única.¹²

O principal mecanismo de ação da radioterapia envolve a inibição da liberação de histaminas por mastócitos, resultando na diminuição da proliferação de fibroblasto, além da inibição do TGF-Beta1, que suprime a produção de colágeno, interferindo na formação de queloides.¹³

Nos anos 1960, estudos mostraram que a radioterapia externa falhava em resolver a lesão quando realizada sozinha; porém, foram obtidos resultados positivos, na amenização dos sintomas, ao ser associada à excisão cirúrgica, sendo notada piora dos resultados em casos de atraso na realização da radioterapia após a excisão, gerando maiores taxas de recorrência.¹⁴

Entretanto, o risco de carcinogênese associado à radioterapia como adjuvante ainda era uma grande preocupação. Uma revisão da literatura realizada em 2009 descreveu cinco casos desta ocorrência, embora não fosse possível afirmar se havia sido utilizada proteção adequada dos tecidos adjacentes, além da utilização de doses corretas.¹⁵ Com isso, pode-se concluir que o risco de carcinogênese não deve ser um impedimento para a realização do procedimento, sendo essencial ressaltar a importância de medidas preventivas, como o cuidado aos tecidos circundantes e a proteção à tireoide e às glândulas mamárias, especialmente em crianças e adolescentes.¹⁵

Alguns anos depois, foi desenvolvida a braquiterapia, a qual realiza a radioterapia interna ou intersticial, reduzindo ainda mais aqueles riscos abordados.¹⁶ Com a capacidade de emitir uma radiação mais eficiente e focalizada sobre a lesão, essa técnica também requer uma menor dose, resultando na redução de radionecrose local e efeitos adversos sobre os tecidos adjacentes saudáveis. Entretanto, esse procedimento demanda maiores gastos hospitalares devido ao uso de materiais pouco disponíveis e específicos, além de internações prolongadas.¹⁵

A terapia por feixe de elétrons tem sido muito utilizada em diversos centros médicos, substituindo amplamente outros métodos de radioterapia no tratamento de queloides.¹⁷ Uma pesquisa realizada no Hospital das Clínicas da Faculdade de Medicina de Botucatu (FMB-UNESP) destacou a sua importância, sendo, portanto, mantida essa possibilidade de tratamento na rotina atual de abordagem dessas lesões.^{18,19}

Ademais, a busca por novos tratamentos continua²⁰ e envolve, entre outros, o uso de inibidores da enzima conversora da angiotensina (IECA);^{21,22} injeções intralésionais de antagonista de cálcio, como o varapamil;²³ injeções intralésionais de toxina botulínica do tipo A;^{24,25} uso de eletroestimulação;²⁶ utilização de lasers e crioterapia.²⁷

O objetivo deste trabalho é apresentar uma revisão integrativa da literatura utilizando apenas revisões sistemáticas publicadas nas principais bases de dados médicas nos últimos cinco anos, a fim de entender quais tratamentos têm sido mais aplicados e desenvolvidos na atualidade.

MÉTODOS

Para a realização de revisão integrativa da literatura, as seguintes bases de dados eletrônicas foram utilizadas: PubMed, LILACS, MEDLINE e Cochrane.

O período de buscas nas bases de dados foi de 10/05/2021 a 23/05/2021, sendo os artigos selecionados apenas aqueles que foram publicados entre janeiro de 2015 e maio de 2021.

Termos de busca e palavras-chave

Os bancos de dados foram pesquisados usando-se as seguintes palavras-chave: Queloides (“keloid”) e (“and”) tratamento (“treatment”).

Os idiomas foram restritos ao Inglês e Português, e o formato de pesquisa foi adaptado à sintaxe apropriada de cada base de dados.

Identificação e seleção de artigos

Foram selecionadas apenas revisões sistemáticas e metanálises da literatura que envolveram a condução clínica das cicatrizes patológicas, com foco em queloides. Estudos em não humanos foram excluídos, assim como revisões que focaram em outras patologias, como queimaduras e acne.

RESULTADOS

Conforme o fluxograma a seguir (Figura 1) e o proposto na seção de Metodologia, foram buscados artigos de língua inglesa e portuguesa entre os dias 10/05/2021 e 23/05/2021, utilizando-se os descritores “keloid and treatment”, “keloid treat-

ment”, “queloides e tratamento”, com foco apenas em revisões sistemáticas e/ou metanálises.

Foram selecionadas quatro bases de dados reconhecidas pela visibilidade, qualidade de informação e acesso, sendo elas: PubMed, LILACS, MEDLINE e Cochrane.

Na base de dados PubMed, utilizamos o descritor “keloid treatment” e os filtros de: resultados por ano (“results by year”) de 2015 a 2021 e tipo de artigo (“article type”) para revisão sistemática (“systematic review”) e/ou metanálise (“Meta-Analysis”). Nesta pesquisa inicial, identificamos 46 artigos. Deste total, foram excluídos 26, sendo 22 por não focarem queloides, um artigo não era em língua inglesa e três artigos não possuíam texto completo disponível.

Na base de dados MEDLINE, 20 referências foram encontradas com os descritores “keloid treatment systematic review and/or meta-analysis”, sendo sete artigos excluídos por terem resumo incompatível com o tema de tratamento de queloides ou não serem de língua inglesa ou portuguesa. Os 13 artigos remanescentes já haviam sido identificados na base PubMed e foram excluídos por duplicata.

Na base de dados LILACS, foram encontrados 25 artigos, sendo mantidos apenas quatro, devido ao fato de os demais não focarem em cicatrizes patológicas ou serem publicados antes de 2015 ou não serem em língua portuguesa ou inglesa.

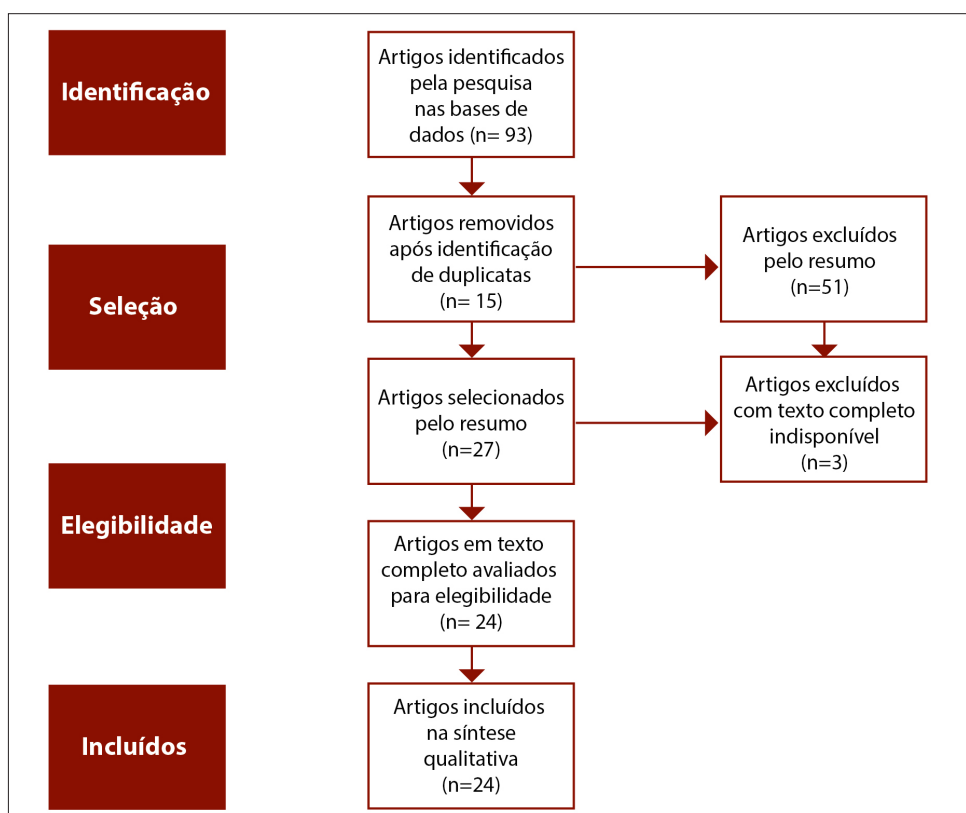


Figure 1: Fluxograma para seleção de artigos da revisão integrativa

Os dois artigos encontrados na base de dados Cochrane foram excluídos por duplicata, uma vez já terem sido contabilizados na base de dados PubMed.

Ao final, 24 artigos de revisão sistemática e/ou metanálise foram selecionados para leitura por dois pesquisadores independentes (BFMN e AAPN), sendo quatro em língua portuguesa e 20 em língua inglesa. Todos tiveram seu conteúdo lido na íntegra, e as diferentes proposições de tratamento foram divididas em seções de tratamento clínico, cirúrgico e radioterapia na formulação do protocolo após discussão entre os dois pesquisadores acima e um terceiro pesquisador independente da área de Dermatologia (JVS) e outro independente do setor de Radioterapia (BOJ).

Entre os artigos encontrados, seis falaram de forma geral sobre os tratamentos de quelóide, enquanto quatro avaliaram o uso de 5-fluorouracil associado ou não a corticosteroides, três avaliaram as terapias com radiação e três, com tecnologias a laser. Outros dois avaliaram uso de verapamil e dois, de bleomicina. Lipoenxertia, toxina botulínica tipo A, imiquimode e corticosteroides isolados também tiveram um artigo de revisão identificado.

Os quatro artigos em língua portuguesa não se incluíam como revisões sistemáticas estruturadas, mas foram mantidos por servirem de referências para medicações alternativas na discussão de formação do protocolo.

DISCUSSÃO

Há muitas maneiras relatadas na literatura para tratamento e prevenção das cicatrizes queloidianas. Devido ao grande desafio que é o tratamento eficaz e definitivo desta cicatriz patológica, surgem constantemente novas modalidades terapêuticas, além de combinações de tratamentos já utilizados.

Primeiramente, é importante ressaltar que o tratamento deste tumor benigno inicia-se pela prevenção. Cuidados intraoperatórios são importantes para todos os procedimentos cirúrgicos; mas, em pacientes com predisposição à formação de queloides, esses cuidados são essenciais. Dentre eles, podemos citar a manipulação cuidadosa dos tecidos, o respeito aos planos de dissecação na realização da síntese, além da utilização preferencial de fios absorvíveis no tecido celular subcutâneo e nas fâscias,²⁸ reduzindo ao máximo a tensão sobre as linhas de sutura.

Terapias de compressão parecem ter efeito sobre a degradação de colágeno e atividade de fibroblastos,²⁹ sendo especialmente úteis em orelhas, pois possuem moldes próprios de pressão, os quais não devem ultrapassar 24mmHg e 12 horas diárias de utilização.³⁰ Placas de silicone e fitas também agem sobre o colágeno e os fibroblastos; porém, em teoria, fazem-no utilizando sua capacidade de gerar um ambiente mais hidratado para a ferida.³¹ Assim, este grupo de terapias é apenas complementar, não devendo ser utilizado isoladamente.

A administração de corticoide intralesional é considerada um dos métodos mais eficientes e acessíveis no tratamento de queloides.³²

Sendo a primeira linha na maioria dos Serviços, essa terapia suprime os fibroblastos e mediadores inflamatórios das feridas, gerando degradação do colágeno.³³

O acetato de triancinolona (TAC), em concentrações entre 5 e 40mg/mL, é a principal forma utilizada, que promove a diminuição do volume do quelóide e mostra taxas variáveis de prevenção da recorrência.³⁴ Entre seus principais efeitos adversos, pode-se citar: atrofia de pele, dor durante a injeção, telangiectasias e alterações de pigmentação da pele.³⁵

5-fluorouracil (5-FU) intralesional e tópico é um anti-metabólito de pirimidina que interfere na síntese de RNA e inibe a enzima timidilato sintase, resultando na inibição dos fibroblastos.³⁶

Dessa forma, a combinação de 5-FU+TAC é mais segura e eficaz do que essas mesmas drogas em monoterapia.³⁷

A toxina botulínica (TB) do tipo A inibe a liberação de acetilcolina nos neurônios motores ao antagonizar a ação do cálcio iônico, gerando uma paralisia muscular temporária.³⁸ No entanto, há indícios de que, em cicatrizes patológicas, ela atua diretamente sobre a atividade de fibroblastos.³⁹

Imiquimode tópico a 5% possui a capacidade de alterar a resposta imune ao induzir liberação de IFN-alfa, TNF-alfa e interleucinas 1, 6 e 8.⁴⁰ Ao ser associado à excisão cirúrgica, em aplicações durante seis a oito semanas, com frequência diária ou a cada três dias, apresenta recorrência da cicatriz queloidiana em 39% dos casos.⁴¹ Entretanto, alguns estudos avaliados por esta revisão incluíram no teste pacientes que apenas realizaram excisão tangencial ou shaving, com fechamento por segunda intenção, e não por camadas.⁴² Este medicamento, quando utilizado, demanda um repouso mínimo de uma semana, especialmente entre a segunda e terceira semanas de aplicação, pelo fato de serem comuns queixas de erosão, eritema e formação de crosta entre 18 e 89% dos pacientes. Portanto, todos os fatores citados tornam o imiquimode na forma de creme uma medida de exceção, pouco confiável.

O verapamil, sendo um bloqueador de canais de cálcio, pode ser aplicado de maneira intralesional em doses de 2,5mg/mL, sem ultrapassar 2mL por sessão. As sessões ocorrem em intervalos de três semanas, devendo ser interrompidas após oito vezes ou quando se obtiver o achatamento da lesão.⁴³ Embora tenha se mostrado menos eficaz do que a combinação 5-FU+TAC, sua utilização possui uma boa segurança clínica, gerando menos efeitos colaterais.⁴⁴ Essa droga, ao aumentar a síntese de procologenase, inibe a proliferação de fibroblastos, reduz a produção de matriz extracelular e inibe a expressão de interleucina 6, TGF-Beta1 e VEGF em fibroblastos.⁴⁵

A pentoxifilina é um medicamento derivado da xantina, inibidora inespecífica da fosfodiesterase, que possui efeito vasodilatador.⁴⁶

Sendo utilizada por via oral, em doses de 400mg, três vezes ao dia durante seis meses após a excisão cirúrgica, apresenta taxas significativas de prevenção de recorrência dos queloides em pacientes com grande risco. Ademais, essa droga pode ser utiliza-

da de maneira intralesional; porém, poucas pesquisas abordaram essa possibilidade.⁴⁷

A hialuronidase e o ácido hialurônico, medicamentos de ações antagonistas, vêm sendo relatados para tratar queloides de maneira intralesional.⁴⁸ Entretanto, ambas as drogas foram utilizadas em associação com corticoides, fato que dificulta o estabelecimento dos reais efeitos sobre as cicatrizes patológicas, exigindo, assim, mais pesquisas que visem a compreender os seus efeitos sobre os queloides.

A bleomicina é capaz de reduzir a síntese de colágeno ao diminuir a estimulação de TGF- β 1.⁴⁹ Em comparação ao TAC, ela se mostrou mais propensa a gerar dor, hiperpigmentação e atrofia de pele.⁵⁰ De acordo com uma revisão sistemática, a bleomicina parece ser tão efetiva quanto o TAC e sua combinação com 5-FU.⁵⁰ Nesta pesquisa, observou-se também que essa droga produz mais dor do que as demais durante as aplicações.

A crioterapia intralesional com agulha obteve redução de até 51% do volume da cicatriz patológica.⁵¹

Atualmente, há diversos tratamentos que utilizam o laser devido ao grande desenvolvimento tecnológico que possibilitou a geração de diferentes tipos de comprimentos de onda. Tais tratamentos podem ser divididos em formas não ablativas e ablativas, além de variarem entre configurações fracionadas ou não. As formas ablativas, como o Er:YAG (com ondas de 2.940nm) e o laser de CO₂ (ondas de 10.600nm), caracterizam-se pelo tempo mais prolongado de recuperação e pela maior quantidade de complicações. Já as não ablativas eliminam alguns desses problemas, como o Nd:YAG (ondas de 1.054nm) e o pulsed-dye-laser (ondas entre 585 e 595nm). Entre os fracionados, há a capacidade de gerar zonas microtérmicas, que criam áreas entremeadas que não foram atingidas, por onde o tecido se regenera.^{52,53}

O pulsed-dye-laser possui efeitos semelhantes aos gerados pelo TAC, mas seus estudos apresentavam follow-up curto, além de não haver pesquisas randomizadas e multicêntricas.^{53,54}

Os medicamentos mais modernos e atuais possuem a vantagem de poder ser aplicados de maneira assistida por lasers, método conhecido como laser-assisted drug delivery (LADD).⁵⁵ Pesquisadores também estão tentando utilizar tal método no tratamento do quelóide,⁵⁶ sendo isso possível pelo fato de os lasers ablativos criarem espaços microscópicos que possibilitam a penetração do medicamento, como TB e TAC. No entanto, as pesquisas ainda possuem baixa evidência, com pequeno número de participantes e curto período de seguimento.

A radioterapia permite a diminuição da ação dos fibroblastos nos queloides de maneira dose-dependente.⁵⁷ Atualmente, após a grande evolução científica do século XX, ela se apresenta em duas formas principais: externa e interna. O feixe de elétron e o raio X são as maneiras mais comuns de aplicação externa, enquanto a opção interna mais estudada é a braquiterapia. Embora alguns estudos mostrem uma superioridade da braquiterapia em prevenir a recorrência de queloides,⁵⁸ diversas metanálises não confirmaram esse resultado de maneira estatisticamente significativa.¹⁰

Quando a excisão cirúrgica é associada à radioterapia precoce, são encontrados resultados superiores.⁵⁹

Os sinais e sintomas adversos dos corticoides são semelhantes aos da radioterapia, como descamação, despigmentação e eritema, sendo que as queixas de dor não são frequentes.¹⁵

CONCLUSÃO

O tratamento de cicatrizes queloidianas segue mostrando-se desafiador: desde as peculiaridades impostas por cada paciente, que variam considerando sua etnia, localização da lesão e tamanho das lesões, até o fato de os estudos não conseguirem apresentar seguimentos longos e consistentes para avaliar surgimento de recidivas.

Novos estudos prospectivos, bem como maior conhecimento sobre esta patologia e os efeitos das medicações sobre ela, precisam ser conduzidos para alcançarmos resultados de qualidade e duradouros para os pacientes. ●

REFERÊNCIAS:

1. Addison T. On the keloid of Alibert, and on true keloid. *Med Chir Trans.* 1854;37:27-47.
2. Glass DA. Current understanding of the genetic causes of keloid formation. *J Invest Dermatol Symp Proc.* 2017;18(2):S50-3.
3. Wolfram D, Tzankov A, Püzl P, Piza-Katzer H. Hypertrophic scars and keloids--a review of their pathophysiology, risk factors, and therapeutic management. *Dermatol Surg.* 2009;35(2):171-81.
4. Son D, Harijan A. Overview of surgical scar prevention and management. *J Korean Med Sci.* 2014;29(6):751-7.
5. Kim SW. Management of keloid scars: noninvasive and invasive treatments. *Arch Plast Surg.* 2021;48(2):149-157.
6. Gold MH, Berman B, Clementoni MT, Gauglitz GG, Nahai F, Murcia C. Updated international clinical recommendations on scar management: part 1--evaluating the evidence. *Dermatol Surg.* 2014;40(8):817-24.
7. Anzarut A, Olson J, Singh P, Rowe BH, Tredget EE. The effectiveness of pressure garment therapy for the prevention of abnormal scarring after burn injury: a meta-analysis. *J Plast Reconstr Aesthet Surg.* 2009;62(1):77-84.
8. Mustoe TA, Cooter RD, Gold MH, Hobbs FD, Ramelet AA, Shakespeare PG, et al; International advisory panel on scar management. International clinical recommendations on scar management. *Plast Reconstr Surg.* 2002;110(2):560-71.
9. Butler PD, Longaker MT, Yang GP. Current progress in keloid research and treatment. *J Am Coll Surg.* 2008;206(4):731-41.
10. Shin JY, Lee JW, Roh SG, Lee NH, Yang KM. A comparison of the effectiveness of triamcinolone and radiation therapy for ear keloids after surgical excision: a systematic review and meta-analysis. *Plast Reconstr Surg.* 2016;137(6):1718-25.

11. Ogawa R. The most current algorithms for the treatment and prevention of hypertrophic scars and keloids. *Plast Reconstr Surg.* 2010;125(2):557-68.
12. Kim JH, Koo JM, Park TH. Optimizing radiotherapy for keloids: a meta-analysis systematic review comparing recurrence rates between different radiation modalities. *Ann Plast Surg.* 2018;80(1):91-2.
13. Lee SY, Park J. Postoperative electron beam radiotherapy for keloids: treatment outcome and factors associated with occurrence and recurrence. *Ann Dermatol.* 2015;27(1):53-8.
14. Van den Brenk HA, Minty CC. Radiation in the management of keloids and hypertrophic scars. *Br J Surg.* 1960;47:595-605.
15. Ogawa R, Yoshitatsu S, Yoshida K, Miyashita T. Is radiation therapy for keloids acceptable? The risk of radiation-induced carcinogenesis. *Plast Reconstr Surg.* 2009;124(4):1196-1201.
16. Nicoletis C, Chassagne D. L'irradiation interstitielle par l'iridium 192 dans la prévention des récives après excision chirurgicale des cicatrices chéloïdiennes [Interstitial irradiation by iridium 192 in the prevention of recurrence after surgical excision of keloid cicatrices]. *Ann Chir Plast.* 1967;12(3):237-42.
17. Maarouf M, Schleicher U, Schmachtenberg A, Ammon J. Radiotherapy in the management of keloids. Clinical experience with electron beam irradiation and comparison with X-ray therapy. *Strahlenther Onkol.* 2002;178(6):330-5.
18. Júnior B, Lastória J, Pereira H, Silveira L, Oliveira L, Stolf H. Estudo comparativo entre o tratamento radioterápico com elétrons e betaterapia, após cirurgia de queloides. *Surg Cosmet Dermatol.* 2009;1(2):53-7.
19. Oliveira Junior B, Schellini SA, Lastória JC, Carvalho LR, Stolf HO, Oliveira ALP. Tratamento de queloides usando radioterapia pósoperatória com elétrons: estudo comparativo e randomizado com dois esquemas. *Surg Cosmet Dermatol.* 2013;5(1):16-26.
20. Memariani H, Memariani M, Moravvej H, Shahidi-Dadras M. Emerging and novel therapies for keloids: a compendious review. *Sultan Qaboos Univ Med J.* 2021;21(1):e22-e33.
21. Ogawa R, Arima J, Ono S, Hyakusoku H. Case report total management of a severe case of systemic keloids associated with high blood pressure (Hypertension): clinical symptoms of keloids may be aggravated by hypertension. *Eplasty.* 2013;13:e25.
22. Iannello S, Milazzo P, Bordonaro F, Belfiore F. Low-dose enalapril in the treatment of surgical cutaneous hypertrophic scar and keloid—two case reports and literature review. *Med Gen Med.* 2006;8(4):60.
23. Margaret Shanthi FX, Ernest K, Dhanraj P. Comparison of intralesional verapamil with intralesional triamcinolone in the treatment of hypertrophic scars and keloids. *Indian J Dermatol Venereol Leprol.* 2008;74(4):343-8.
24. Zhibo X, Miaobo Z. Intralesional botulinum toxin type A injection as a new treatment measure for keloids. *Plast Reconstr Surg.* 2009;124(5):275e-7e.
25. Shaarawy E, Hegazy RA, Abdel Hay RM. Intralesional botulinum toxin type A equally effective and better tolerated than intralesional steroid in the treatment of keloids: a randomized controlled trial. *J Cosmet Dermatol.* 2015;14(2):161-6.
26. Ud-Din S, Bayat A. Electrical stimulation and cutaneous wound healing: a review of clinical evidence. *Healthcare (Basel).* 2014;2(4):445-67.
27. Oliveira GV, Metsavaht LD, Kadunc BV, Jedwab SKK, Bressan MS, Stolf HO, et al. Treatment of keloids and hypertrophic scars. Position statement of the Brazilian expert group GREMCIQ. *J Eur Acad Dermatol Venereol.* 2021;35(11):2128-42.
28. Corrêa PM, Passos CEF, Souza EM, Batista GAS, Jacintho JDO, Oliveira LB, et al. Treatment of keloids: a literature review. *Rev Bras Cir Plást (RBCP).* 2019;34(3):391-8.
29. Berman B, Maderal A, Raphael B. Keloids and hypertrophic scars: pathophysiology, classification, and treatment. *Dermatol Surg.* 2017;43(Suppl 1):S3-S18.
30. Chrisostomidis C, Konofaos P, Chrisostomidis G, Vasilopoulou A, Dimitroulis D, Frangoulis M, et al. Management of external ear keloids using form-pressure therapy. *Clin Exp Dermatol.* 2008;33(3):273-5.
31. Suetake T, Sasai S, Zhen YX, Ohi T, Tagami H. Functional analyses of the stratum corneum in scars. Sequential studies after injury and comparison among keloids, hypertrophic scars, and atrophic scars. *Arch Dermatol.* 1996;132(12):1453-8.
32. Betarbet U, Blalock TW. Keloids: a review of etiology, prevention, and treatment. *J Clin Aesthet Dermatol.* 2020;13(2):33-43.
33. Epstein E. Triamcinolone and keloids. *West J Med.* 1980;133(3):257-8.
34. Wong TS, Li JZ, Chen S, Chan JY, Gao W. The efficacy of triamcinolone acetonide in keloid treatment: a systematic review and meta-analysis. *Front Med (Lausanne).* 2016;3:71.
35. Heppt MV, Breuninger H, Reinholz M, Feller-Heppt G, Ruzicka T, Gauglitz GG. Current strategies in the treatment of scars and keloids. *Facial Plast Surg.* 2015;31(4):386-95.
36. Wang XQ, Liu YK, Qing C, Lu SL. A review of the effectiveness of antimicrobial drug injections for hypertrophic scars and keloids. *Ann Plast Surg.* 2009;63(6):688-92.
37. Jiang ZY, Liao XC, Liu MZ, Fu ZH, Min DH, Yu XT, et al. Efficacy and safety of intralesional triamcinolone versus combination of triamcinolone with 5-Fluorouracil in the treatment of keloids and hypertrophic scars: a systematic review and meta-analysis. *Aesthetic Plast Surg.* 2020;44(5):1859-68.
38. Fanous A, Bezdjian A, Caglar D, Mlynarek A, Fanous N, Lenhart SF, et al. Treatment of keloid scars with botulinum toxin type A versus triamcinolone in an athymic nude mouse model. *Plast Reconstr Surg.* 2019;143(3):760-7.
39. Jagdeo J, Carruthers A, Smith KC. New frontiers and clinical applications for botulinum neuromodulators. *Dermatol Surg.* 2015;41(Suppl 1):S17-8.
40. Berman B. Imiquimod: a new immune response modifier for the treatment of external genital warts and other diseases in dermatology. *Int J Dermatol.* 2002;41(Suppl 1):7-11.
41. Klotz T, Munn Z, Aromataris EC, Greenwood JE. Imiquimod to prevent keloid recurrence postexcision: a systematic review and meta-analysis. *Wound Repair Regen.* 2020;28(1):145-56.
42. Berman B, Harrison-Balestra C, Perez OA, Viera M, Villa A, Zell D, et al. Treatment of keloid scars post-shave excision with imiquimod 5% cream: a prospective, double-blind, placebo-controlled pilot study. *J Drugs Dermatol.* 2009;8(5):455-8.
43. Aggarwal A, Ravikumar BC, Vinay KN, Raghukumar S, Yashovardhana DP. A comparative study of various modalities in the treatment of ke-

- loids. *Int J Dermatol*. 2018;57(10):1192-1200.
44. Li Z, Jin Z. Comparative effect and safety of verapamil in keloid and hypertrophic scar treatment: a meta-analysis. *Ther Clin Risk Manag*. 2016;12:1635-41.
 45. Boggio RF, Freitas VM, Cassiola FM, Urabayashi M, Machado-Santelli GM. Effect of a calcium-channel blocker (verapamil) on the morphology, cytoskeleton and collagenase activity of human skin fibroblasts. *Burns*. 2011;37(4):616-25.
 46. Tan A, Martinez Luna O, Glass DA. Pentoxifylline for the prevention of postsurgical keloid recurrence. *Dermatol Surg*. 2020;46(10):1353-6.
 47. Serag-Eldin YMA, Mahmoud WH, Gamea MM, Hegab DS. Intralesional pentoxifylline, triamcinolone acetonide, and their combination for treatment of keloid scars. *J Cosmet Dermatol*. 2021;20(10):3330-40.
 48. Limmer EE, Glass DA. A review of current keloid management: mainstay monotherapies and emerging approaches. *Dermatol Ther (Heidelb)*. 2020;10(5):931-48.
 49. Arno AI, Gauglitz GG, Barret JP, Jeschke MG. Up-to-date approach to manage keloids and hypertrophic scars: a useful guide. *Burns*. 2014;40(7):1255-66.
 50. Kim WI, Kim S, Cho SW, Cho MK. The efficacy of bleomycin for treating keloid and hypertrophic scar: a systematic review and meta-analysis. *J Cosmet Dermatol*. 2020;19(12):3357-66.
 51. Zouboulis VA, Zouboulis CC. A novel experimental model for studying efficacy of cryosurgery in keloids. *J Eur Acad Dermatol Venereol*. 2020;34(8):1851-4.
 52. Walsh J, Morelli J, Parrish JA. Laser-tissue interactions and their clinical applications. *Curr Probl Dermatol*. 1986;15:94-110.
 53. Forbat E, Ali FR, Al-Niaimi F. Treatment of keloid scars using light-, laser- and energy-based devices: a contemporary review of the literature. *Lasers Med Sci*. 2017;32(9):2145-54.
 54. Park JH, Chun JY, Lee JH. Laser-assisted topical corticosteroid delivery for the treatment of keloids. *Lasers Med Sci*. 2017;32(3):601-8.
 55. Zaleski-Larsen LA, Fabi SG. Laser-assisted drug delivery. *Dermatol Surg*. 2016;42(8):919-31.
 56. Truong K, Prasadha I, Wain T. A systematic review of randomised controlled trials investigating laser assisted drug delivery for the treatment of keloid and hypertrophic scars. *Lasers Med Sci*. 2022;37(1):47-59.
 57. Ji J, Tian Y, Zhu YQ, Zhang LY, Ji SJ, Huan J, et al. Ionizing irradiation inhibits keloid fibroblast cell proliferation and induces premature cellular senescence. *J Dermatol*. 2015;42(1):56-63.
 58. Mankowski P, Kanevsky J, Tomlinson J, Dyachenko A, Luc M. Optimizing radiotherapy for keloids: a meta-analysis systematic review comparing recurrence rates between different radiation modalities. *Ann Plast Surg*. 2017;78(4):403-11.
 59. Siotos C, Uzosike AC, Hong H, Seal SM, Rosson GD, Cooney CM, et al. Keloid excision and adjuvant treatments: a network meta-analysis. *Ann Plast Surg*. 2019;83(2):154-62.

CONTRIBUIÇÃO DOS AUTORES:

Balduino Ferreira de Menezes Neto  ORCID_0000-0001-9379-4441

Concepção e planejamento do estudo; elaboração e redação do manuscrito; obtenção, análise e interpretação dos dados; revisão crítica da literatura; revisão crítica do manuscrito.

Lucas Vannuchi Magnani  ORCID_0000-0002-3176-9205

Elaboração e redação do manuscrito; revisão crítica do manuscrito.

Aristides Augusto Palhares Neto  ORCID_0000-0002-3484-862X

Aprovação da versão final do manuscrito; revisão crítica da literatura; revisão crítica do manuscrito.

Natália Parenti Bicudo  ORCID_0000-0001-8674-0349

Revisão crítica do manuscrito

Batista de Oliveira Júnior  ORCID_0000-0003-4768-1686

Participação intelectual em conduta propedêutica e/ou terapêutica de casos estudados; revisão crítica do manuscrito.