



Surgical & Cosmetic Dermatology

ISSN: 1984-5510

ISSN: 1984-8773

Sociedade Brasileira de Dermatologia

Murari, Carolina Malavassi; Teodoro, Matheus Santos; Barros, João
Henrique Fonseca Armada; Andrade, Ana Gabriella Bandeira Freire
Fios de PDO: uma opção de tratamento para flacidez abdominal e reposicionamento da cicatriz umbilical
Surgical & Cosmetic Dermatology, vol. 15, e20230205, 2023
Sociedade Brasileira de Dermatologia

DOI: <https://doi.org/10.5935/scd1984-8773.2022150205>

Disponível em: <https://www.redalyc.org/articulo.oa?id=265574898016>

- ▶ Como citar este artigo
- ▶ Número completo
- ▶ Mais informações do artigo
- ▶ Site da revista em redalyc.org



Sistema de Informação Científica Redalyc

Rede de Revistas Científicas da América Latina e do Caribe, Espanha e Portugal

Sem fins lucrativos acadêmica projeto, desenvolvido no âmbito da iniciativa
acesso aberto



Fios de PDO: uma opção de tratamento para flacidez abdominal e reposicionamento da cicatriz umbilical

PDO Threads: treatment option for abdominal laxity and umbilical repositioning

DOI: <http://www.dx.doi.org/10.5935/scd1984-8773.2022150205>

ABSTRACT

The first publications regarding aesthetic treatments with polydioxanone threads (PDO) date to 2015 and were preceded by the establishment of this polymer for surgical sutures as a safe, less inflammatory, and aesthetically superior option. The present article describes a series of five patients that received PDO thread lifting for abdominal periumbilical laxity.

Keywords: Body contouring; Polydioxanone; Sutures; Esthetics; Cosmetic techniques; Dermatologic surgical procedures

RESUMO

O tratamento estético com fios de polidioxanona (PDO) tem suas primeiras publicações no ano de 2015, tendo sido precedido pela consolidação do uso deste polímero para fios de sutura cirúrgica como opção segura, menos inflamatória e que traz resultados estético-funcionais finais superiores. No presente artigo, relata-se uma série de cinco casos de tratamento estético corporal com fios de PDO de sustentação para tratamento da flacidez abdominal periumbilical.

Palavras-chave: Contorno corporal; Polidioxanona; Sutures; Estética; Técnicas cosméticas; Procedimentos cirúrgicos dermatológicos

Como eu faço?

Autores:

Carolina Malavassi Murari¹
Matheus Santos Teodoro²
João Henrique Fonseca Armada Barros²
Ana Gabriella Bandeira Freire Andrade¹

¹ Universidade de Santo Amaro, Dermatologia, São Paulo (SP), Brasil.

² Instituto Corpo e Pele, Dermatologia, Belo Horizonte (MG), Brasil.

Correspondência:

Carolina Malavassi Murari
Email: cmalavassi@usp.br / cmalavassi@gmail.com

Fonte de financiamento: Nenhuma.

Conflito de interesses: Os autores Carolina Malavassi Murari, Matheus Theodoro e João Henrique Barros são speakers da Medbeauty Brasil, importadora dos fios de polidioxanona "i-Thread".

Data de submissão: 04/12/2022

Decisão final: 20/04/2023

Como citar este artigo:

Murari CM, Teodoro MS, Barros JHFA, Andrade AGBF. Fios de PDO: uma opção de tratamento para flacidez abdominal e reposicionamento da cicatriz umbilical. *Surg Cosmet Dermatol.* 2023;15:e20230205.



INTRODUÇÃO

O fio de PDO é uma modalidade de tratamento bem estabelecida para abordagem da flacidez da pele. Entretanto, atualmente dispomos de poucas publicações acerca de seu uso em tratamentos corporais, tais como no abdome, e, principalmente, no uso do reposicionamento tecidual da área.

A polidioxanona é um polímero absorvível já utilizado para suturas cirúrgicas e, na última década, vem mostrando sua utilidade em tratamentos estéticos devido à sua capacidade de estimular a síntese de colágeno.^{1,2}

A frouxidão cutânea abdominal decorre essencialmente da perda da densidade dérmica e redução da camada adiposa. Suas causas principais são o envelhecimento, procedimentos cirúrgicos e a distensão cutânea local (por exemplo, gestação).³ A ptose da cicatriz umbilical é uma das principais queixas decorrentes do processo de flacidez cutânea abdominal e seu tratamento pode envolver o uso de tecnologias como radiofrequência⁴ e ultrassom macro e microfocado⁵ bem como o uso de estimuladores injetáveis de colágeno.⁶

MÉTODOS

Foram selecionados cinco pacientes, seguindo os critérios de inclusão: sexo feminino; 20 - 40 anos; IMC 18,5 - 24,9; percentual de gordura 14 - 24% (medido por bioimpedância); ausência de tratamento cirúrgico ou cosmético local prévio nos últimos dois anos; ausência de contraindicações formais para tratamentos com fios de PDO. As pacientes foram tratadas com uma única sessão de implantes de PDO. A aplicação dos fios seguiu a marcação da figura 1, utilizando-se oito fios espiculados canulados, 19G 100x160mm, com espessura de 0,40mm. A cada dois fios aplicados, confeccionou-se um nó, que foi introduzido no subcutâneo, com o objetivo de evitar a migração dos fios.

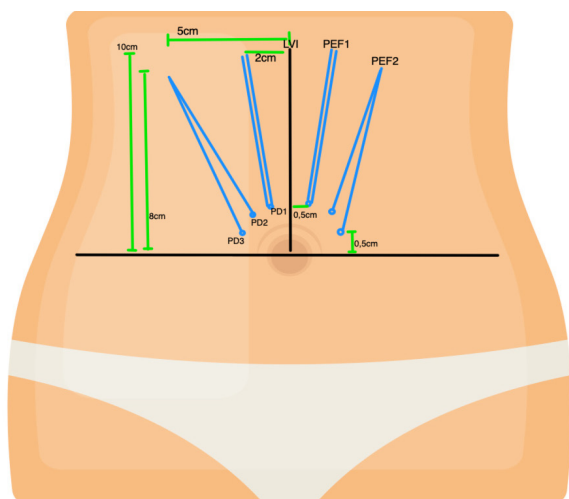


FIGURA 1: Marcação para aplicação dos fios no abdome superior. LVI: linha vertical imaginária; LHI: linha horizontal imaginária; PEF: ponto de entrada do fio; PD: ponto distal do fio

Deste modo, foram aplicados dois fios em pertuito único de PEF 1 a PDF 1; dois fios em PEF2, um fio direcionado a PDF 2 e um fio direcionado a PDF 3. As pacientes foram avaliadas 90 dias após o implante dos fios, e a evolução foi acompanhada com fotos (Figuras 2 e 3). Foi aplicada a escala GAIS (*global aesthetic improvement scale*).

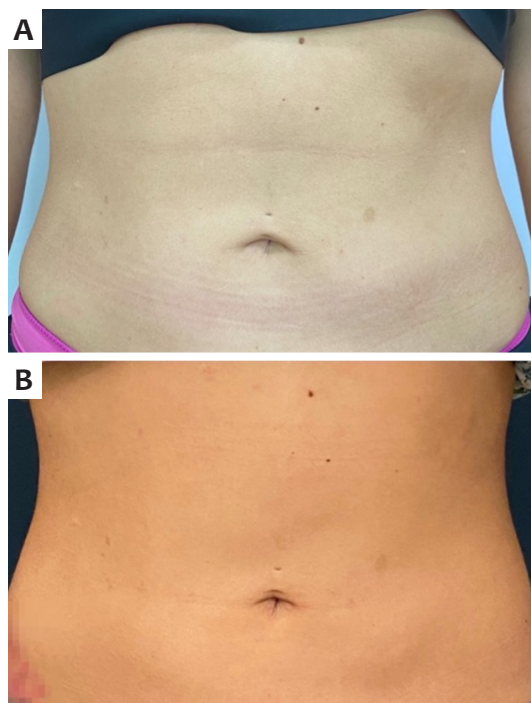


FIGURA 2: A - abdome, pré-tratamento. B - após 90 dias do tratamento

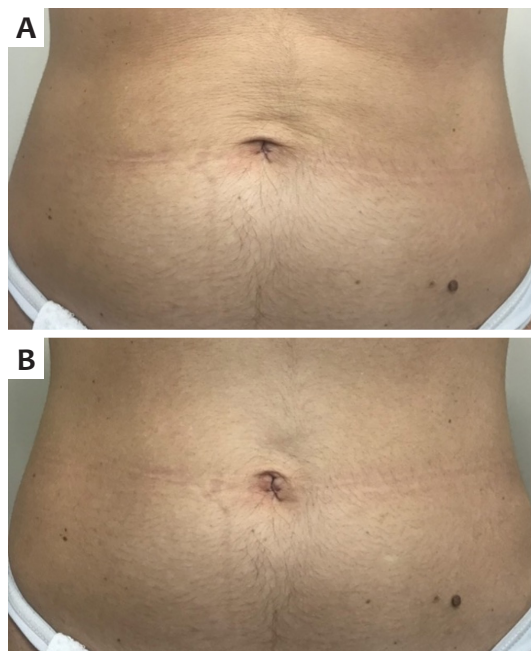


FIGURA 3: C - abdome pré-tratamento. D - após 90 dias do tratamento

Tabela 1: Resultados da escala GAIS para cada paciente tratada

Paciente	Idade	Tempo PO (dias)	Escala GAIS
1	27	89	3
2	35	90	3
3	39	88	2
4	42	95	1
5	24	92	2
Média	33,4	90,8	-

RESULTADOS

As cinco pacientes tratadas, cuja idade média foi de 33,4 anos, apresentaram algum grau de melhora estética, percebida após o tratamento. Após um período médio de 90,8 dias, todas as pacientes responderam à escala GAIS, e suas respostas estão listadas na tabela 1. ●

REFERÊNCIAS:

1. Yoon JH, Kim SS, Oh SM, Kim BC, Jung W. Tissue changes over time after polydioxanone thread insertion: An animal study with pigs. *J Cosmet Dermatol.* 2019;18(3):885-91.
2. Cobo R. Use of polydioxanone threads as an alternative in nonsurgical procedures in facial rejuvenation. *Facial Plast Surg.* 2020;36(4):447-52.
3. Bonan P, Verdelli A. Combined microwaves and fractional microablative CO2 laser treatment for postpartum abdominal laxity. *J Cosmet Dermatol.* 2021;20(1):124-31.
4. Duncan DI. Combination treatment for buttock and abdominal remodeling and skin improvement using HIFEM procedure and simultaneous delivery of radiofrequency and targeted pressure energy. *J Cosmet Dermatol.* 2021;20(12):3893-8.
5. Vachiramon V, Triyangkulsri K, Iamsung W, Chayavichitsilp P. Efficacy and safety of microfocused ultrasound with visualization in abdominal skin laxity: a randomized, comparative study. *Lasers Surg Med.* 2020;52(9):831-6.
6. Smith JR, Sheehan M, Casas LA. Using the BODY-Q to evaluate appearance and quality of life following treatment of skin laxity of the outer thigh with microfocused ultrasound and calcium hydroxylapatite. *Aesthet Surg J.* 2020;40(11):1219-31.
7. ASPS National Clearinghouse of Plastic Surgery Procedural Statistics. *Plastic Surgery Statistics Report.* 2020.
8. Aesthetic Plastic Surgery National Databank Statistics 2020. *Aesthet Surg J.* 2021;41(suppl. 2):1-16.

Nenhuma paciente apresentou eventos adversos precoces ou tardios (90 dias) ao tratamento.

DISCUSSÃO

A procura por tratamentos corporais cresce progressivamente^{7,8}, e o tratamento com fios de polidioxanona aumenta nosso arsenal e possibilita resultados mais impactantes.

O efeito mecânico proporcionado pelas espículas do fio de sustentação, atrelado ao potencial de estímulo de colágeno, cria uma nova modalidade nas terapias corporais, no caso, na flacidez abdominal e no reposicionamento da cicatriz umbilical.

O fio de PDO já se consolidou como opção eficaz no tratamento da flacidez da pele de face e pescoço. Entretanto, são poucas as publicações abordando os tratamentos corporais com fios de PDO até o momento. Estudos com maior número de pacientes e abordando as associações com outros tratamentos de estímulo de colágeno são necessários.

CONCLUSÃO

O fio de PDO constitui uma opção no tratamento da flacidez abdominal com reposicionamento da cicatriz umbilical em casos devidamente selecionados. ●

CONTRIBUIÇÃO DOS AUTORES:

Carolina Malavassi Murari  ORCID 0000-0001-6688-5145

Aprovação da versão final do manuscrito; concepção e planejamento do estudo; elaboração e redação do manuscrito; revisão crítica do manuscrito.

Matheus Santos Teodoro  ORCID 0009-0003-6134-1618

Concepção e planejamento do estudo; obtenção, análise e interpretação dos dados; participação intelectual em conduta propedêutica e/ou terapêutica de casos estudados; revisão crítica da literatura.

João Henrique Fonseca Armada Barros  ORCID 0000-0002-3548-5736

Concepção e planejamento do estudo; elaboração e redação do manuscrito; obtenção, análise e interpretação dos dados; participação intelectual em conduta propedêutica e/ou terapêutica de casos estudados; revisão crítica da literatura.

Ana Gabriella Bandeira Freire Andrade  ORCID 0000-0002-8023-0134

Contribuição do autor: Revisão crítica da literatura.