



Surgical & Cosmetic Dermatology

ISSN: 1984-8773

ISSN: 1984-5510

Sociedade Brasileira de Dermatologia

Moraes, Matheus de Souza; Ferreira, Erica Pontes Pereira  
A fotografia corporal no diagnóstico de melanoma: uma revisão integrativa  
Surgical & Cosmetic Dermatology, vol. 15, e20230238, 2023  
Sociedade Brasileira de Dermatologia

DOI: <https://doi.org/10.5935/scd1984-8773.2022150238>

Disponível em: <https://www.redalyc.org/articulo.oa?id=265574898035>

- ▶ Como citar este artigo
- ▶ Número completo
- ▶ Mais informações do artigo
- ▶ Site da revista em [redalyc.org](http://redalyc.org)

 redalyc.org

Sistema de Informação Científica Redalyc  
Rede de Revistas Científicas da América Latina e do Caribe, Espanha e Portugal  
Sem fins lucrativos acadêmica projeto, desenvolvido no âmbito da iniciativa  
acesso aberto



## A fotografia corporal no diagnóstico de melanoma: uma revisão integrativa

*Body photography in the diagnosis of melanoma: an integrative review*

DOI: <http://www.dx.doi.org/10.5935/scd1984-8773.2022150238>

### RESUMO

Nesta revisão integrativa, incluíram-se 22 estudos com o objetivo de identificar as principais conclusões no que diz respeito ao uso do mapeamento corporal total para o diagnóstico de melanoma. Demonstrou-se, então, que o método pode auxiliar na detecção precoce do melanoma, reduzir o número de biópsias desnecessárias, identificar melanomas a partir de novas lesões, melhorar a sobrevida dos pacientes e reduzir a ansiedade dos pacientes. Todavia, pode ser um método de alto custo. Com isso, o mapeamento corporal coloca-se como uma ferramenta proficiente na facilitação do acompanhamento e do diagnóstico de melanoma em pacientes com determinado risco.

**Palavras-chave:** Melanoma; Diagnóstico; Dermoscopia

### ABSTRACT

*This integrative review included 22 studies aiming to identify the main conclusions regarding the use of total body photography for the diagnosis of melanoma. Thus, it demonstrated that the method could help in the early detection of melanoma, reducing unnecessary biopsies, identifying melanomas from new lesions, improving patient survival, and decreasing patient anxiety. However, it can be a high-cost method. Therefore, total body photography is a proficient tool in facilitating the monitoring and diagnosis of melanoma in patients at a certain risk.*

**Keywords:** Melanoma; Diagnosis; Dermoscopy

## Artigo de Revisão

### Autores:

Matheus de Souza Moraes<sup>1</sup>

Erica Pontes Pereira Ferreira<sup>1</sup>

<sup>1</sup> Universidade de Vassouras, Dermatologia, Vassouras (RJ), Brasil.

### Correspondência:

Matheus de Souza Moraes

Email: [matheus.moraes19@](mailto:matheus.moraes19@hotmail.com)

[matheus.sm19@](mailto:matheus.sm19@gmail.com)

[gmail.com](mailto:matheus.sm19@gmail.com)

**Fonte de financiamento:** Nenhuma.

**Conflito de interesses:** Nenhum.

**Data de Submissão:** 15/03/2023

**Decisão final:** 20/08/2023

### Como citar este artigo:

Moraes MS, Ferreira EPP. A fotografia corporal no diagnóstico de melanoma: uma revisão integrativa. *Surg Cosmet Dermatol*. 2023;15:e20230238.



## INTRODUÇÃO

A maior incidência de câncer no Brasil é a do câncer de pele não melanoma. Dados do Instituto Nacional de Câncer (INCA) demonstraram que, em 2020, a estimativa para a incidência dessa doença na população foi de 176.940 novos casos. Em paralelo, o câncer de pele melanoma teve sua ocorrência estimada em 8.450 novos casos no mesmo ano. Ainda que a porcentagem de casos deste último seja inferior a 5% do total de neoplasias cutâneas, sua mortalidade chega a 43% em comparação com as mesmas doenças.<sup>1</sup>

Apesar da alta incidência, há facilidade no diagnóstico das lesões, e o prognóstico de cura é superior a 95% quando essas lesões são precocemente identificadas e tratadas.<sup>2</sup> O melanoma cutâneo avançado não tem cura, por isso o diagnóstico e a excisão antes da evolução avançada são preferíveis. Baseando-se nessa necessidade, ferramentas que podem auxiliar no exame dermatológico a olho nu foram desenvolvidas, aumentando a sensibilidade na detecção de lesões melanocíticas.<sup>3</sup>

O mapeamento corporal total (TBP, do inglês “Total Body Photography”) foi inicialmente utilizado em 1988 por Kopf e Slue na Universidade de Nova Iorque.<sup>3</sup> A técnica consiste na realização de registros fotográficos que documentam lesões e fornecem um ponto de apoio para o acompanhamento de pacientes no decorrer do tempo. A grande vantagem deste método é a possibilidade da identificação de melanomas a partir de novas lesões.<sup>4</sup>

Habitualmente, o TBP é aplicável aos pacientes com múltiplas lesões ou nevos extensos ou atípicos, com o intuito de diagnosticar melanomas de maneira precoce.<sup>5</sup> Além disso, essa abordagem possibilita a diminuição da excisão de lesões benignas à medida que aumenta a detecção de cânceres cutâneos cada vez mais finos, que podem não ser diagnosticados nos exames dermatológicos de rotina.<sup>6</sup> A assimetria lesional, a presença de bordos irregulares, as alterações de cor e o diâmetro superior a 6mm compõem o ABCD do diagnóstico clínico de melanoma.<sup>2</sup>

A utilização do TBP pode acontecer isoladamente ou associada a outras ferramentas diagnósticas, como a dermatoscopia digital sequencial (SDD, do inglês “Sequential Dermoscopy Digital”), que consiste no registro e armazenamento de imagens em alta definição de lesões com maior suspeição de malignidade. Essa combinação é mais benéfica a pacientes com maior probabilidade no desenvolvimento de melanoma (Fink & Haenssle, 2016). Quando o TBP é digitalizado, passa a ser chamado de TBDP (do inglês, “Total Body Digital Photography”).<sup>7, 8</sup>

Além dos benefícios clínicos, o TBP interfere positivamente no estado de saúde mental dos pacientes que a ele são submetidos, sobretudo naqueles com história pessoal de melanoma.<sup>8</sup> Dessa forma, o objetivo desta revisão é identificar as principais conclusões no que se refere ao uso do mapeamento corporal total, isolado ou não, para o diagnóstico de melanoma.

## MÉTODO

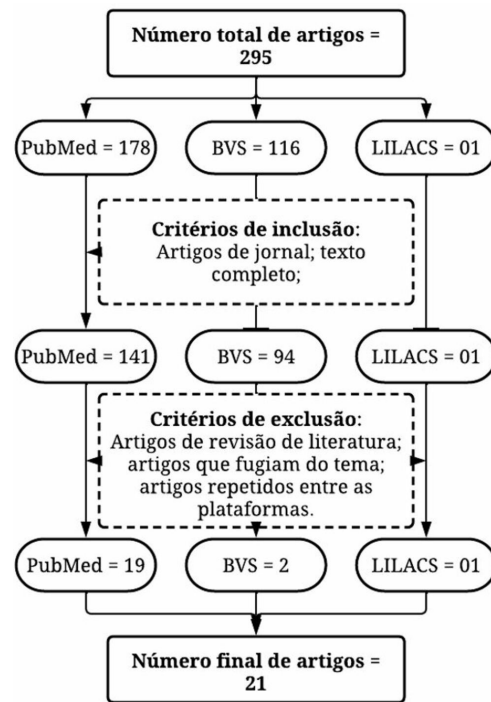
Trata-se de um estudo de abordagem qualitativa, por meio de uma revisão integrativa de literatura, em que foram uti-

lizadas as seguintes bases de dados: National Library of Medicine (PubMed), Biblioteca Virtual em Saúde (BVS) e Scientific Electronic Library Online (SciELO). Os descritores escolhidos, intermediados pelo operador booleano “AND” para a busca dos artigos nas plataformas, foram “melanoma”, “total body photography” e “diagnosis”, sendo possível encontrar somente o primeiro e o último nos Descritores de Ciências da Saúde (DeCS).

A revisão de literatura foi realizada seguindo-se as seguintes etapas: estabelecimento do tema; definição dos parâmetros de elegibilidade; definição dos critérios de inclusão e exclusão; verificação das publicações nas bases de dados; exame das informações encontradas; análise dos estudos encontrados e exposição dos resultados.<sup>9</sup> Neste estudo, foram incluídos artigos originais em âmbito experimental (ensaios clínicos, randomizados ou não randomizados) e estudos observacionais (estudos coorte e relatos de caso), sem recorte de tempo. Artigos que tangenciavam o tema, artigos nos quais os descritores não mantinham relação, artigos do tipo revisão de literatura e artigos duplicados entre as plataformas foram excluídos.

## RESULTADOS

Inicialmente, a busca resultou em um total de 295 artigos, sendo 178 do PubMed, 116 da BVS e 01 da Scielo. Após a aplicação dos critérios de inclusão e exclusão, foram selecionados 22 artigos: 19 do PubMed, 02 da BVS e 01 da Scielo, conforme demonstrado pela [figura 1](#).



**FIGUAE 1:** Fluxograma de identificação e seleção dos artigos nas bases de dados PubMed, BVS e LILACS

Dentre os 22 artigos selecionados, metade era de estudos transversais e a outra metade, estudos coorte (Tabela 1). Do total, 17 artigos relataram exclusivamente benefícios ao se uti-

lizar o TBP, associado ou não a outros métodos, no diagnóstico de melanoma. Por outro lado, quatro artigos relataram pontos positivos e negativos na utilização da ferramenta, e apenas um

TABELA 1: ??????? ???????????????????

Autor	Ano	Tipo de estudo e amostra	Análise das lesões	Principais conclusões
Deinlein T et al. <sup>10</sup>	2020	Estudo coorte (N = 214)	TBP + SDD	Eficaz no diagnóstico de tumores de fina espessura e na redução do número de biópsias. O tempo é uma variável relevante
Porcar Saura S et al. <sup>11</sup>	2020	Estudo coorte (N = 152)	TBP + SDD	As lesões excisadas são significativamente menos espessas
Strunck JL et al. <sup>12</sup>	2020	Estudo coorte (N = 1.995)	TBP	O uso do TBP foi associado a maior sobrevida, ao diagnóstico de melanomas de menor risco e ao diagnóstico de melanoma a partir de lesões novas
Drugge ED et al. <sup>13</sup>	2019	Estudo transversal (N = 4.692)	TBP	TBP mostrou-se eficiente e eficaz para o diagnóstico precoce de melanoma
Lallas A et al. <sup>14</sup>	2019	Estudo coorte (N = 977)	TBP + SDD	Útil para detecção de melanoma primário secundário. Possui alto valor preditivo positivo na excisão de lesões e alta sensibilidade para identificação de novas lesões
Mintsoulis D, Beecker J <sup>15</sup>	2016	Estudo transversal (N = 698)	TBP + SDD	Maior diagnóstico de melanomas in situ e de lesões menos profundas. O alto custo do TBP é um fator limitante
Secker LJ et al. <sup>16</sup>	2016	Estudo transversal (N = 179)	TBP + SSE	O TBP apresentou significativa relação com a decisão de excisar ou não uma lesão. Quando não instruídos, os pacientes preferem o CSE ao SSE.
Truong A et al. <sup>17</sup>	2016	Estudo transversal (N = 926)	TBP	Significante redução no número de biópsias
Gadens GA <sup>18</sup>	2014	Estudo transversal (N = 36)	TBP + SDD	A baixa aderência dos pacientes às consultas de acompanhamento compromete a eficácia do método
Moloney FJ et al. <sup>19</sup>	2014	Estudo coorte (N = 311)	TBP + SDD	Reduz a taxa de biópsias e diagnostica melanomas em estágios iniciais, podendo interferir na mortalidade e sobrevida da doença
Salerni G et al. <sup>20</sup>	2012	Estudo transversal (N = 618)	TBP + SDD	O TBP é uma estratégia sensível e específica para avaliar mudanças focais em pigmentação ou estrutura
Salerni G et al. <sup>21</sup>	2011	Estudo coorte (N = 618)	TBP + SDD	Mostrou detectar melanomas em estágios iniciais, além de melanomas apresentados como novas lesões ou surgindo de nevos não monitorados por dermatoscopia
Goodson AG et al. <sup>22</sup>	2010	Estudo coorte (N = 1.076)	TBP	TBP é sensível para detectar melanomas a partir de lesões novas. Está associado a taxas mais baixas de biópsias
Rademaker M, Oakley A <sup>23</sup>	2010	Estudo transversal (N = 100)	TBP + SDD	Deteção de melanomas mais finos, o que pode influenciar na sobrevida dos pacientes
Rice ZP et al. <sup>24</sup>	2010	Estudo transversal (N = 113)	TBP e/ou TBDP	Reduz a ansiedade do paciente quanto ao desenvolvimento de câncer. Dificuldades logísticas e financeiras são barreiras para sua ampla implementação
Terushkin V et al. <sup>25</sup>	2010	Estudo transversal (N = 83)	TBP	TBP auxilia na detecção precoce de melanoma, redução da ansiedade do paciente e redução no número de biópsias. Restrições logísticas e financeiras foram as mais relatadas para a não utilização do método
Nathansohn N et al. <sup>26</sup>	2007	Estudo coorte (N = 206)	TBP	Método eficaz para detecção precoce de melanoma. Eficiente para detectar evolução sugestiva de melanoma e como um meio de minimizar cirurgias desnecessárias
Risser J et al. <sup>27</sup>	2007	Estudo transversal (N = 381)	TBDP	Não houve diferenças estatisticamente significativas no diagnóstico de nevos displásicos graves ou no número de biópsias realizadas
Banky JP et al. <sup>28</sup>	2005	Estudo coorte (N = 309)	TBP	O uso do TBP associou-se a menor taxa de biópsias e ao diagnóstico de melanomas em estágios precoces
Nehal KS et al. <sup>29</sup>	2002	Estudo transversal (N = 83)	TBP	Pode ajudar na detecção precoce do melanoma e diminuir o número de biópsias. Restrições financeiras e medo de acusações de negligência são queixas contrárias frequentes
Tiersten AD et al. <sup>30</sup>	1991	Estudo coorte (N = 357)	TBP	Melhora do prognóstico por detecção de lesões malignas invasivas mais finas
Slue W et al. <sup>31</sup>	1988	Estudo coorte (N = 452)	TBP	Possibilita diagnosticar precocemente melanomas em pacientes com nevos displásicos

artigo abordou somente os desafios em sua utilização. Metade dos artigos abordou o TBP como único instrumento diagnóstico; a outra metade associou o TBP à dermatoscopia digital.

Em se tratando dos principais resultados encontrados, a detecção precoce do câncer de pele, a redução no número de biópsias, a melhora da sobrevida e a identificação de novas lesões displásicas foram os benefícios mais mencionados. Em contrapartida, o alto custo do método é colocado como um impasse à sua implementação, além da baixa adesão dos pacientes ao acompanhamento. A **figura 2** demonstra a relação quantitativa entre os principais resultados obtidos e os artigos estudados.

## DISCUSSÃO

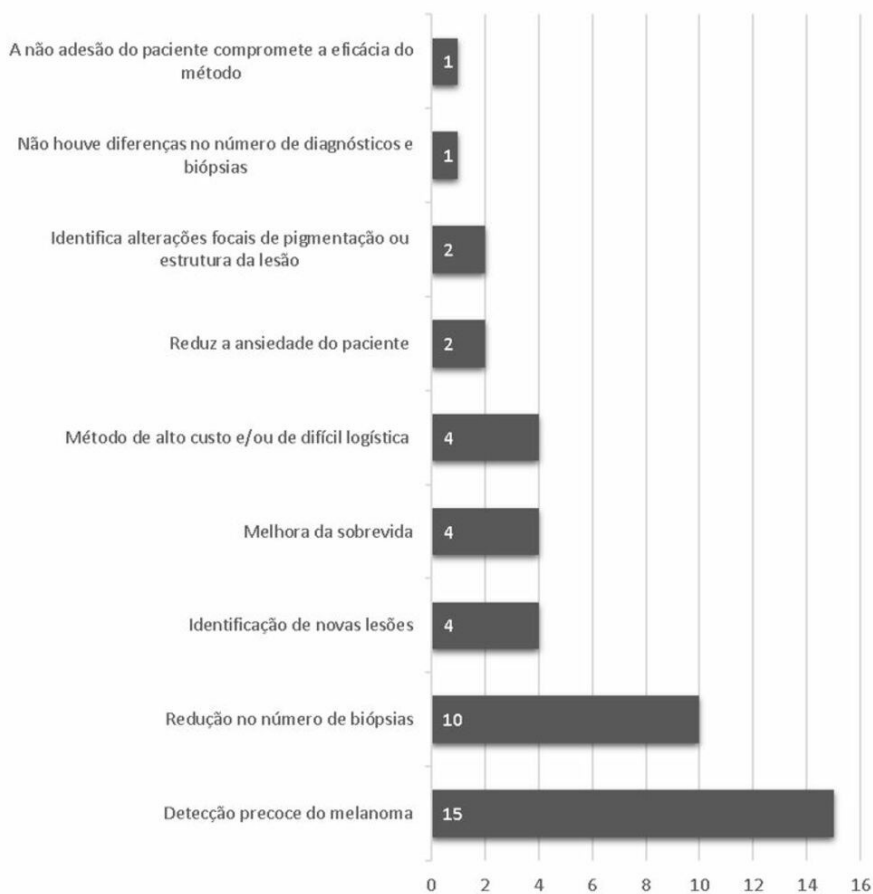
O TBP é um método que vem sendo difundido e possibilita um acompanhamento mais criterioso de pacientes com alto risco de desenvolvimento de melanoma.<sup>32</sup> Os resultados encontrados neste estudo demonstraram que o TBP está associado a uma detecção precoce dessas lesões malignas. Tal afirmação foi reproduzida no estudo de Feit et al. (2004), realizado com 12 pacientes selecionados em um grupo de 576 pessoas registradas no Ambulatório de Dermatologia do Memorial Sloan Kettering

Cancer Center em Nova Iorque, nos Estados Unidos, no qual, de 27 melanomas diagnosticados por esse acompanhamento, apenas um tinha espessura maior que 1mm.<sup>33</sup>

A escala ou índice de Breslow (**Quadro 1**) é muito utilizada na prática da Dermatopatologia para classificar a profundidade das lesões: quanto mais superficial, melhor o prognóstico.<sup>34</sup> Nos casos de melanoma diagnosticados com auxílio do TBP, a profundidade significativamente mais fina impacta em uma taxa de sobrevida em cinco anos de 95%.<sup>33</sup> Em contrapartida, um estudo com 926 pacientes realizado por Truong et al. (2016), comparando dados de pacientes com melanoma antes e depois da implementação do TBP, demonstrou que a variação de profundidade na escala de Breslow dos pacientes sem o acompanhamento fotográfico foi de 0,2 a 3,0mm (contra 0,11 a 2,1mm com o uso da técnica), corroborando a importância do método.<sup>17</sup> Nesse sentido, o TBP pode auxiliar a detecção precoce do melanoma e influenciar o prognóstico desses pacientes.<sup>35</sup>

Outro benefício encontrado foi a redução no número de biópsias nos pacientes com acompanhamento pela ferramenta estudada. Goodson et al. (2010) relatam em seu estudo que, das 275 biópsias realizadas, 61% foram consequência do uso do TBP, sendo

### Resultados obtidos



**FIGURA 2:** Relação quantitativa entre os principais resultados obtidos acerca da utilização do TBP e os artigos estudados

**QUADRO 1: Escala ou índice ou níveis de Breslow para a classificação da profundidade de acometimento do melanoma.**

Nível	Profundidade da lesão
Nível I	< 0,75mm
Nível II	0,76 a 1,5mm
Nível III	1,51 a 4,0mm
Nível IV	> 4,1mm
Level IV	> 4,1mm

Fonte: Adaptação de Grupo Brasileiro de Melanoma (2019).<sup>36</sup>

detectados 12 melanomas, isto é, o uso da fotografia corporal aumenta a precisão na realização de biópsias.<sup>22</sup> Além disso, um estudo complementar realizado por Truong et al. (2016) revelou que a média de excisões por pacientes antes do TBP foi de 5,92, porém, após sua implementação, essa média caiu para 1,56 biópsia por pessoa, detectando-se 93 melanomas em 589 pacientes.<sup>17</sup>

Em contraste, a análise de dados de pacientes entre 1998 e 2003, realizada por Risser et al. (2007), não encontrou diferenças estatísticas significantes no número de nevos displásicos graves diagnosticados e biópsias realizadas entre pacientes em vigilância por TBP e pacientes acompanhados sem esse parâmetro. Nesse estudo, a média de biópsias por pacientes biopsiados e fotografados foi de 0,8, enquanto a média dos indivíduos biopsiados e sem esse acompanhamento foi de 0,82.<sup>27</sup> Esses resultados não anulam a necessidade de novos estudos.

A coorte retrospectiva de Feit et al. (2004), com 576 pacientes observados periodicamente com registros fotográficos padronizados, apontou o diagnóstico de 27 melanomas. Desse total de lesões, 74% foram identificadas graças às mudanças observadas em sua estrutura, tanto no autoexame de pele realizado pelo paciente quanto no exame dermatológico feito por um médico. Além disso, 19% dos 27 melanomas representavam novas lesões não identificadas na primeira consulta, informação que expôs o reconhecimento de novas lesões como uma parte importante no diagnóstico do câncer de pele melanocítico.<sup>33</sup>

Embora possibilite identificar alterações da estrutura lesional e o surgimento de novas lesões, a pesquisa de Kelly et al. (1997), com 278 pacientes em um serviço privado de Dermatologia, tornou notória a importância econômica do TBP nos serviços de saúde. Após 42 meses de acompanhamento, 20 melanomas foram diagnosticados em 16 pacientes, gerando um custo de R\$ 5.583,00 por melanoma com o uso dos registros fotográficos. De maneira contrária, comprovou-se que as excisões profiláticas necessárias para o mesmo efeito de prevenção, sem o

uso do TBP, ocasionariam um gasto de R\$ 395.038,00 para cada melanoma, uma vez que, das 20 lesões, apenas três eram lesões preexistentes. Sendo assim, o acompanhamento fotográfico de pacientes com muitas lesões pigmentadas atípicas deu embasamento sobre a estabilidade de grande parte das lesões e isso evitou biópsias desnecessárias.<sup>37</sup>

No que diz respeito à aplicabilidade da ferramenta, Rice et al. (2010) relatam em seu estudo com departamentos de Dermatologia credenciados nos Estados Unidos que, dentre os óbices para o uso do mapeamento corporal, estão principalmente questões financeiras e logísticas, uma vez que a escolha da maneira pela qual as fotografias serão feitas e registradas pode interferir no custo final. Mesmo em nação rica, a taxa de reembolso oferecida por seguros de saúde públicos em 2008 ficou entre 20 e 30%, o que pode desencorajar o uso da tecnologia. Ainda, os dermatologistas que optaram por aderir ao registro fotográfico defenderam que é uma segurança para os pacientes em casos de erro médico.<sup>24</sup>

Os resultados dos estudos de Nehal et al. (2002) e Terushkin et al. (2010) reafirmam o uso do TBP como ferramenta eficaz no diagnóstico precoce do melanoma, como mostrado por Feit et al. (2004), bem como na identificação de novas lesões e na redução no número de biópsias desnecessárias, resultados esses também constatados por Kelly et al. (1997). Concomitantemente, esses autores ressaltam a vantagem da redução do estresse psicológico sofrido pelos pacientes devido ao seu alto risco para o surgimento do melanoma. O TBP oferece ao exame de pele um parâmetro e, com isso, diminui a ansiedade sobre as mudanças nas lesões.<sup>25, 29, 33, 37</sup>

## CONCLUSÃO

A fotografia corporal total representa o avanço da tecnologia associada às técnicas de saúde e vem como uma ferramenta proficiente na facilitação do acompanhamento e do diagnóstico de melanoma em pacientes com determinado risco. Portanto, é importante que seu acesso seja democratizado, por meio de centros especializados com profissionais em continuada formação, uma vez que a mortalidade por esse tipo de câncer de pele é a mais estatisticamente significativa.

O maior desafio para a ampla disseminação da técnica é seu alto custo, o que dependeria da capacidade financeira do Sistema Único de Saúde (SUS). Como alternativa, poder-se-ia firmar acordos entre órgãos públicos e os sistemas privados de saúde, além de incentivar pesquisas nacionais voltadas para as tecnologias em saúde. Finalmente, novas pesquisas devem ser realizadas, principalmente para a avaliação da técnica dentro da dinâmica do território nacional. ●

## REFERÊNCIAS:

1. Instituto Nacional de Câncer. Plataforma INCA. Estimativas dos casos novos. Brasil: INCA, departamento científico; 2022. Disponível em: <https://www.inca.gov.br/estimativa/estado-capital/brasil>
2. Dimatos DC, Duarte FO, Machado RS, Vieira JV, Vasconcellos ZAA, Bins-ely J, et al. Skin melanoma in Brazil. *Arq Catarin Med.* 2009;38(1):14-9.
3. Wang SQ, Hashemi P. Noninvasive imaging technologies in the diagnosis of melanoma. *Semin Cutan Med Surg.* 2010;29(3):174-84.
4. Young AT, Vora NB, Cortez J, Tam A, Yeniay Y, Afifi L, et al. The role of technology in melanoma screening and diagnosis. *Pigment Cell Melanoma Res.* 2021;34(2):288-300.
5. Fried L, Tan A, Bajaj S, Liebman TN, Polsky D, Stein JA. Technological advances for the detection of melanoma: advances in diagnostic techniques. *J Am Acad Dermatol.* 2020;83(4):983-92.
6. Menzies SW. Cutaneous melanoma: making a clinical diagnosis, present and future. *Dermatol Ther.* 2006;19(1):32-9.
7. Fink C, Haenssle HA. Strategien zur nichtinvasiven Diagnostik des melanoms [strategies for the noninvasive diagnosis of melanoma]. *Hautarzt.* 2016;67(7):519-28.
8. Moye MS, King SM, Rice ZP, DeLong LK, Seidler AM, Veleदार E, et al. Effects of total-body digital photography on cancer worry in patients with atypical mole syndrome. *JAMA Dermatol.* 2015;151(2):137-43.
9. Pereira AS, Shitsuka DM, Parreira FJ, Shitsuka R. Metodologia da pesquisa científica. Santa Maria: UFSM; 2018. Disponível em: <http://repositorio.ufsm.br/handle/1/15824>
10. Deinlein T, Michor C, Hofmann-Wellenhof R, Schmid-Zaludek K, Fink-Puches R. The importance of total-body photography and sequential digital dermatoscopy for monitoring patients at increased melanoma risk. *J Dtsch Dermatol Ges.* 2020;18(7):692-7.
11. Porcar Saura S, March-Rodríguez A, Pujol RM, Segura Tigell S. Two-step digital follow-up of patients at high risk for melanoma: a retrospective analysis of 152 patients. *Actas Dermosifiliogr.* 2021;112(3):250-6.
12. Strunck JL, Smart TC, Boucher KM, Secrest AM, Grossman D. Improved melanoma outcomes and survival in patients monitored by total body photography: a natural experiment. *J Dermatol.* 2020;47(4):342-7.
13. Drugge ED, Okundaye OI, Sarac RM, Drugge RJ. Melanoma screening using patient self-assessed risk and total body photography. *Dermatol Online J.* 2019;25(7):13030/qt33h4r9bk.
14. Lallas A, Apalla Z, Kyrgidis A, Papageorgiou C, Boukounas I, Bobos M, et al. Second primary melanomas in a cohort of 977 melanoma patients within the first 5 years of monitoring. *J Am Acad Dermatol.* 2020 ;82(2):398-406.
15. Mintsoulis D, Beecker J. Digital dermoscopy photographs outperform handheld dermoscopy in melanoma diagnosis. *J Cutan Med Surg.* 2016;20(6):602-5.
16. Secker LJ, Bergman W, Kukutsch NA. Total body photography as an aid to skin self-examination: a patient's perspective. *Acta Derm Venereol.* 2016;96(2):186-90.
17. Truong A, Strazzulla L, March J, Boucher KM, Nelson KC, Kim CC, et al. Reduction in nevus biopsies in patients monitored by total body photography. *J Am Acad Dermatol.* 2016;75(1):135-43.
18. Gadens GA. Lack of compliance: a challenge for digital dermoscopy follow-up. *An Bras Dermatol.* 2014;89(2):242-4.
19. Moloney FJ, Guitera P, Coates E, Haas NK, Ho K, Khoury R, et al. Detection of primary melanoma in individuals at extreme high risk: a prospective 5-year follow-up study. *JAMA Dermatol.* 2014;150(8):819-27.
20. Salerni G, Carrera C, Lovatto L, Martí-Laborda RM, Isern G, Palou J, et al. Characterization of 1152 lesions excised over 10 years using total-body photography and digital dermatoscopy in the surveillance of patients at high risk for melanoma. *J Am Acad Dermatol.* 2012;67(5):836-45.
21. Salerni G, Carrera C, Lovatto L, Puig-Butille JA, Badenas C, Plana E, et al. Benefits of total body photography and digital dermatoscopy ("two-step method of digital follow-up") in the early diagnosis of melanoma in patients at high risk for melanoma. *J Am Acad Dermatol.* 2012;67(1):17-27.
22. Goodson AG, Florell SR, Hyde M, Bowen GM, Grossman D. Comparative analysis of total body and dermatoscopic photographic monitoring of nevi in similar patient populations at risk for cutaneous melanoma. *Dermatol Surg.* 2010;36(7):1087-98.
23. Rademaker M, Oakley A. Digital monitoring by whole body photography and sequential digital dermoscopy detects thinner melanomas. *J Prim Health Care.* 2010;2(4):268-72.
24. Rice ZP, Weiss FJ, DeLong LK, Curiel-Lewandrowski C, Chen SC. Utilization and rationale for the implementation of total body (digital) photography as an adjunct screening measure for melanoma. *Melanoma Res.* 2010;20(5):417-21.
25. Terushkin V, Oliveria SA, Marghoob AA, Halpern AC. Use of and beliefs about total body photography and dermatoscopy among US dermatology training programs: an update. *J Am Acad Dermatol.* 2010;62(5):794-803.
26. Nathansohn N, Orenstein A, Trau H, Liran A, Schachter J. Pigmented lesions clinic for early detection of melanoma: preliminary results. *Isr Med Assoc J.* 2007;9(10):708-12.
27. Risser J, Pressley Z, Veleदार E, Washington C, Chen SC. The impact of total body photography on biopsy rate in patients from a pigmented lesion clinic. *J Am Acad Dermatol.* 2007;57(3):428-34.

28. Banky JP, Kelly JW, English DR, Yeatman JM, Dowling JP. Incidence of new and changed nevi and melanomas detected using baseline images and dermoscopy in patients at high risk for melanoma. *Arch Dermatol.* 2005;141(8):998-1006.
29. Nehal KS, Oliveria SA, Marghoob AA, Christos PJ, Dusza S, Tromberg JS, et al. Use of and beliefs about baseline photography in the management of patients with pigmented lesions: a survey of dermatology residency programmes in the United States. *Melanoma Res.* 2002;12(2):161-7.
30. Tiersten AD, Grin CM, Kopf AW, Gottlieb GJ, Bart RS, Rigel DS, et al. Prospective follow-up for malignant melanoma in patients with atypical-mole (dysplastic-nevus) syndrome. *J Dermatol Surg Oncol.* 1991;17(1):44-8.
31. Slue W, Kopf AW, Rivers JK. Total-body photographs of dysplastic nevi. *Arch Dermatol.* 1988;124(8):1239-43.
32. Wurm EM, Soyer HP. Scanning for melanoma. *Aust Prescr.* 2010;33:150-5.
33. Feit NE, Dusza SW, Marghoob AA. Melanomas detected with the aid of total cutaneous photography. *Br J Dermatol.* 2004;150(4):706-14.
34. Fernandes NC, Calmon R, Maceira JP, Cuzzi T, Silva CSC. Melanoma cutâneo: estudo prospectivo de 65 casos. *An Bras Dermatol.* 2005;80(1):25-Hornung A, Steeb T, Wesely A, Brinker TJ, Breakell T, Erdmann M, et al. The value of total body photography for the early detection of melanoma: a systematic review. *Int J Environ Res Public Health.* 2021;18(4):1726.
35. Grupo Brasileiro de Melanoma. *Recomendações para o tratamento do melanoma cutâneo.* São Paulo: GBM; 2019. Disponível em: <https://gbm.org.br/wp-content/uploads/2019/09/Livro-GBM.pdf>
36. Kelly JW, Yeatman JM, Regalia C, Mason G, Henham AP. A high incidence of melanoma found in patients with multiple dysplastic naevi by photographic surveillance. *Med J Aust.* 1997;167(4):191-4.

#### CONTRIBUIÇÃO DOS AUTORES:

**Matheus de Souza Moraes**  ORCID 0000-0003-4140-6915

Aprovação da versão final do manuscrito; concepção e planejamento do estudo; elaboração e redação do manuscrito; obtenção, análise e interpretação dos dados; participação efetiva na orientação da pesquisa; participação intelectual em conduta propedêutica e/ou terapêutica de casos estudados; revisão crítica da literatura; revisão crítica do manuscrito.

**Erica Pontes Pereira Ferreira**  ORCID 0000-0002-9543-464x

Aprovação da versão final do manuscrito; participação efetiva na orientação da pesquisa; revisão crítica do manuscrito.