



Correção de assimetria facial após implante de gordura através da aplicação de substâncias injetáveis lipolíticas

Correction of facial asymmetry following fat grafting with the application of fat-dissolving injections

DOI: <http://www.dx.doi.org/10.5935/scd1984-8773.2025170272>

RESUMO

O lipoenxerto autólogo é uma opção para correção de assimetria facial. Recentemente, surgiram terapias que utilizam injeções de substâncias que promovem lipólise para reduzir o volume indesejado de gordura, substituindo a necessidade de cirurgia para remoção do tecido adiposo. Relatamos a seguir um caso de tratamento experimental com ativos lipolíticos injetáveis para correção de assimetria facial após cirurgia de transplante de gordura, demonstrando resultado satisfatório com procedimento minimamente invasivo.

Palavras-chave: Assimetria Facial; Gordura Subcutânea; Mesoterapia.

ABSTRACT

Autologous fat grafting is a common option for the correction of facial asymmetry. Recently, therapies using injectable substances that promote lipolysis have emerged to reduce undesired fat volume, offering an alternative to surgical removal of adipose tissue. We report an experimental case in which fat-dissolving injections were used to correct facial asymmetry following fat grafting, demonstrating satisfactory results with a minimally invasive procedure.

Keywords: Facial Asymmetry; Adipose Tissue, Subcutaneous; Mesotherapy.

Relato de caso

Autores:

Andrea Carvalho Souza¹

Carlos Roberto Antonio²

Livia Arroyo Trídico²

¹ Dermatologia, Salvador (BA), Brasil

² Faculdade de Medicina de São Jose do Rio Preto, Dermatologia, São Jose do Rio Preto (SP), Brasil

Correspondência:

Livia Arroyo Trídico

E-mail: latridico@gmail.com /

ladermat@gmail.com

Fonte de financiamento: Nenhuma.

Conflito de interesses: Nenhum.

Data de Submissão: 27/06/2023

Decisão final: 22/10/2024

Contribuição do autor:

AC, Antonio CR, Trídico LA.

Correção de assimetria facial após implante de gordura através da aplicação de substâncias injetáveis lipolíticas. Surg Cosmet Dermatol; 2025;17:e20250272.



INTRODUÇÃO

A cirurgia facial de enxerto de gordura é um tratamento utilizado para correção de deformidades craniofaciais congênitas e adquiridas, além de sinais do envelhecimento e fotodano, trata-se de opção terapêutica para medicina regenerativa, reconstrutiva e estética que promove resultados ótimos e duradouros. No campo da reconstrução, o uso de enxertos de gordura tem aumentado para correção de deformidades congênitas, síndrome de Parry-Romberg, microsomia facial, deformidades por trauma ou por cirurgia de câncer de pele. Sendo assim, estão envolvidos não apenas na questão anatômica, mas, também, funcional da face.¹ No entanto, a medição do sucesso da lipoenxertia na prática cirúrgica deve incluir o aumento efetivo do local receptor e suas repercussões clínicas, e não apenas a retenção do enxerto de gordura. De fato, o aumento da espessura dos tecidos moles ou alto teor de gordura da retenção do enxerto não é necessariamente acompanhada por resultado simétrico e esteticamente agradável. Dessa forma, a ocorrência de hipo ou hipercorreção pode ocorrer com frequência após tratamento cirúrgico.² Por outro lado, ativos injetáveis podem ser utilizados a fim de reduzir modestas coleções de tecido adiposo ao promover lipólise, trata-se de opção não cirúrgica para tratamento de contorno facial ou corporal, comumente denominadas injeções de lipólise ou mesoterapia.^{3,4} A dissolução da gordura subcutânea por meio de injeções tem crescido nas últimas décadas e diversos estudos relatam a eficácia da fosfatidilcolina, deoxicolato, l-carnitina, vitamina E, collagenase, hialuronidase, isoproterenol, dentre outros.⁵ Considerando, o desafio terapêutico em promover simetria facial através da cirurgia de enxerto de gordura, descrevemos pela primeira vez na literatura um relato de caso de tratamento experimental do uso de injeções de agentes lipolíticos na lipoenxertia a fim de aprimorar o resultado cirúrgico e garantir maior satisfação em paciente com assimetria facial.

RELATO DO CASO

Paciente feminina, 59 anos, sem comorbidades, apresentou história de hemiatrofia facial à direita em região de terço médio e inferior da face, com atrofia de pele e subcutâneo estável aos 27 anos, porém sem causa definida e ausência de trauma ou doença local diagnosticada. Além disso, nenhuma alteração óssea ou neurológica estavam presentes e não havia nenhuma alteração no exame sistêmico e cutâneo. A paciente foi tratada com enxerto de gordura abdominal em hemiface direita por cirurgião plástico. Após um ano de cirurgia se queixa de aumento de volume na área tratada, com assimetria facial. Sendo assim, realizamos exame de Ressonância Magnética da face que evidenciou o acúmulo de tecido adiposo em hemiface direita na região geniana, estendendo-se às regiões mandibular e palpebral inferior, além de finos septos de permeio sem evidência de formação expansiva no interior da imagem. Os tecidos da hemiface esquerda mantinham configurações habituais (Figura 1). Dessa forma, optamos por tratar a hipercorreção cirúrgica com infiltração de ativos com ação lipolítica e antioxidante a fim de reduzir

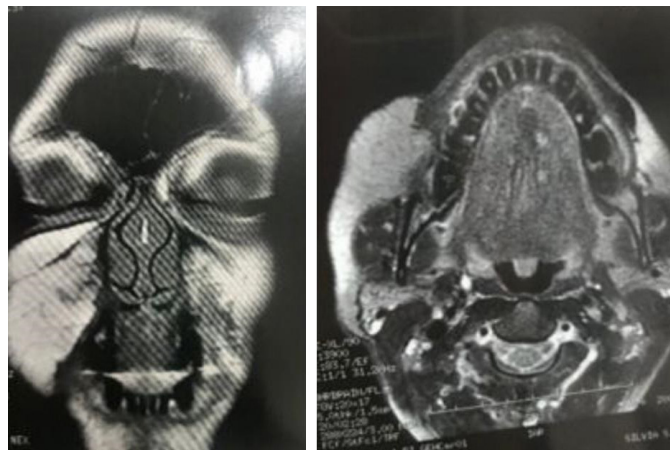


Figura 1: Ressonância magnética da face. Aumento assimétrico do tecido gorduroso subcutâneo da hemiface direita, em projeção da região maxilar

a gordura facial em hemiface direita. O produto utilizado foi a solução Toskani Silhouette Cocktail®, composta de agentes lipolíticos (caféina e a l-carnitina) e de substâncias antioxidantes (extratos de centelha asiática, alcachofra, ananás e chá verde), com aprovação na Agência Nacional de Vigilância Sanitária para uso tópico (número de registro 25351.147646/2023-03), porém utilizado, neste trabalho, por via de aplicação subcutânea de maneira off label por tratar-se de uso experimental. Foram realizadas nove sessões de aplicação do Toskani Silhouette Cocktail® com intervalo de quinze dias entre as sessões. Nas primeiras quatro sessões aplicamos 3,2 ml da solução distribuídos em pontos de 0,1ml a cada 1 cm, com agulha 0,30 X 13mm (30G) aplicada a uma profundidade de 4 a 6 mm em um ângulo de 45°, visando entregar as substâncias em plano subcutâneo. Após a quarta sessão realizamos 2 ampolas de ácido hialurônico em pontos de sustentação facial, seguindo a técnica Delta V Lifting®.⁶ Em seguida foram realizadas mais 5 sessões de aplicação do Toskani Silhouette Cocktail®, aplicando-se 2,5ml da solução em cada sessão distribuídos em pontos de 0,1ml a cada 1 cm. O resultado foi redução da hipercorreção cirúrgica, melhora evidente do volume de gordura da hemiface direita e aspecto menos granuloso da gordura à palpação (Figura 2). Realizamos novo exame de Ressonância Magnética da face que evidenciou redução do acúmulo de tecido adiposo em hemiface direita em comparação ao exame anterior e distribuição mais simétrica do mesmo (Figura 3). Além disso, observamos maior simetria facial e satisfação da paciente com o resultado. Acompanhamos a paciente durante 12 meses após o procedimento com manutenção do resultado e ausência de efeitos adversos. Além disso, é importante ressaltar que obtivemos o termo de consentimento da paciente para realização do tratamento proposto e que não houve qualquer tipo de cobrança da paciente nesse tratamento. Por se tratar de tratamento experimental, o trabalho enviado ao comitê de ética e pesquisa para aprovação da sua realização.

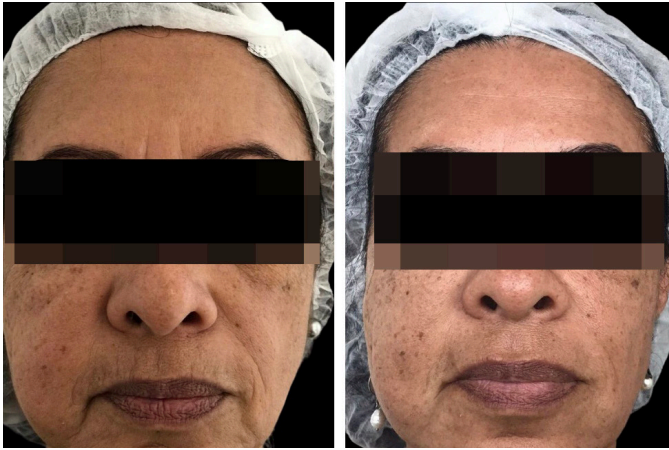

FIGURA 2: Foto comparativa de antes do tratamento (esquerda) e após o tratamento (direita). Melhora evidente de gordura da hemiface direita

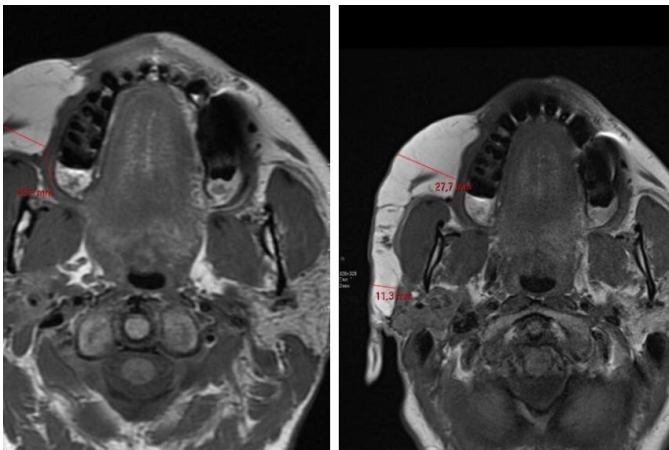


FIGURA 3: Comparação da ressonância magnética da face realizada antes do tratamento (esquerda) e após tratamento (direita). Redução da espessura do enxerto na sua porção anterior, além de distribuição mais simétrica do mesmo na hemiface direita. Sinais de preenchimento com ácido hialurônico no subcutâneo da região anterior e lateral da face bilateralmente

DISCUSSÃO

A simetria bilateral perfeita quase nunca existe em rostos humanos, já que assimetrias e desvios dentro de limites foram reconhecidos como normal.⁷ Quando a assimetria facial é clinicamente óbvia, a restauração bem-sucedida da simetria do contorno facial é um desafio difícil.^{8,9} O tratamento com enxerto de gordura é uma das opções terapêuticas para correção de assimetria facial, trata-se de um procedimento laborioso que revolucionou cirurgias reconstrutivas e estéticas desde sua pri-

meira descrição em 1893.^{1,10,11} Denadai e colaboradores, 2020, acompanharam 167 pacientes tratados com lipoenxertia para correção de assimetria facial unilateral e concluíram que apesar da melhora significativa da simetria e contorno facial, um subgrupo significativo de pacientes necessitou de procedimento complementar.² Recentemente, as terapias injetáveis surgiram a fim de agir na redução de volume indesejado de maneira não cirúrgica, seja ele facial ou corporal.³ As injeções subcutâneas capazes de reduzir modestas coleções de tecido adiposo são denominadas injeções de lipólise ou mesoterapia.^{12,13} A solução Toskani Silhouette Cocktail® utilizada nesse trabalho apresenta dois agentes lipolíticos, a cafeína e a l-carnitina que mobilizam a gordura acumulada para que possa ser metabolizada. A cafeína aumenta a lipólise, elevando o monofosfato de adenosina cíclico (cAMP) através da inibição de fosfodiesterase, além de aumentar a liberação de catecolamina (epinefrina) pelo sistema nervoso simpático. A l-carnitina é um aminoácido que constitui um cofator essencial no metabolismo de ácidos graxos agindo na redução de triglicerídeos e colesterol, aumentando a oxidação lipídica e a entrega de ácidos graxos livres de cadeia longa para oxidação mitocondrial.^{14,15} Os demais ativos presentes na solução da Toskani Silhouette Cocktail® são os extratos de centelha asiática, alcachofra, ananás e chá verde, substâncias com ação antioxidante que atuam potencializando a ação dos lipolíticos, auxiliando a eliminação da gordura.¹⁵ O uso dos agentes lipolíticos, também denominados esvaziadores, são descritos na literatura, em sua maioria, relacionados ao tratamento de gordura corporal.¹⁶ Embora, também existam trabalhos científicos descrevendo o uso dos injetáveis para tratar gordura facial, o uso dos agentes esvaziadores em lipoenxertia de face é descrito pela primeira vez nesse relato. Dessa forma, a solução Toskani Silhouette Cocktail® possibilitou a correção de um procedimento cirúrgico de forma menos invasiva e segura, trazendo resultados satisfatórios.^{15,17}

CONCLUSÃO

A infiltração de ativos lipolíticos para correção de assimetria facial após transplante de gordura descrita nesse relato experimental, demonstra resultado satisfatório com procedimento minimamente invasivo. Embora seja recente a descrição do uso de esvaziadores faciais de gordura, esse trabalho possibilitou, também, demonstrar sua aplicabilidade em procedimento reconstrutivo da face com excelente resultado. ●

REFERÊNCIAS:

1. Egro FM, Coleman SR. Facial fat grafting: the past, present, and future. *Clin Plast Surg*. 2020;47(1):1-6.
2. Denadai R, Buzzo CL, Raposo-Amaral CA, Raposo-Amaral CE. Facial contour symmetry outcomes after site-specific facial fat compartment augmentation with fat grafting in facial deformities. *Plast Reconstr Surg*. 2019;143(2):544-556.
3. Rotunda, AM. Injectable treatments for adipose tissue: terminology, mechanism, and tissue interaction. *Lasers Surg Med*. 2019;41:714-720.
4. Matarasso A, Pfeifer TM. Mesotherapy and injection lipolysis. *Clin Plast Surg* 2009;36:181-192.
5. Thomas MK, D'Silva JA, Borole AJ. Injection lipolysis: a systematic review of literature and our experience with a combination of phosphatidylcholine and deoxycholate over a period of 14 years in 1269 patients of Indian and South East Asian origin. *J Cutan Aesthet Surg*. 2018;11(4):222-228.
6. Antonio CR, Trídico LA, Esteves ALV. Nova técnica de rejuvenescimento facial com ácido hialurônico: delta V lifting. *Surg Cosmet Dermatol*. 2019;11(3):211-215.
7. Lu SM, Bartlett SP. On facial asymmetry and self-perception. *Plast Reconstr Surg*. 2014;133:873e-881e.
8. Mulliken JB. The molders of this plastic surgeon and his quest for symmetry. *J Craniofac Surg*. 2004;15:898-908.
9. Cheong YW, Lo LJ. Facial asymmetry: etiology, evaluation, and management. *Chang Gung Med J*. 2011;34:341-351.
10. Neuber GA. Fetttransplantation. *Chir Kongr Verhandl Dtsch Gesellsch fur Chir*. 1893;22:66.
11. Saha S. Enxerto de gordura composta para correção de distrofia facial em caso de esclerodermia localizada. *Surg Cosmet Dermatol*. 2023;15:e20230181.
12. Matarasso A, Pfeifer TM. Mesotherapy and injection lipolysis. *Clin Plast Surg* 2009;36:181-192.
13. Duncan D, Rubin JP, Golitz L, Badylak S, Kesel L, Freund J, et al. Refinement of technique in injection lipolysis based on scientific studies and clinical evaluation. *Clin Plast Surg* 2009;36:195-209.
14. Kutlubay Z. Evaluation of mesotherapeutic injections of three different combinations of lipolytic agents for body contouring. *J Cosmet Laser Ther*. 2011;13(4):142-53.
15. Antonio CR, Trídico LA. Drug injection to reduce facial fat. *J Clin Dermatol Ther*. 2021;7:082.
16. Rittes PG. The use of phosphatidylcholine for correction of localized fat deposits. *Aesthetic Plast Surg*. 2003;27:315-8.
17. Talathi A, Talathi P. Fat busters: lipolysis for face and neck. *J Cutan Aesthet Surg*. 2018;11(2):67-72.

CONTRIBUIÇÃO DOS AUTORES:

Andrea Carvalho Souza  ORCID 0009-0000-0973-0024

Participação intelectual em conduta propedêutica e/ou terapêutica de casos estudados.

Carlos Roberto Antonio  ORCID 0000-0001-9243-8293

Concepção e planejamento do estudo, Participação efetiva na orientação da pesquisa, Participação intelectual em conduta propedêutica e/ou terapêutica de casos estudados, Revisão crítica do manuscrito.

Livia Arroyo Trídico  ORCID 0000-0002-7743-4195

Concepção e planejamento do estudo, Elaboração e redação do manuscrito, Revisão crítica da literatura, Revisão crítica do manuscrito.



Disponível em:

<https://www.redalyc.org/articulo.oa?id=265581959001>

Como citar este artigo

Número completo

Mais informações do artigo

Site da revista em redalyc.org

Sistema de Informação Científica Redalyc
Rede de Revistas Científicas da América Latina e do Caribe,
Espanha e Portugal
Sem fins lucrativos acadêmica projeto, desenvolvido no
âmbito da iniciativa acesso aberto

Andrea Carvalho Souza, Carlos Roberto Antonio,
Lívia Arroyo Trídico

**Correção de assimetria facial após implante de gordura
através da aplicação de substâncias injetáveis lipolíticas**
**Correction of facial asymmetry following fat grafting
with the application of fat-dissolving injections**

Surgical & Cosmetic Dermatology

vol. 17, e20250272, 2025

Sociedade Brasileira de Dermatologia,

ISSN: 1984-5510

ISSN-E: 1984-8773

DOI: <https://doi.org/10.5935/scdl984-8773.2025170272>