

Comparação histológica da ação do laser de CO₂ e plasma na pele abdominal

Histological comparison of the action of CO₂ laser and plasma in abdominal skin

DOI: <http://www.dx.doi.org/10.5935/scd1984-8773.2025170348>

RESUMO

Dados histológicos das zonas de tratamento microscópico são importantes para estudar a segurança do procedimento e a eficácia do tratamento. Ainda não existem estudos envolvendo o plasma com outras técnicas. Selecionamos duas áreas no abdome de um paciente, denominada área A e área B, aplicando o plasma de baixa temperatura e o laser de CO₂ fracionado. Logo após, foram realizadas biopsias. Quando utilizada em regiões mais finas de pele, a tecnologia de plasma garantiria menos complicações durante o período de aplicação, recuperação mais rápida e menos efeitos colaterais. No entanto, mais estudos são necessários para confirmar nossos achados.

Palavras-chave: Terapia a Laser; Histologia Comparada; Regeneração da Pele por Plasma; Lasers de Gás.

ABSTRACT

Histological data on microscopic treatment zones are essential for evaluating procedure safety and effectiveness. To date, no studies have histologically compared low-temperature plasma with other techniques. In this study, two square areas on the patient's abdomen, referred to as area A and area B, were with low-temperature plasma and fractional CO₂ laser, respectively. A biopsy was taken immediately after treatment. When applied to thinner skin regions, plasma technology appears to result in fewer complications, a faster recovery, and fewer side effects during the application period. However, further studies are needed to confirm these findings.

Keywords: Laser Therapy; Histology Comparative; Plasma Skin Regeneration; Gas Lasers.

Relato de Caso

Autores:

Ana Gabriella Bandeira Freire Andrade¹
Rossana Cantanhe de Farias de Vasconcelos¹
João Guilherme Finizola de Vasconcelos¹
Ana Maria Bertelli Antonio Gallotti¹
Caroline Costa de Mendonça¹

¹ Universidade de Santo Amaro, Dermatologia, São Paulo (SP), Brasil

Correspondência:

Ana Gabriella Bandeira Freire Andrade
E-mail: anagabriellabandeira@gmail.com

Fonte de financiamento: Nenhuma.

Conflito de interesses: Nenhum.

Data de Submissão: 16/02/2024

Decisão final: 02/03/2024

Como citar este artigo:

Andrade AGBF, Vasconcelos RCF, Vasconcelos JGF, Gallotti AMBA, Mendonça CC. Comparação histológica da ação do laser de CO₂ e plasma na pele abdominal. Surg Cosmet Dermatol. 2024;16:e20240348.



INTRODUÇÃO

Um dos tratamentos mais utilizados na prática dermatológica é o *laser* de CO₂ (CO₂L). Devido a complicações associadas ao seu uso, surgiram os *lasers* fracionados não ablativos (LFNAs).^{1,2} Após os LFNAs, foram desenvolvidos os *lasers* fracionados ablativos (LFAs). Os LFAs emitem feixes estreitos e de alta energia que destroem colunas de tecido e, ao redor dessas colunas ablacionadas, forma-se um anel adjacente de dano térmico, também chamado de zonas microscópicas de tratamento (ZMTs).³ Entre as ZMTs, encontram-se colunas de tecido não lesionado, que contribuem para a resposta clínica ao procedimento.

A retração da pele e a neocolagênese observadas no LFA resultam de dois efeitos: ablação e lesão.^{3,4} Os LFAs permitem maior controle sobre a profundidade de ação, danos térmicos mais seletivos e, consequentemente, uma redução significativa dos efeitos colaterais.¹

Além disso, na última década, desenvolveu-se o plasma medicinal, cujo principal componente é o uso do plasma de baixa temperatura (PBT), abaixo de 40 °C, como uma poderosa ferramenta para aplicações biomédicas, sendo adequado principalmente para a terapia de tecidos delicados.⁵ O PBT tem sido avaliado no tratamento de condições com indicação de retração tecidual, como a síndrome da blefaróquise, flacidez tecidual e cicatrizes, além de mostrar eficácia no tratamento de neoplasias cutâneas e infecções virais e relacionadas a biofilmes.⁵

Sabemos que as informações histológicas sobre as dimensões das ZMTs em termos de profundidade e diâmetro da ablação, coagulação e necrose causadas pela ação do método são muito importantes para estudar a segurança do procedimento e sua eficácia no tratamento, bem como para saber combinar diferentes tipos de procedimentos de acordo com a necessidade de intervenção de cada paciente.⁶ Ainda não há estudos envolvendo o PBT, nessa proposta de comparação histológica, com outras técnicas. Para Baroni, em comparação com os tratamentos convencionais de radiofrequência e ablativos, o uso de PBT predispõe a uma melhor cicatrização e resultados estéticos finais.

MÉTODOS

O objeto de estudo é uma paciente que consentiu em participar do estudo e foi programada a realização de uma abdominoplastia em 3 meses. Foram selecionadas duas áreas quadradas no abdome, medindo aproximadamente 4 cm², denominadas área A e área B, que receberam, respectivamente, aplicação de PBT e CO₂L fracionado.

Na área A, o PBT foi aplicado com um aparelho Surgical Derm da plataforma SOLON® (LMG - *Laser*; Medical Group Ltda.; Guaxupé, MG, Brasil). Na área B, foi aplicado o CO₂L fracionado Dual Deep® (Lutronics, Gyeonggi-do, Coreia do Sul) com os seguintes parâmetros: comprimento de onda de 10.600 nm, energia de pulso de 50 mJ, modo estático.

Imediatamente após a aplicação das tecnologias, foi reali-

zada uma biópsia com uma punção de 4 mm. Os dois fragmentos foram fixados por imersão em uma solução de formaldeído a 10% antes de serem processados para microscopia de luz por desidratação, embebidos em parafina e seccionados. Utilizaram-se colorações de hematoxilina e eosina para visualização e análise da profundidade e do diâmetro do canal de coagulação. Os cortes histológicos foram analisados por microscopia de luz com aumento de 100 vezes e fonte de luz polarizada, usando um microscópio trinocular Olympus Bx41 acoplado a uma câmera Olympus C-35DA-2.

RESULTADOS

A análise histopatológica da área A (Figura 1), que foi submetida a PBT, apresentou um trecho central de figuração com 0,6 mm de diâmetro e profundidade de 0,15 a 0,25 mm. A profundidade foi medida sem considerar a epiderme. A derme papilar ao redor da área descrita apresenta edema com redução da quantidade de tecido elástico, o que foi confirmado pela coloração de Verhoeff. A coloração de Tricrômio de Masson não levou a achados específicos.

Na área B (Figura 2), observou-se a presença de duas pequenas áreas de figuração de dimensões semelhantes. Uma delas, em localização excêntrica, foi mais bem observada, medindo de 0,13 a 0,15 mm de diâmetro e 0,5 mm de profundidade, sem considerar a epiderme. Na derme papilar circundante, há uma leve redução na quantidade de tecido elástico.

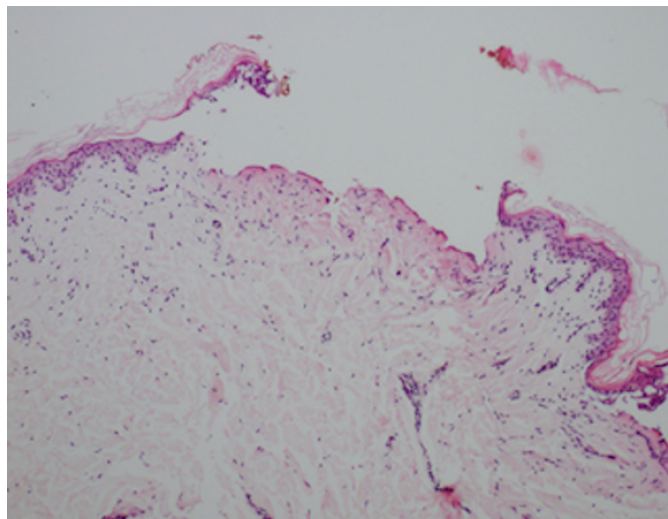


FIGURA 1: Área B (ampliada 100 vezes) - Duas pequenas áreas de figuração. Uma delas em um local excêntrico sendo melhor observada, medindo 0,13 a 0,15 mm de diâmetro e 0,5 mm de profundidade

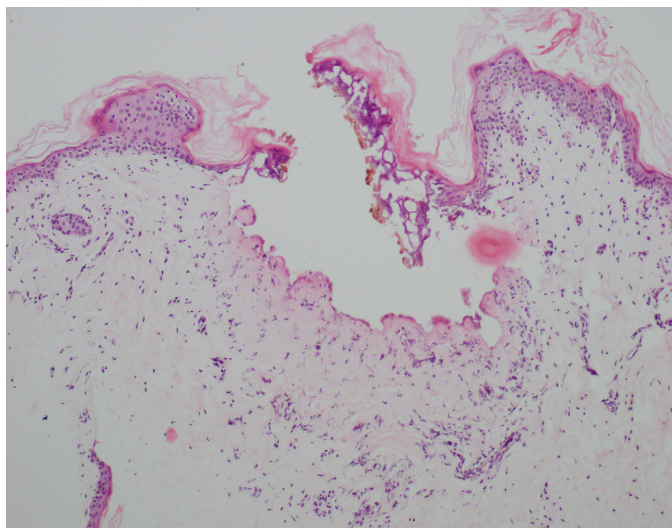


FIGURA 2: Área A (ampliada 100 vezes) - Trecho central da figuração com 0,6 mm de diâmetro e profundidade de 0,15 a 0,25 mm

DISCUSSÃO

Desde a primeira descrição, o CO_2L ganhou notoriedade considerável no campo estético, estimulando a neocolagênese dependendo da quantidade de calor fornecida e da profundidade de sua penetração dérmica e epidérmica.^{7,8} Além disso, quanto mais longa a coluna de ablação, maior o estímulo à remodelação dérmica nas regiões mais profundas da cicatriz, resultando em melhores resultados no tratamento de linhas finas, cicatrizes de acne e pele fotodanificada.^{9,10} A energia de pulso fracionada do CO_2L tem sido proposta como um fator crítico na determinação da extensão e profundidade da ablação, do dano térmico e da remodelação do colágeno.^{11,12} Baumann *et al.* concluíram que as diferenças nas propriedades das zonas ablativas não são diretamente proporcionais à quantidade total de energia aplicada.¹²

Assim, são interessantes os estudos que avaliam as colunas de ablação resultantes de diferentes métodos terapêuticos. Arisa & Ortiz *et al.*² demonstraram maiores colunas de ablação após o tratamento com CO_2L fracionado quando comparado ao método cirúrgico. A maior profundidade de ablação resultou em maior retração da pele, com melhores resultados estéticos finais nas cicatrizes.⁴ Em contrapartida, a tecnologia PBT tem ganhado grande visibilidade, principalmente na blefaroplastia não invasiva. Sua ação é induzir a expressão de genes relevantes, como o colágeno tipo I, os fatores de crescimento transformadores (TGF

beta 1 e 2) e a alfa actina do músculo liso (alfa-SMA). O tratamento com PBT desencadeia uma ação coordenada de fatores de transcrição conhecidos por serem importantes na cicatrização de feridas, estimulando a reepitelização, a angiogênese e a oxidação da camada lipídica.¹³

A fásca de PBT resultante sublima as camadas superficiais da pele sem causar danos térmicos elevados por meio da coagulação dos vasos dérmicos, aquecendo de forma controlada. A energia é concentrada em pequenas áreas (1 mm de diâmetro), agindo com cuidado e precisão nos tecidos, evitando danos às camadas mais profundas.¹⁴

Com base em nossas descobertas, observamos uma variação nas medidas das colunas de coagulação, em que o diâmetro alcançado pelo PBT foi aproximadamente quatro vezes maior do que o alcançado com o CO_2L . No entanto, o CO_2L atingiu uma profundidade de ablação duas vezes maior que a do PBT. Considerando regiões de baixa espessura dérmica, como a pálpebra, acreditamos que essa profundidade menor e a maior cobertura da superfície em diâmetro tenham contribuído para a popularização do uso do PBT na blefaroplastia não cirúrgica. Isso nos leva a pensar que as diferenças histológicas são fatores que contribuem para que essas tecnologias apresentem possibilidades individualizadas e complementares na indicação terapêutica.

Segundo Baroni, as vantagens do PBT são a alta precisão, o curto tempo de operação, a ausência de sangramento, o menor dano a outros tecidos, a rápida formação da camada de proteção pós-operatória, a rápida cicatrização da superfície da ferida, o retorno imediato à atividade normal, com ausência de efeitos indesejáveis.¹⁴ Observamos que, quando utilizada em regiões de pele mais fina, por proteger as camadas mais profundas e promover um aquecimento mais preciso e controlado, o PBT garantiria menos complicações durante o período de aplicação, uma recuperação mais rápida e com menos efeitos colaterais quando comparado ao CO_2L .

No entanto, para a confirmação de nossos achados, são necessários mais estudos que promovam a comparação histológica entre as ZMTs dessas técnicas associadas aos seus resultados.

CONCLUSÃO

Estudos que comparam camadas de ablação de CO_2L associam maior profundidade a melhores resultados. Entretanto, faltam estudos que comparem essas camadas com o PBT. Inferimos que o maior diâmetro associado à menor profundidade da coluna de ablação são características que justificam o uso do PBT, principalmente em regiões de pele mais delicada, garantindo menos intercorrências no intra e pós-procedimento, recuperação mais rápida e excelentes resultados estéticos. No entanto, são necessários mais estudos para comprovar essa relação. ●

REFERÊNCIAS:

- Costa FB, El Ammar ABPC, Campos VB, Kalil CLPV. Complications in laser dermatologic surgery. Part II: fractional and non-fractional ablative laser and fractional non-ablative laser. *Surg Cosmet Dermatol* 2011;3(2):135-46.
- Pozner JN, DiBernardo BE. Resurfacing a laser. *Clin Plast Surg*. 2016;43(3):515-25.
- Franck P, Henderson PW, Rothaus KO. Basics of lasers. *Clin Plast Surg*. 2016;43(3):505-13.
- Ortiz AE, Goldman MP, Fitzpatrick RE. Ablative CO2 lasers for skin tightening: traditional versus fractional. *Dermatol Surg*. 2014;(40 Suppl)12:S147-51.
- Duarte S, Panariello BHD. Comprehensive biomedical applications of low temperature plasmas. *Arch Biochem Biophys*. 2020;693:108560.
- DeBruler DM, Blackstone BN, Baumann ME, McFarland KL, Wulff BC, Wilgus T, et al. Inflammatory responses, matrix remodeling, and re-epithelialization after fractional CO2 laser treatment of scars. *Lasers Surg Med*. 2017; 49(7), 675–685.
- Bentkover SH. Plasma skin resurfacing: personal experience and long-term results. *Facial Plast Surg Clin North Am*. 2012; 20(2):145–162.
- Omi T, Numano K. The role of the CO2 laser and fractional CO2 laser in dermatology. *Laser Ther*. 2014; 23(1):49–60.
- Tierney EP, Hanke CW, Petersen J. Ablative fractionated CO2 laser treatment of photoaging: a clinical and histologic study. *Dermatologic Surg*. 2012; 38(11):1777–1789.
- Anderson RR, Donelan MB, Hivnor C, Greeson E, Ross EV, Shumaker PR, et al. Laser treatment of traumatic scars with an emphasis on ablative fractional laser resurfacing: consensus report. *JAMA Dermatol*. 2014;150:18793.
- Schmitt L, Huth S, Amann PM, Marquardt Y, Heise R, Fietkau K, et al. Direct biological effects of fractional ultrapulsed CO2 laser irradiation on keratinocytes and fibroblasts in human organotypic full-thickness 3D skin models. *Lasers Med Sci*. 2018;33(4):765-772.
- Baumann ME, Blackstone BN, Malara MM, Clairmonte IA, Supp DM, Bailey JK, et al. Fractional CO2 laser ablation of porcine burn scars after grafting: is deeper better? *Burns*. 2020;46(4):937-948.
- Gan Lu, Jiang J, Duan JW, Wu XJZ, Zhang S, Duan XR, et al. Cold atmospheric plasma applications in dermatology: a systematic review. *J Biophotonics*. 2021;14(3):e202000415.
- Baroni A. Non-surgical blepharoplasty with the novel plasma radiofrequency ablation technology. *Skin Res Technol*. 2020; 26(1):121-124.

CONTRIBUIÇÃO DOS AUTORES:

Ana Gabriella Bandeira Freire Andrade  ORCID 0000-0002-8023-0134

Análise estatística; aprovação da versão final do manuscrito; concepção e planejamento do estudo; elaboração e redação do manuscrito; obtenção, análise e interpretação dos dados; participação efetiva na orientação da pesquisa; participação intelectual em conduta propedêutica e/ou terapêutica de casos estudados; revisão crítica da literatura; revisão crítica do manuscrito.

Rossana Cantanhe de Farias de Vasconcelos  ORCID 0000-0002-6185-1840

Análise estatística; aprovação da versão final do manuscrito; obtenção, análise e interpretação dos dados; participação efetiva na orientação da pesquisa; participação intelectual em conduta propedêutica e/ou terapêutica de casos estudados; revisão crítica do manuscrito.

João Guilherme Finizola de Vasconcelos  ORCID 0000-0003-1588-4083

Análise estatística; obtenção, análise e interpretação dos dados; participação intelectual em conduta propedêutica e/ou terapêutica de casos estudados.

Ana Maria Bertelli Antonio Gallotti  ORCID 0000-0003-3113-0564

Concepção e planejamento do estudo; participação efetiva na orientação da pesquisa; revisão crítica do manuscrito.

Caroline Costa de Mendonça  ORCID 0000-0003-3308-6093

Análise estatística; concepção e planejamento do estudo; elaboração e redação do manuscrito; obtenção, análise e interpretação dos dados; participação efetiva na orientação da pesquisa; revisão crítica da literatura.



Disponível em:

<https://www.redalyc.org/articulo.oa?id=265581959007>

Como citar este artigo

Número completo

Mais informações do artigo

Site da revista em redalyc.org

Sistema de Informação Científica Redalyc
Rede de Revistas Científicas da América Latina e do Caribe,
Espanha e Portugal
Sem fins lucrativos acadêmica projeto, desenvolvido no
âmbito da iniciativa acesso aberto

Ana Gabriella Bandeira Freire Andrade,
Rossana Cantanhe de Farias de Vasconcelos,
João Guilherme Finizola de Vasconcelos,
Ana Maria Bertelli Antonio Gallotti,
Caroline Costa de Mendonça
**Comparação histológica da ação do laser de CO₂ e plasma
na pele abdominal**
**Histological comparison of the action of CO₂ laser and
plasma in abdominal skin**

Surgical & Cosmetic Dermatology
vol. 17, e20250348, 2025
Sociedade Brasileira de Dermatologia,
ISSN: 1984-5510
ISSN-E: 1984-8773

DOI: <https://doi.org/10.5935/scd1984-8773.2025170348>