



Archivos de Medicina (Col)

ISSN: 1657-320X

ISSN: 2339-3874

cim@umanizales.edu.co

Universidad de Manizales

Colombia

Díaz-Rosales, Juan de Dios; Morales-Polanco, Sergio
Upper digestive bleeding due to cholecystoduodenal fistula: surgical finding
Archivos de Medicina (Col), vol. 20, no. 1, 2020, -June, pp. 221-225
Universidad de Manizales
Colombia

DOI: <https://doi.org/10.30554/archmed.20.1.2512.2020>

Available in: <https://www.redalyc.org/articulo.oa?id=273862538022>

- ▶ [How to cite](#)
- ▶ [Complete issue](#)
- ▶ [More information about this article](#)
- ▶ [Journal's webpage in redalyc.org](#)

UDEM [redalyc.org](https://www.redalyc.org)

Scientific Information System Redalyc

Network of Scientific Journals from Latin America and the Caribbean, Spain and Portugal

Project academic non-profit, developed under the open access initiative

SANGRADO DE TUBO DIGESTIVO ALTO DEBIDO A FÍSTULA COLECISTODUODENAL: HALLAZGO QUIRÚRGICO

JUAN DE DIOS DÍAZ-ROSALES¹, SERGIO MORALES-POLANCO²

Recibido para publicación: 18-12-2017 - Versión corregida: 21-10-2019 - Aprobado para publicación: 15-12-2019

Díaz-Rosales JdD, Morales-Polanco S. **Sangrado de tubo digestivo alto debido a fístula colecistoduodenal: Hallazgo quirúrgico.** *Arch Med* (Manizales) 2020; 20(1):221-5. DOI: <https://doi.org/10.30554/archmed.20.1.2512.2020>

Resumen

Las fístulas colecistoentéricas se forman como una complicación poco frecuente de la coledolitiasis. Se presenta el caso de un paciente femenino de 64 años con diagnóstico de sangrado de tubo digestivo alto debido a una fístula colecistoduodenal. El caso representa una urgencia gastroenterológica poco común que nos recuerda que las complicaciones raras de las enfermedades comunes pueden ser fácilmente omitidas en cualquier escenario clínico.

Palabras clave: *coledolitiasis, colecistitis, fístula del sistema digestivo, fístula biliar, hemorragia.*

Upper digestive bleeding due to cholecystoduodenal fistula: surgical finding

Summary

Bilioenteric fistulas occurs as a rare complication of gallstone disease. A 64 years-old female patient with diagnosis of upper digestive bleeding due to a cholecystoduodenal fistula is presented. This clinical case represents a rare gastrointestinal emergency that remember us that rare complications of diverse diseases can be omitted in any clinical scenario.

Key words: *cholelithiasis, cholecystitis, digestive system fistula, biliary fistula, hemorrhage.*

Archivos de Medicina (Manizales) Volumen 20 N° 1, Enero-Junio 2020, ISSN versión impresa 1657-320X, ISSN versión en línea 2339-3874, Díaz-Rosales J.dD., Morales-Polanco S.

- 1 Médico Especialista en Cirugía General y Endoscopia Gastrointestinal – Hospital General de Zona No. 35 / Instituto Mexicano del Seguro Social. Departamento de Ciencias Médicas – Universidad Autónoma de Ciudad Juárez. Ciudad Juárez, México. ORCID: 0000-0002-7044, Correo e.: jdedios.uacj@gmail.com. Autor para correspondencia.
- 2 Médico Especialista en Gastroenterología y Endoscopia Gastrointestinal - Hospital General de Zona No. 35 / Instituto Mexicano del Seguro Social. Ciudad Juárez, México. Correo e.: sergiomp90@gmail.com

Introducción

La hemorragia del tubo digestivo alto es una entidad patológica relativamente frecuente en el servicio de urgencias en cualquier hospital; aunque su principal etiología es la úlcera péptica [1] existen otras causas poco comunes.

La coledocistitis es una entidad de importancia en salud pública actual [2] en estrecha relación con un estado metabólico alterado [3,4] etc. Aunque es relativamente sencillo reconocer sus complicaciones más frecuentes (colecistitis aguda, coledocolitiasis, colangitis, pancreatitis, mucocele, empiema, etc.) [5], se deberá tener en cuenta las complicaciones más raras entre las que destacan: síndrome de *Mirizzi* [6], perforación vesicular [7], fístulas colecistoentéricas [8], síndrome de *Bouveret* e íleo biliar [9].

Con una incidencia baja, las fístulas colecistoentéricas se presentan en menos del 5% de los casos de coledocistitis; la localización más frecuente es la colecistoduodenal (77%-90%), seguida por la colecistocolónica (26%), coledocoduodenal (5%) y colecistogástrica (2%) [10]. Se presenta el caso de una paciente con sangrado de tubo digestivo alto cuyo origen fue una fístula colecistoduodenal cuya etiología aún queda a discusión.

Presentación del caso

Paciente femenino de 64 años que ingresa al servicio de urgencias con dolor en hipocondrio derecho intenso, tipo cólico, debilidad generalizada y disnea de pequeños esfuerzos, además de hematemesis y melena (no cuantificados) de 1 semana de evolución. Antecedente de coledocistitis sintomática que remitía al tratamiento analgésico y antiespasmódico, hipertensión arterial bajo tratamiento y dolor articular crónico por osteoartritis con ingesta crónica de analgésicos no esteroideos (AINES).

Los laboratorios al ingreso reportan: hemoglobina 6,89g/dL, hematocrito 21,5%, leucocitos $6 \times 10^3/\mu\text{L}$, neutrófilos 64%, plaquetas $308 \times 10^3/$

μL , creatinina 1,1 mg/dL, bilirrubina total 0,8 mg/dL, bilirrubina directa 0,3 mg/dL, bilirrubina indirecta 0,5 mg/dL, proteínas totales 3,6 g/dL, albúmina 2,6 g/dL, ALT 48 UI/L, AST 34 UI/L, fosfatasa alcalina 156 UI/L, DHL 127 UI/L, TP 14,9 seg, INR 1,19, TTP 28 seg, resto de laboratorios dentro de parámetros normales.

Se realiza un ultrasonido (US) que reporta vesícula biliar con pared ecogénica y esclerótica de 5 mm, litos en el interior con sombra acústica posterior y *Murphy* sonográfico positivo. Se realiza una endoscopia alta que reporta una úlcera duodenal gigante con coágulo adherido (*Forrest IIb*) (Figura 1). Se transfunden hemoderivados, se da terapia con inhibidores de bomba de protones en infusión por 72 horas y se propone la revaloración endoscópica.

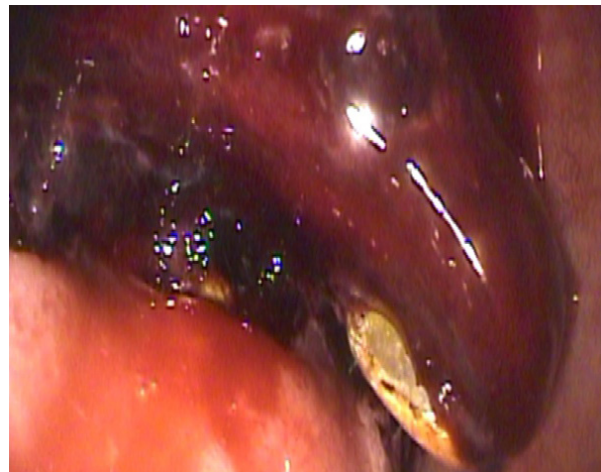


Figura 1. Se observa el coágulo adherido al lecho de la úlcera (clasificación *Forrest IIb*).

Fuente: Archivo electrónico del Hospital General de Zona No. 35 – IMSS.

A las 72 horas de su ingreso y a pesar del tratamiento de reposición de derivados hemáticos, la paciente sufre nuevamente de hematemesis y melena, sus laboratorios de control reportaron hemoglobina 4,44 g/dL, hematocrito 13,9%, leucocitos $9,4 \times 10^3/\mu\text{L}$, neutrófilos 79%, plaquetas $234 \times 10^3/\mu\text{L}$. La paciente sufre de dificultad respiratoria severa, hipotensión arterial (80/50 mmHg, PAM 60 mmHg) y sangrado refractario.

Se considera la posibilidad de un evento quirúrgico para tratar de contener el sangrado activo.

Previo consentimiento informado, se realiza laparotomía exploradora donde se encuentra un plastrón a nivel de vesícula biliar y primera porción de duodeno. Se realiza disección del área afectada encontrando una fístula colecistoduodenal con sangrado activo, se procede a realizar colecistectomía parcial (dejando la pared hepática de la vesícula biliar) más antrectomía y resección de primera porción del duodeno (Figura 2). Se deja clausurada la porción duodenal y antro gástrico, dejando una sonda de gastrostomía para la descompresión gástrica, empaquetamiento perihepático y abdomen en bolsa de Bogotá. La paciente pasa a la unidad de cuidados intensivos del adulto (UCI-A) para estabilización y mejora de condiciones. A las 36 horas del primer procedimiento se realiza una cirugía de revisión encontrando abdomen sin datos de sangrado remanente, se procede a realizar muñón de duodeno y estómago remanentes. Se revisa y perpetúa la sonda de gastrostomía para descompresión, se coloca una sonda de yeyunostomía para alimentación y se cierra la pared abdominal en masa. La paciente mejora condiciones y es egresada por mejoría de la UCI-A a los 7 días de estancia. En piso hospitalario, la paciente continúa con mejoría mientras es alimentada por sonda de yeyunostomía. A los 25 días postquirúrgicos es dada de alta hospitalaria por mejoría con visitas periódicas a la consulta externa.

A Los 15 días de su egreso hospitalario, la paciente es reingresada por ataque al estado general, datos de insuficiencia renal aguda y un síndrome de respuesta inflamatoria sistémica, además de la salida de la sonda de yeyunostomía. Se realiza una tomografía encontrando colección intrabdominal en sitio donde se encontraba la sonda de alimentación. Se procede a realizar la recolocación quirúrgica de la sonda de yeyunostomía mediante cirugía, encontrando adherencias firmes en la cavidad abdominal por lo que se coloca la sonda de

alimentación y se deja nuevamente el abdomen en bolsa de Bogotá como parte de la estrategia terapéutica. La paciente continúa con deterioro y falla orgánica múltiple y fallece a los 5 días del procedimiento de recolocación.

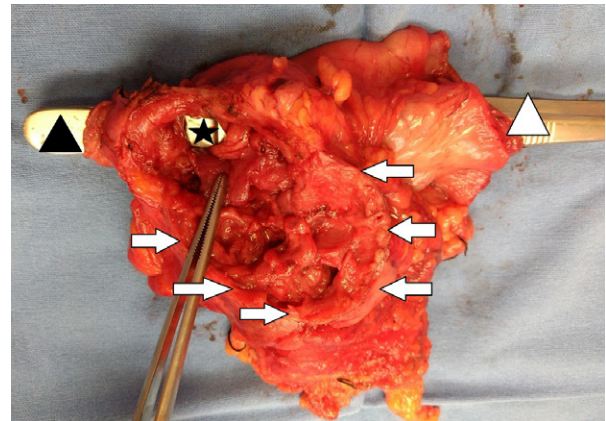


Figura 2. Se muestra la pieza quirúrgica reseca. Triángulo negro la primera porción del duodeno, triángulo blanco el antro pilórico, estrella negra el sitio de fístula colecistoduodenal, las flechas blancas muestran el borde de la pared de la vesícula biliar.

Fuente: Archivo electrónico del Hospital General de Zona No. 35 – IMSS.

Discusión y conclusiones

Las fístulas colecistoentéricas son una complicación rara de la coledocistitis y se presentan en menos del 5% de los casos [10]. De los subtipos de fístula colecistoentérica, las fístulas colecistoduodenales son las más comunes [11]. Existen dos teorías en la formación de una fístula colecistoduodenal. En la primera se piensa que se debe a que los cuadros de colecistitis recurrente producen un estado inflamatorio crónico seguido de la formación de adherencias entre la vesícula biliar sobre el canal pilórico y/o duodenal, formando finalmente una comunicación entre estas dos estructuras a través de una erosión que se convierte en una ulceración y perforación [12,13]; la otra teoría es que debido al uso indiscriminado de AINES y la subsecuente ulcera péptica penetrada hacia la vesícula biliar podrían producir la fístula [14]. En el presente caso pudo existir una rara

combinación de ambos factores (uso crónico de AINES y evidencia de coledolitiasis con colecistitis de repetición). En cualquiera de las posibilidades etiológicas de la fístula, se puede comprometer elementos vasculares a nivel vesicular o en la pared de la víscera comprometida (duodeno en este caso), ocasionando la hemorragia digestiva de magnitud variable [15], que en el caso de la paciente la llevó al estado de choque y una cirugía de contención de daño.

El diagnóstico de la fístula colecistoentérica es difícil y tardío en la mayoría de las ocasiones, debido a que las fístulas se forman de manera insidiosa, mientras que los síntomas de los pacientes son inespecíficos y superpuestos debido a la presencia de múltiples patologías [16]. Usualmente, las fístulas se descubren de manera incidental durante la cirugía de urgencia por complicaciones como obstrucción intestinal por íleo biliar y/o sangrado duodenal masivo, dejando un margen terapéutico estrecho que empeora el pronóstico del paciente. El proceso inflamatorio crónico, la fibrosis y las

múltiples adherencias hacen difícil la correcta identificación de los planos anatómicos durante una eventual cirugía de urgencia, por lo que en caso de obstrucción intestinal por íleo biliar se recomienda únicamente la enterotomía y extracción del lito [17-19]; sin embargo, en caso de sangrado activo el panorama es crítico y una eventual resección en bloque del segmento afectado podría ser la única opción terapéutica factible [20], aunque de alto riesgo.

El presente caso representa una complicación poco común (tanto de la coledolitiasis como de las úlceras por AINES) que nos recuerda que debemos tener en cuenta que las complicaciones raras de las enfermedades frecuentes pueden ser fácilmente omitidas en cualquier el escenario clínico.

Conflictos de interés: los autores declaran que no existe ningún conflicto de interés.

Fuentes de financiación: los autores declaran que no existe financiación para el presente artículo.

Literatura citada

1. Reed B, Stanley AJ. **Upper gastrointestinal bleeding: what's the score?** *Scott Med J* 2011; 56:167-9. DOI: 10.1258/smj.2011.011117
2. Gallagher TK, Parks RW. **Gallstones.** *Surgery* 2014; 32(12):635-42. DOI: 10.1016/j.mpsur.2014.09.014
3. Díaz-Rosales JD, Alcocer-Moreno JA, Enríquez-Domínguez L. **Síndrome metabólico y colecistitis complicada en mujeres adultas.** *Arch Med (Manizales)* 2016; 16(2):304-11. DOI: 0000-0002-7076-7544
4. Díaz-Rosales JD, Enríquez-Domínguez L, Díaz-Torres B. **Factores de riesgo para hígado graso no alcohólico en pacientes con coledolitiasis sintomática.** *Arch Med (Manizales)* 2016; 16(1):98-108. DOI: 10.30554/archmed.16.1.1563.2016
5. Díaz-Rosales JD, Enríquez-Domínguez L, Alcocer-Moreno JA, Romo JE, Duarte E, Díaz-Torres B. **Association of central obesity and severity in cholelithiasis during cholecystectomy in adult women.** *World J Med Med Sci Res* 2015; 3(1):4-6.
6. Zalikas J, Munson JL. **Complications of gallstones: the Mirizzi syndrome, gallstone ileus, gallstone pancreatitis, complications of «lost» gallstones.** *Surg Clin North Am* 2008; 88(6):1345-68. DOI: 10.1016/j.suc.2008.07.011
7. Chong VH, Lim KS, Mathew VV. **Spontaneous gallbladder perforation, pericholecystic abscess and cholecystoduodenal fistula as the first manifestations of gallstone disease.** *Hepatobiliary Pancreat Dis Int* 2009; 8(2):212-4.
8. Luu MB, Deziel DJ. **Unusual complications of gallstones.** *Surg Clin North Am* 2014; 94(2):377-94. DOI: 10.1016/j.suc.2014.01.002
9. Mengual-Ballester M, Guillén-Paredes MP, Cases-Baldó MJ, García-García ML, Aguayo-Albasini JL. **Hemorragia digestiva y obstrucción intestinal alta como presentación del síndrome de Bouveret.** *Cir Cir* 2011; 79(6):557-9.
10. Aguilar-Espinoza F, Maza-Sánchez R, Vargas-Solis F, Guerrero-Martínez GA, Medina-Reyes JL, Flores-Quiroz PI. **Fistula colecistoduodenal, complicación infrecuente de litiasis vesicular: nuestra experiencia en su manejo quirúrgico.** *Rev Gastroenterol Mex* 2017; 82(4):287-95. DOI: 10.1016/j.rgmx.2016.10.010

11. Feferman Y, Bard V, Aviran N, Stein M, Kashtan H, Sadot E. **An unusual presentation of cholecysto-duodenal fistula: massive upper gastrointestinal bleeding.** *J Gastrointest Dig Syst* 2015; 5(4):314. DOI: 10.4172/2161-069X.1000314
12. Álvarez Chica LF, Bejarano Cuéllar W, Rojas Cardozo OL. **Íleo biliar y síndrome de Bouveret. Lo mismo pero distinto, descripción de dos casos y revisión de la literatura.** *Rev Colomb Gastroenterol* 2010; 25(1):86-93.
13. Ploneda-Valencia CF, Gallo-Morales M, Rinchon C, Navarro-Muñiz E, Bautista-López CA, de la Cerda-Trujillo LF, et al. **El íleo biliar: una revisión de la literatura médica.** *Rev Gastroenterol Mex* 2017; 82(3):248-54. DOI: 10.1016/j.rgmx.2016.07.006
14. La Greca G, Grasso E, Sofia M, Gagliardo S, Barbagallo F. **[Complicated duodeno-biliary fistula in bleeding duodenal ulcer: case report and literature review].** *Ann Ital Chir* 2008; 79(1):57-61.
15. Guerra SC, Corral BR, Schalper CK. **Hemorragia digestiva baja masiva por fístula colecistocolónica. Presentación de caso clínico y revisión de la literatura.** *Rev Chil Cir* 2003; 55(6):648-50.
16. Aguilar-Espinosa F, Gálvez-Romero JL, Falfán-Moreno J, Guerrero-Martínez GA, Vargas-Solís F. **Sangrado de tubo digestivo y delirium, retos en el diagnóstico de íleo biliar: reporte de un caso y revisión de bibliografía.** *Cir Cir* 2017; 299:2-6. DOI: 10.1016/j.circir.2016.11.003
17. Díaz-Rosales JD, Enríquez-Domínguez L. **Minilaparotomy approach for biliary ileus: case report.** *Arch Med (Manizales)* 2015; 15(2):352-6. DOI: <https://doi.org/10.30554/archmed.15.2.744.2015>
18. Scuderi V, Adamo V, Naddeo M, Di Natale W, Boggione L, Cavalli S. **Gallstone ileus: monocentric experience looking for the adequate approach.** *Updates Surg* 2017; 70(4):503-11. DOI: 10.1007/s13304-017-0495-z.
19. Kanagawa T, Maeda H, Okamoto K, Ishikawa Y, Akimori T, Kamioka N, et al. **Lessons learnt from a case of enterolithotomy for gallstone ileus of the jejunum.** *Ann Cancer Res Ther* 2017; 25(1):38-40. DOI: 10.4993/acrt.25.38
20. Kalipershad S, Chung KT, Jehangir E. **Upper gastrointestinal bleeding: gallstone-induced auto-sphincterotomy.** *BMJ Case Rep* 2012; bcr2012006660. DOI: 10.1136/bcr-2012-006660

