



Colombia Médica
ISSN: 0120-8322
ISSN: 1657-9534
Universidad del Valle

Ordoñez, Carlos A.; Parra, Michael W.; Millán, Mauricio; Caicedo, Yaset;
Padilla, Natalia; Guzmán-Rodríguez, Mónica; Miñan-Arana, Fernando; García,
Alberto; González-Hadad, Adolfo; Pino, Luis Fernando; Rodríguez-Holguin,
Fernando; Serna, José Julián; Salcedo, Alexander; Ferrada, Ricardo; Ivatury, Rao
Pancreatic damage control: the pancreas is simple don't complicate it
Colombia Médica, vol. 51, no. 4, e4164361, 2020, October-December
Universidad del Valle

DOI: <https://doi.org/10.25100/cm.v51i4.4361>

Available in: <https://www.redalyc.org/articulo.oa?id=28366176010>

- ▶ How to cite
- ▶ Complete issue
- ▶ More information about this article
- ▶ Journal's webpage in redalyc.org



Scientific Information System Redalyc
Network of Scientific Journals from Latin America and the Caribbean, Spain and
Portugal

Project academic non-profit, developed under the open access initiative

El control de daños en el páncreas es simple. No complique las cosas

Pancreatic damage control: the pancreas is simple don't complicate it

Carlos A. Ordoñez^{1,2,3}, Michael W. Parra⁴, Mauricio Millán^{3,5}, Yaset Caicedo⁶, Natalia Padilla⁶, Mónica Guzmán-Rodríguez⁷, Fernando Miñan-Arana^{8,9}, Alberto García^{1,2,10}, Adolfo González-Hadad^{2,10,11}, Luis Fernando Pino^{2,10}, Fernando Rodríguez-Holguín^{1,3}, José Julián Serna^{1,2,3,10}, Alexander Salcedo^{1,2,3,10}, Ricardo Ferrada^{2,11}, Rao Ivatury¹²
ordonezcarlosa@gmail.com, carlos.ordonez@fvi.org.co



Citación: Ordoñez CA, Parra MW, Millán M, Caicedo Y, Padilla N, Guzmán RM, Millán AF, García A, González HA, Pino LF, Rodríguez HF, Serna JJ, Salcedo A, Ferrada R, Ivatury R. **El control de daños en el páncreas es simple. No complique las cosas** Colomb Med (Cali).2020; 51(4) e-4054361 <http://doi.org/10.25100/cm.v51i4.4361>

Recibido : 01 Jul 2020

Revisado : 14 Sep 2020

Aceptado : 10 Oct 2020

Publicado: 07 Dic 2020

Palabras clave:

Control de daños pancreático; sutura; drenaje; fístula pancreática; pancreatectomía; cavidad peritoneal; amilasas; ampolla de vater; nutrición enteral; esplenectomía; terapia de heridas con presión negativa; enfermedad crítica; colesistectomía; quirófano; laparotomía; laceraciones.

Keywords:

Pancreatic Damage Control; Suture; Drainage; Pancreatic Fistula; Pancreatectomy; Peritoneal Cavity; Amylases; Ampulla of Vater; Enteral Nutrition; Splenectomy; Negative-Pressure Wound Therapy; Critical Illness; Cholecystostomy; Operating Rooms; Laparotomy; Lacerations.

1 Fundación Valle del Lili, Department of Surgery, Division of Trauma and Acute Care Surgery. Cali, Colombia. **2** Universidad del Valle, Department of Surgery, Division of Trauma and Acute Care Surgery. Cali, Colombia. **3** Universidad Icesi, Cali, Colombia. **4** Broward General Level I Trauma Center, Department of Trauma Critical Care, Fort Lauderdale, FL - USA, **5** Fundación Valle del Lili, Department of Surgery, Division of Transplant Surgery, Cali, Colombia. **6** Fundación Valle del Lili, Centro de Investigaciones Clínicas (CIC), Cali, Colombia. **7** Universidad de Chile, Facultad de Medicina, Instituto de Ciencias Biomédicas, Santiago de Chile, Chile. **8** Universidad Espiritu Santo, Department of Surgery, Guayaquil, Ecuador. **9** Hospital Dr. Abel Gilbert Ponton, Department of Surgery, Division of Trauma and Acute Care Surgery, Guayaquil, Ecuador. **10** Hospital Universitario del Valle, Department of Surgery, Division of Trauma and Acute Care Surgery. Cali, Colombia. **11** Centro Médico Imbanaco, Cali, Colombia, **12** Professor Emeritus Virginia Commonwealth University, Richmond, VA, USA.

Resumen

El trauma pancreático es un tipo de trauma poco común potencialmente fatal que está asociado con lesiones de órganos abdominales o vasculares. Usualmente, los signos clínicos son tardíos aumentado el riesgo de complicaciones respecto al manejo y al pronóstico general. Debido a la baja prevalencia de la lesión del trauma, no existe consenso entre los cirujanos alrededor del mundo sobre cómo se debe diagnosticar y tratar adecuadamente este desafío quirúrgico. La precisión en el diagnóstico es difícil por la localización anatómica y las manifestaciones clínicas tardías. El abordaje quirúrgico ha ido cambiando de dirección hacia la preservación del órgano para evitar complicaciones secundarias asociada a la pérdida de la función exocrina y endocrina, o de potenciales complicaciones postquirúrgicas incluyendo las dehiscencias y fistulas. El objetivo de este artículo es proponer un algoritmo de manejo del trauma pancreático a través de un consenso de expertos. Las lesiones del páncreas pueden ser manejadas con una combinación de maniobras hemostáticas, empaquetamiento pancreático, sutura de la herida y drenaje quirúrgico cerrado. La pancreatectomía distal con la pérdida de tejido vital pancreático debe ser evitadas. Los principios generales de la cirugía de control de daños deben ser aplicados cuando sea necesario para un manejo quirúrgico definitivo cuando y solo cuando la estabilización fisiológica haya sido lograda. En nuestra experiencia, el tejido pancreático sano debe preservarse cuando el trauma se asocia de un manejo mediante un drenaje quirúrgico cerrado con el objetivo de preservar la función primaria del órgano y disminuir a corto y largo tiempo las morbilidades.

Copyright: © 2020 Universidad del Valle.



Conflicto de intereses:
Ninguno

Agradecimientos:

Dedicado al doctor Edilberto Gómez, (1946-1997). Profesor de cirugía de la Universidad del Valle - Colombia. Pionero en el manejo del trauma pancreático con la preservación de su parénquima, evitando resecciones radicales y realizando sutura primaria.

Por las ilustraciones y el diseño de la portada al Dibujante Anatómico Fabián R. Cabrera P. Profesor del Departamento de Diseño de la Facultad de Artes Integradas de la Universidad del Valle.

Autor de correspondencia:
Carlos A. Ordonez, MD, FACS.
Division of Trauma and Acute Care Surgery, Department of Surgery, Fundación Valle del Lili. Cali, Colombia; Division of Trauma and Acute Care Surgery, Department of Surgery, Universidad del Valle, Cali, Colombia; Universidad Icesi, Cali, Colombia.
Email: ordonezcarlosa@gmail.com, carlos.ordonez@fvi.org.co

Abstract

Pancreatic trauma is a rare but potentially lethal injury because often it is associated with other abdominal organ or vascular injuries. Usually, it has a late clinical presentation which in turn complicates the management and overall prognosis. Due to the overall low prevalence of pancreatic injuries, there has been a significant lack of consensus among trauma surgeons worldwide on how to appropriately and efficiently diagnose and manage them. The accurate diagnosis of these injuries is difficult due to its anatomical location and the fact that signs of pancreatic damage are usually of delayed presentation. The current surgical trend has been moving towards organ preservation in order to avoid complications secondary to exocrine and endocrine function loss and/or potential implicit post-operative complications including leaks and fistulas. The aim of this paper is to propose a management algorithm of patients with pancreatic injuries via an expert consensus. Most pancreatic injuries can be managed with a combination of hemostatic maneuvers, pancreatic packing, parenchymal wound suturing and closed surgical drainage. Distal pancreatectomies with the inevitable loss of significant amounts of healthy pancreatic tissue must be avoided. General principles of damage control surgery must be applied when necessary followed by definitive surgical management when and only when appropriate physiological stabilization has been achieved. It is our experience that viable un-injured pancreatic tissue should be left alone when possible in all types of pancreatic injuries accompanied by adequate closed surgical drainage with the aim of preserving primary organ function and decreasing short and long term morbidity.

Contribución del estudio

1) ¿Por qué se realizó este estudio?

Es la iniciativa para consolidar la experiencia del grupo de cirugía de Trauma y Emergencias, respecto al manejo innovador del trauma pancreático.

2) ¿Cuáles fueron los resultados más relevantes del estudio?

La mayoría de lesiones pancreáticas pueden ser manejadas con una combinación de maniobras hemostáticas, empaquetamiento pancreático, sutura de la herida y drenaje quirúrgico cerrado.

3) ¿Qué aportan estos resultados?

El manejo del trauma pancreático con el uso de sutura preserva el tejido de páncreas, evitando el riesgo de complicaciones endocrinas y/o exocrinas asociadas a corto y largo plazo.

Introducción

El trauma del páncreas es una lesión poco frecuente y potencialmente fatal, por estar asociado al daño de órganos adyacentes o estructuras vasculares, junto con manifestaciones tardías que complican el manejo y pronóstico del paciente¹. La experiencia reportada en el manejo de este tipo de trauma es poca y esto ha dificultado crear un consenso entre los cirujanos de trauma alrededor del mundo sobre cómo se debe diagnosticar y manejar apropiadamente el trauma pancreático^{2,3}. Las decisiones quirúrgicas de este tipo lesiones depende del compromiso del conducto pancreático^{3,4}. El diagnóstico preciso del trauma pancreático es un desafío por su ubicación retroperitoneal y por presentar signos de manera tardía que sugieran daño pancreático^{5,6}. Las recomendaciones clásicas para el manejo de las lesiones según la *American Association for the Surgery of Trauma* AAST grado III que se encuentra en la mitad distal del páncreas es realizar pancreatectomía distal y para las lesiones AAST grado IV y V se recomienda realizar una pancreato-duodenectomía^{3,4}. Sin embargo, existe una reciente tendencia del abordaje quirúrgico más conservador, buscando la preservación del tejido sano con el propósito de evitar complicaciones graves debido a la pérdida parcial o completa de parénquima pancreático, su repercusión endocrina o exocrina, y las complicaciones postoperatorias como dehiscencias y fistulas^{7,9}. El objetivo de este artículo es proponer un algoritmo de manejo para pacientes con heridas pancreáticas diagnosticadas durante cirugía, mediante un consenso de expertos.

El presente artículo es un consenso del grupo de cirugía de trauma y emergencias de Cali, Colombia conformado por expertos de Hospital Universitario Fundación Valle del Lili y el Hospital Universitario del Valle “Evaristo García”, con la Universidad del Valle y la Universidad Icesi, en colaboración con la Asociación Colombiana de Cirugía y la Sociedad Panamericana de Trauma, en conjunto con especialistas internacionales de EE.UU, que reúne la experiencia de los últimos 30 años en el manejo del trauma, cirugía general y cuidado crítico

Epidemiología

Las heridas pancreáticas están presentes alrededor del 0.2% de todos los casos de trauma y en el 3% de los casos de trauma abdominal. El principal mecanismo de trauma pancreático en el mundo es el trauma cerrado causado por accidentes de tránsito². En un estudio de cohorte multicéntrico en Japón entre el 2014 y 2017, se encontró 743 pacientes con trauma pancreático (2.4% de todos los casos de trauma abdominal), 52.5% tenían heridas abdominales concomitantes, principalmente en hígado (15.7%) y heridas vasculares (15.5%)¹⁰. De estos pacientes, 305 (41%) recibieron manejo no operatorio, 70 (9.4%) pacientes se sometieron a resección pancreática y 31 (4.1%) recibieron cirugía de control de daños. La mortalidad global fue de 14% y las variables asociadas a mayor riesgo de muerte fueron el grado de clasificación de la lesión, edad avanzada y la coexistencia de lesiones abdominales severas¹⁰. En una revisión retrospectiva de casos de trauma pancreático penetrante atendidos en Cali (Colombia) entre el año 2000 y 2013, se identificaron 28 pacientes, de los cuales 26 presentaron herida por proyectil de arma de fuego, con una mediana de severidad anatómica por el Penetrating Abdominal Trauma Index de 50 (IQR: 34.5-67.5), con una mediana de 5 lesiones asociadas, casos que resaltan por su complejidad. De los 28 pacientes, 6 (21.4%) pacientes presentaron herida pancreática AAST grado I, 9 (32.0%) AAST grado II, 5 (18%) AAST grado III, 5 (218%) AAST grado IV y 3 (10.0%) AAST grado V. El 83% de los pacientes recibieron manejo con cirugía de control de daños y abdomen abierto, a 12 (42.9%) pacientes se les realizó reparación mediante sutura simple, 8 (28.6%) pancreatectomía distal y a ningún paciente se le realizó pancreato-duodenectomía¹¹.

Tabla 1. Clasificación de la AAST del trauma pancreático²⁵.

Grado	Descripción
I	Contusión menor sin lesión del conducto o laceración superficial sin lesión del conducto pancreático
II	Contusión mayor o laceración sin lesión del conducto o pérdida del tejido
III	Transección distal o lesión del parénquima con lesión del conducto
IV	Transección proximal o lesión que compromete la ampolla y/o el conducto
V	Disrupción masiva de la cabeza del páncreas y lesión del duodeno

Manejo inicial y diagnóstico

El manejo inicial debe ser dirigido hacia la estabilización de acuerdo a las guías del Advanced Trauma Life Support y los principios de la resuscitación de control de daños. Al momento del arribo del paciente, la elección entre la exploración quirúrgica inmediata o estudios de imagenología adicionales depende del estado hemodinámico del paciente. Si el paciente está hemodinámicamente estable o con respuesta hemodinámica transitoria, una tomografía computarizada corporal total debe ser realizada para determinar la extensión de la lesión pancreática y determinar algún otro hallazgo significativo. Los signos de lesión pancreática en la tomografía son edema, hematoma peripancreático, edema retroperitoneal y laceración del cuerpo del páncreas^{5,12}. Sin embargo, los pacientes con signos de irritación peritoneal, inestabilidad hemodinámica (presión arterial sistólica menor a 90 mm Hg a pesar de esfuerzos de resuscitación) deben ser trasladados de inmediato al quirófano y el diagnóstico de la lesión pancreática se hará mediante la exploración quirúrgica. Es necesario hacer una adecuada exposición del mesenterio y una inspección directa detallada del páncreas para poder realizar una evaluación del grado de la lesión según la clasificación de la AAST^{13,14} (Tabla 1).

Tratamiento quirúrgico

Durante la laparotomía exploradora, el cirujano debe controlar las fuentes de sangrado seguido de las fuentes de contaminación. Solo después, se debe realizar una inspección del páncreas para estadificar el grado de la lesión. Si el paciente presenta inestabilidad hemodinámica durante o antes de la operación con una presión arterial sistólica sostenida igual o menor a 70 mmHg, se debería realizar maniobras de resucitación de control de daños, se debe considerar y posicionar un balón de resucitación de oclusión aórtica (REBOA) en zona I como adyuvante a las conductas de reanimación^{15,16}, el manejo específico de las lesiones pancreáticas sigue siendo controversial⁸. Desde abordajes radicales como pancreato-duodenectomía en caso de lesiones AAST grado V¹⁷, hasta postura como la que presentamos en este artículo de buscar la preservación del parénquima pancreático siempre, dejando la resección como el último recurso¹⁷. La apropiada estadificación de la lesión pancreática del cuerpo y la cola del páncreas puede ser hecha realizando la maniobra de Mattox con liberación de los ligamentos frénico esplénico, con previa apertura de la transcavidad de los epiplones para movilizar en bloque el cuerpo y la cola del páncreas junto con el bazo. Lesiones en la cabeza o el proceso uncinado requieren la maniobra de Cattell-Brash con extensión de la maniobra de Kocher con el objetivo de tener el control del complejo pancreatoduodenal.

Los tres territorios anatómicos que se deben evaluar de manera secuencial en el trauma pancreático son:

- Conducto pancreático
- Vasos mesentéricos superiores
- Ampolla de Vatter

Todas las lesiones pancreáticas pueden ser clasificadas de acuerdo con los criterios de la

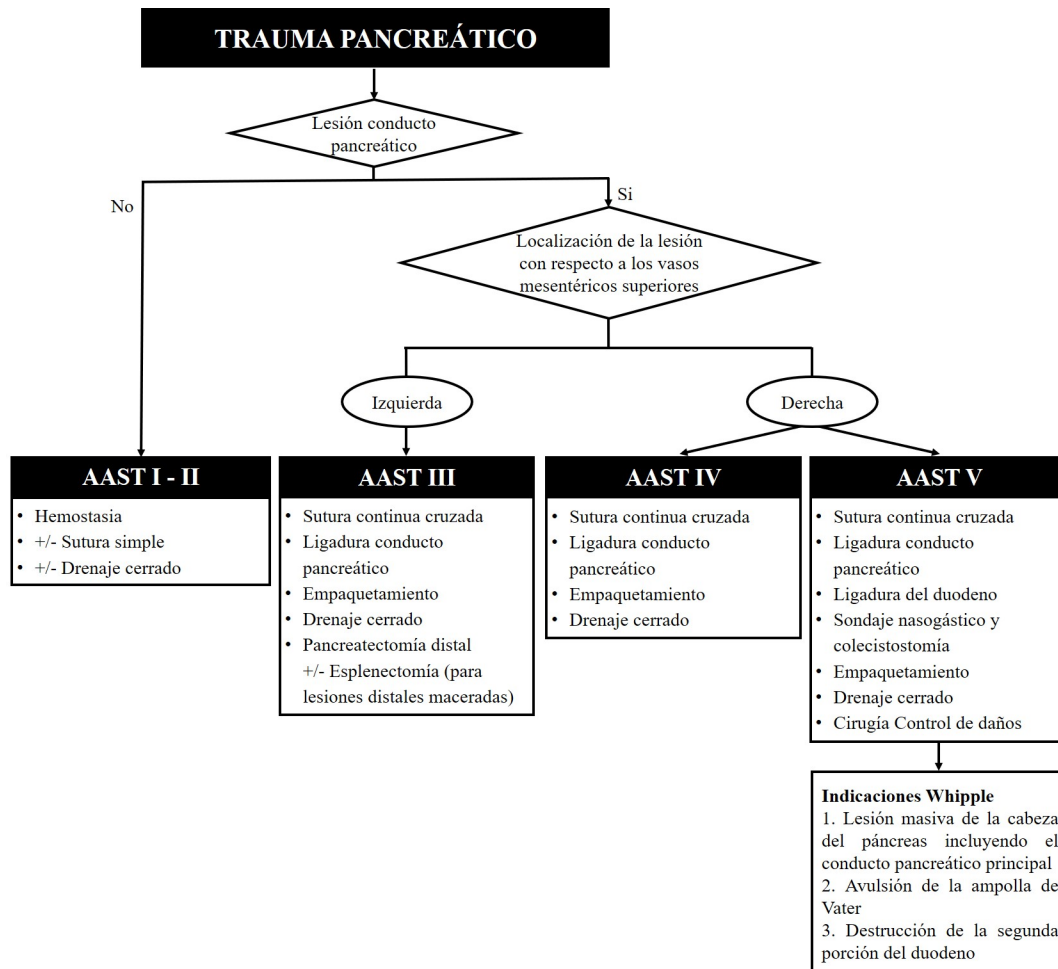


Figura 1. Algoritmo de manejo del trauma pancreático mediante cirugía de control de daños

Sociedad Americana de Cirugía de Trauma. El manejo quirúrgico de estas lesiones se realizará de acuerdo con el grado de lesión pancreática (Figura 1).

- AAST Grado I: hemostasia con o sin drenaje quirúrgico
- AAST Grado II: Maniobras simples para lograr la hemostasia. Si el sangrado no cede, realizar reparación de la lesión realizando una sutura con monofilamento no absorbible 3-0 (sutura continua o simple dependiendo de la habilidad del cirujano) con o sin drenaje quirúrgico (Figura 2).
- AAST Grado III: Hemostasia y pancreatectomía distal con o sin esplenectomía, si la lesión de la cola tiene una significativa destrucción. Para las demás lesiones proximales y distales a la izquierda de los vasos mesentéricos se les realiza sutura continua cruzada con monofilamento 3-0 en los bordes de la herida, con ligadura proximal y distal del conducto, y drenaje quirúrgico cerrado.

Todas las lesiones pancreáticas leves a moderadas (AAST grado I-III) podrían requerir la implementación de cirugía de control de daños realizando un empaquetamiento peripancreático, ya que generalmente la lesión del páncreas está asociada a lesiones de vasculares, de vísceras huecas o de órganos sólidos (Figuras 3 y 4).

- AAST Grado IV: Hemostasia mediante sutura continua cruzada con monofilamento no absorbible 3-0 de los bordes del área pancreática lesionada, ligadura de ambas porciones

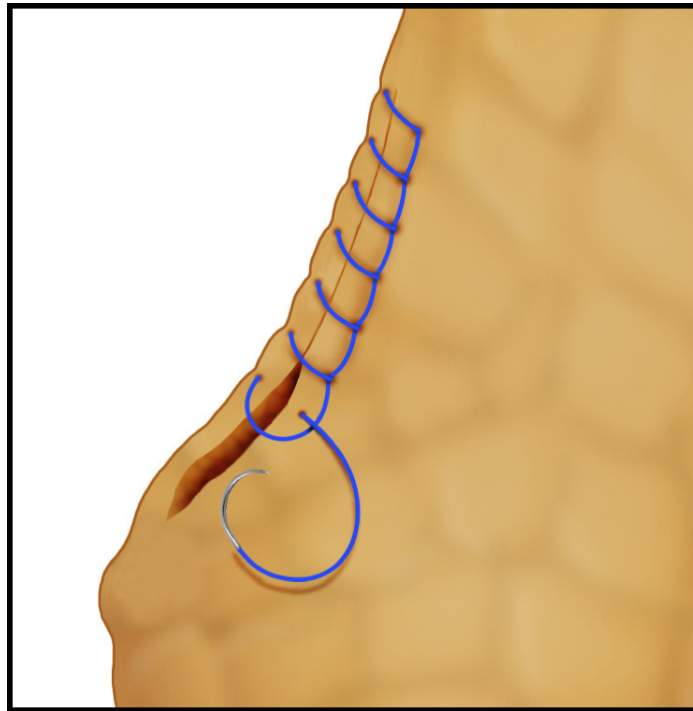


Figura 2. Técnica de sutura continua cruzada

proximal y distal del conducto pancreático, empaquetar el páncreas y completar la cirugía de control de daños dejando el abdomen abierto y colocando un sistema de presión negativa. Entre 24 y 48 horas después, el paciente debe haber logrado la resucitación metabólica y los componentes del rombo de la muerte (acidosis, hipotermia, coagulopatía e hipocalcemia) haber sido corregidos en la unidad de cuidados intensivos. Luego, debe ser llevado a salas de cirugía nuevamente para desempaquetamiento, lavado y drenaje quirúrgico cerrado (Figura 5).

- AAST Grado V: Tener en cuenta que estos pacientes se encuentran gravemente enfermos y la mortalidad es alta. Por lo tanto, la cirugía de control de daños es una obligación, realizando un abordaje quirúrgico por etapas¹⁸. El principal objetivo es aislar el complejo pancreatoduodenal, haciendo sutura continua cruzada con monofilamento no absorbible 3-0 en el parénquima pancreático lesionado para el control del sangrado y ligar los cabos proximales y distales del conducto pancreático. Empaquetar el páncreas, ligadura de la primera y/o segunda porción del duodeno con grapas mecánicas, colocar sonda nasogástrica y colecistostomía o drenaje biliar para controlar las secreciones gástricas y biliares. Finalmente, completar la cirugía de control de daños y dejar el abdomen abierto, con drenaje y sistema de presión negativa (Figura 6).

Entre 24 y 48 horas después de que el paciente se encuentre en mejor estado metabólico y corregido los efectos del rombo de la muerte en la unidad de cuidados intensivos, el paciente es llevado a salas de cirugía para desempaquetar, lavado abdominal, posible pancreatoduodenectomía (operación de Whipple) y drenaje quirúrgico cerrado^{6,19}. Las indicaciones del procedimiento de Whipple para trauma incluyen: lesión de la cabeza del páncreas, principalmente el conducto pancreático, avulsión de la ampolla de Váter y/o destrucción de la segunda porción del duodeno¹⁷. Si esas indicaciones no están presentes asegure el control del sangrado, realice un drenaje quirúrgico y cierre definitivo de la pared abdominal. Por el contrario, si están presentes nosotros recomendamos que solicite asistencia a un cirujano de trasplantes o con experiencia en cirugía hepatobiliar para asistir en la reconstrucción de la lesión AAST grado V. Este procedimiento requiere el restablecimiento de

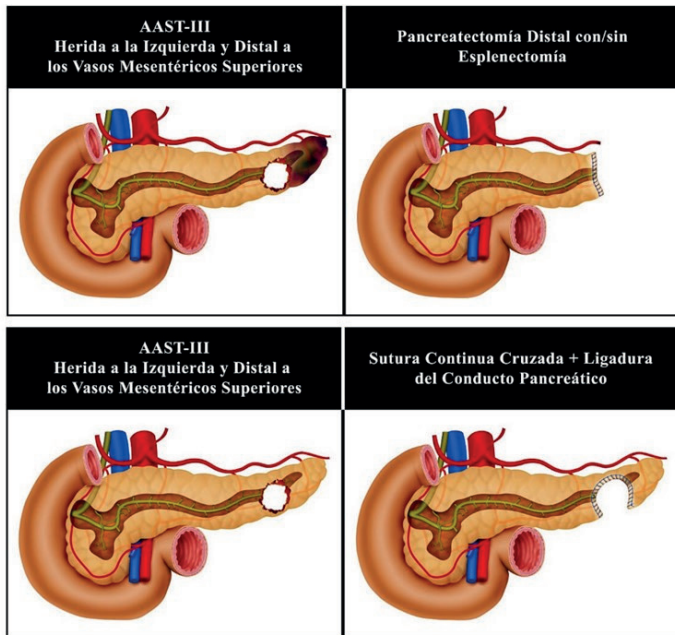


Figura 3. Reparación quirúrgica de lesiones pancreáticas AAST grado III a la izquierda y distales a los vasos mesentéricos superiores.

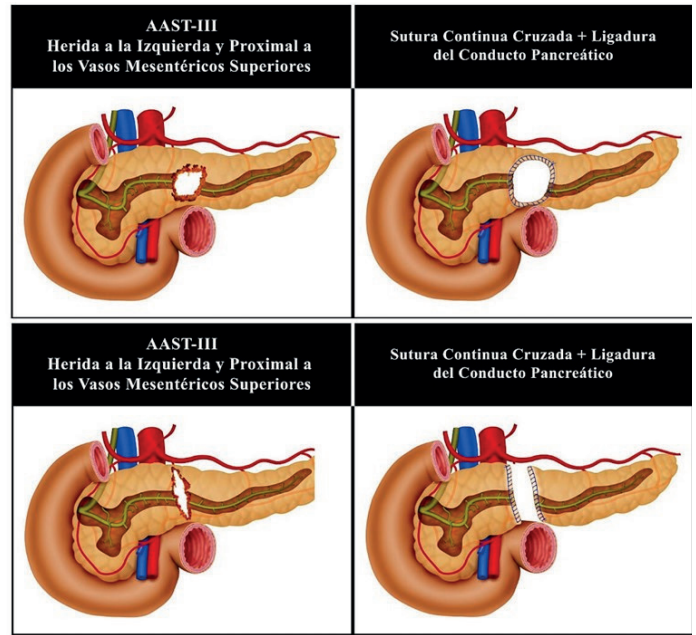


Figura 4. Reparación quirúrgica de lesiones pancreáticas AAST grado III a la izquierda y proximales a los vasos mesentéricos superiores

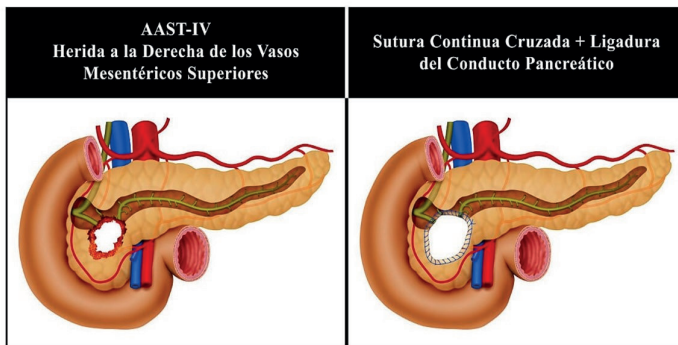


Figura 5. Reparación quirúrgica de lesiones pancreáticas AAST grado IV a la derecha de los vasos mesentéricos superiores

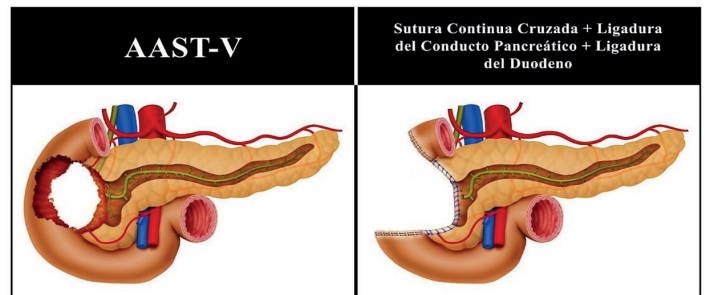


Figura 6. Reparación quirúrgica de lesiones pancreáticas AAST grado V

la continuidad intestinal con una anastomosis biliar-entérica y una anastomosis pancreático-entérica. Como es el título de este artículo, en nuestra experiencia: la anastomosis pancreática es innecesaria, prolongada y conlleva a significantes complicaciones posteriores.

Complicaciones

La incidencia general de fistulas pancreáticas están entre el 8.1% y 33% en pacientes que son sometidos a pancreatectomía distal por causa traumática^{11,20-22}. Es por esto que nosotros proponemos el concepto de suturar los bordes del parénquima pancreático lesionado para asegurar la hemostasis y disminuir la incidencia de dehiscencia pancreática. Sin olvidar que el drenaje cerrado se debe realizar en cualquier tipo de lesión. Adicionalmente, la sutura del parénquima pancreático busca preservar el tejido potencialmente sano que podría mantener la función endocrina y exocrina. La experiencia de los cirujanos de trauma de Cali demuestra que el uso de suturas pancreáticas se asoció con una menor incidencia de fistulas¹¹. Si una fistula pancreática no progresa, el drenaje cerrado es el tratamiento de elección¹³. La gran

mayoría de fistulas pancreáticas menores son autolimitadas y son manejadas fácilmente con colocación de drenaje cerrado. El dren debe ser retirado cuando: el paciente ha reiniciado la alimentación enteral total, el líquido drenado sea mínimo y la concentración de la amilasa en el dren sea menor que la de la sangre.

Conclusión

Las lesiones pancreáticas más comunes son AAST grado I-III y son manejadas con una combinación de maniobras hemostáticas, empaquetamiento, sutura del parénquima lesionado y drenaje cerrado. La pancreatectomía distal con o sin esplenectomía debe ser evitado si es posible. Los principios de la Cirugía de Control deben ser aplicados cuando sea necesario, seguido de un manejo quirúrgico definitivo cuando únicamente la estabilización fisiológica se haya logrado en la unidad de cuidados intensivos^{23,24}. El abordaje quirúrgico general de las lesiones pancreáticas a la fecha ha sido realizar resecciones del tejido pancreático para lesiones moderadas y complejas con anastomosis pancreatoentericas en casos severos. Sin embargo, en nuestra experiencia el tejido pancreático no lesionado debe ser mantenido en lo posible en todos los tipos de lesiones pancreáticas (simple, moderada o compleja) asociado a un adecuado drenaje quirúrgico cerrado con el objetivo de preservar la función primaria del órgano y disminuir la morbilidad a corto y mediano plazo.

Referencias

1. Iacono C, Zicari M, Conci S, Valdegamberi A, De Angelis M, Pedrazzani C, *et al.* Management of pancreatic trauma: A pancreatic surgeon's point of view. *Pancreatolgy*. 2016; 16: 302-8. doi: 10.1016/j.pan.2015.12.004.
2. Wiik Larsen J, Søreide K. The worldwide variation in epidemiology of pancreatic injuries. *Injury*. 2019; 50: 1787-9. doi: 10.1016/j.injury.2019.08.010.
3. Coccolini F, Kobayashi L, Kluger Y, Moore EE, Ansaloni L, Biffi W, *et al.* Duodeno-pancreatic and extrahepatic biliary tree trauma: WSES-AAST guidelines. *World J Emerg Surg*. 2019; 14: 56. doi: 10.1186/s13017-019-0278-6
4. Ahmed N, Vernick JJ. Pancreatic injury. *South Med J*. 2009; 102: 1253-6. doi: 10.1097/SMJ.0b013e3181c0dfca.
5. Vasquez M, Cardarelli C, Glaser J, Murthi S, Stein D, Scalea T. The ABC's of pancreatic trauma: airway, breathing, and computerized tomography scan? *Mil Med*. 2017; 182: 66-71. doi: 10.7205/milmed-d-16-00084.
6. Krige JEJ, Kotze UK, Setshedi M, Nicol AJ, Navsaria PH. Management of pancreatic injuries during damage control surgery: an observational outcomes analysis of 79 patients treated at an academic Level 1 trauma centre. *Eur J Trauma Emerg Surg*. 2017; 43: 411-20. doi: 10.1007/s00068-016-0657-6.
7. Petrone P, Moral Álvarez S, González Pérez M, Ceballos Esparragón J, Marini CP. Traumatismos de páncreas: manejo y revisión de la literatura. *Cir Esp*. 2017; 95: 123-30. doi: 10.1016/j.ciresp.2016.05.011.
8. Jurkovich GJ. Pancreatic trauma. *J Trauma Acute Care Surg*. 2020; 88: 19-24. doi: 10.1097/TA.0000000000002546.
9. Sharpe JP, Magnotti LJ, Weinberg JA, Zarzaur BL, Stickley SM, Scott SE, *et al.* Impact of a defined management algorithm on outcome after traumatic pancreatic injury. *J. Trauma Acute Care Surg*. 2012; 72: 100-5. doi: 10.1097/TA.0b013e318241f09d.
10. Shibahashi K, Sugiyama K, Kuwahara Y, Ishida T, Okura Y, Hamabe Y. Epidemiological state, predictive model for mortality, and optimal management strategy for pancreatic injury: A multicentre nationwide cohort study. *Injury*. 2020; 51: 59-65. doi: 10.1016/j.injury.2019.08.009.

11. Panda A, Kumar A, Gamanagatti S, Bhalla AS, Sharma R, Kumar S, *et al.* Evaluation of diagnostic utility of multidetector computed tomography and magnetic resonance imaging in blunt pancreatic trauma: A prospective study. *Acta Radiol.* 2015; 56: 387-96. doi: 10.1177/0284185114529949.
12. Rodríguez F, García A, Ordoñez C, Vernaza C, Herrera JP, Puyana JC. Trauma Pancreático Penetrante Severo-Revisión Retrospectiva de Una Serie de Casos Manejados Con Una Estrategia Simplificada en un Centro de Trauma Nivel 1. *Panam J Trauma.* 2015; 4: 147-54. doi: 10.5005/jp-journals-10030-1129.
13. Potoka DA, Gaines BA, Leppäniemi A, Peitzman AB. Management of blunt pancreatic trauma: what's new? *Eur J Trauma Emerg Surg.* 2015; 41: 239-50. doi: 10.1007/s00068-015-0510-3.
14. Schellenberg M, Inaba K, Bardes JM, Cheng V, Matsushima K, Lam L, *et al.* Detection of traumatic pancreatic duct disruption in the modern era. *Am J Surg.* 2018; 216: 299-303. doi: 10.1016/j.amjsurg.2018.06.002.
15. Osborn LA, Brenner ML, Prater SJ, Moore LJ. Resuscitative endovascular balloon occlusion of the aorta: Current evidence. *Open Access Emerg Med.* 2019; 11: 29-38. doi: 10.2147/OAEM.S166087.
16. Ordoñez CA, Parra M, Caicedo Y, Padilla N, Rodríguez F, Serna JJ, *et al.* REBOA as a New Damage Control Component in Hemodynamically Unstable NTCH patients. *Colomb Med (Cali).* 2020; 51(4): e204506.
17. Girard E, Abba J, Arvieux C, Trilling B, Sage PY, Mougín N, *et al.* Management of pancreatic trauma. *J Visc Surg.* 2016; 153: 259-68. doi: 10.1016/j.jvisc Surg.2016.02.006.
18. de Carvalho MEAJ, Cunha AG. Pancreaticoduodenectomy in trauma: One or two stages? *Injury.* 2020; 51: 592-6. doi: 10.1016/j.injury.2020.01.018.
19. Krige J, Nicol A, Navsaria P. Treating complex pancreatic injuries. Trauma and pancreatic surgeons working together is the modern management paradigm. *J Visc Surg.* 2017; 154: 143. doi: 10.1016/j.jvisc Surg.2017.02.002.
20. Byrge N, Heilbrun M, Winkler N, Sommers D, Evans H, Cattin LM, *et al.* An AAST-MITC analysis of pancreatic trauma: Staple or sew? Resect or drain? *J Trauma Acute Care Surg.* 2018; 85(3): 435-443. doi: 10.1097/TA.0000000000001987.
21. Asensio JA, Petrone P, Roldán G, Kuncir E, Demetriades D. Pancreaticoduodenectomy: A rare procedure for the management of complex pancreaticoduodenal injuries. *J Am Coll Surg.* 2003; 197(6):937-42. doi: 10.1016/j.jamcollsurg.2003.07.019.
22. Vasquez JC, Coimbra R, Hoyt DB, Fortlage D. Management of penetrating pancreatic trauma: An 11-year experience of a level-1 trauma center. *Injury.* 2001; 32(10): 753-9. doi: 10.1016/S0020-1383(01)00099-7.
23. Ball CG, Correa-Gallego C, Howard TJ, Zyromski NJ, Lillemoe KD. Damage Control Principles for Pancreatic Surgery. *J Gastrointest Surg.* 2010; 14: 1632-3. doi: 10.1007/s11605-010-1286-8.
24. Ordoñez CA, Badiel M, Pino LF, Salamea JC, Loaiza JH, Parra MW, *et al.* Damage control resuscitation: Early decision strategies in abdominal gunshot wounds using an easy "aBCD" mnemonic. *J Trauma Acute Care Surg.* 2012; 73:1074-8. doi: 10.1097/TA.0b013e31826fc780.
25. Moore E, Cogbill T, Malangoni M, Jurkovich G, Champion H, Gennarelli T, *et al.* Organ injury scaling, II: pancreas, duodenum, small bowel, colon and rectum. *J Trauma.* 1990; 30: 1427-9.