



Revista Argentina de Cardiología

ISSN: 0034-7000

ISSN: 1850-3748

revista@sac.org.ar

Sociedad Argentina de Cardiología
Argentina

Migliore, Ricardo A.

¿Cuál es el valor del examen clínico cardiovascular en el año 2018?

Revista Argentina de Cardiología, vol. 86, núm. 3, 2018, Julio-, pp. 231-235

Sociedad Argentina de Cardiología
Argentina

DOI: <https://doi.org/10.7775.rac.es.v86.i3.13515>

Disponible en: <https://www.redalyc.org/articulo.oa?id=305361676019>

- ▶ Cómo citar el artículo
- ▶ Número completo
- ▶ Más información del artículo
- ▶ Página de la revista en redalyc.org

LUZEM redalyc.org

Sistema de Información Científica Redalyc

Red de Revistas Científicas de América Latina y el Caribe, España y Portugal
Proyecto académico sin fines de lucro, desarrollado bajo la iniciativa de acceso
abierto

¿Cuál es el valor del examen clínico cardiovascular en el año 2018?

What is the Importance of Cardiovascular Physical Examination in 2018?

En las últimas décadas, el progreso de la medicina y en particular el de la cardiología se ha basado, especialmente, en los avances de la tecnología a través de la genómica, los biomarcadores y los métodos de imágenes. Dentro de estos últimos, la ecocardiografía se ha desarrollado en forma vertiginosa en los últimos 35 años, de tal forma que se ha constituido en el método complementario más utilizado luego del electrocardiograma. Gracias a estos avances, que han permitido proveer información valiosa de la anatomía y la función del corazón para la toma de decisiones clínicas, además se han diseñado equipos del tamaño de un teléfono celular, que permiten realizar estudios en el ámbito del consultorio.

La aparición de estas nuevas tecnologías ha planteado el interrogante de si aquellas reemplazarán al examen físico cardiovascular tradicional. Frente a esta posibilidad, se debe distinguir entre el hecho de que la tecnología sea una ayuda para el médico o que este dependa totalmente de ellas. Por otro lado, esta situación plantea la duda de si la formación de los médicos se debe basar en un entrenamiento en ecocardiografía o en fisiopatología a través del examen físico.

Dentro del examen cardiovascular, se ha observado en las últimas décadas una menor tendencia a incorporar el arte de la auscultación en la práctica, lo cual se puede deber a diversas causas: 1) menor número de cardiólogos dispuestos a enseñar y a aprender a auscultar, 2) un sistema sanitario que no remunera un diagnóstico realizado por este método, como sí lo hace con la ecocardiografía, 3) el trabajo en ambientes de alta litigiosidad, que lleva a una “medicina defensiva” en la que es prudente indicar estudios innecesarios para no correr riesgos. Algunos profesionales, tal vez, no utilizan el examen físico porque no se sienten seguros de sus propios hallazgos.

Aunque se suele ver a los cardiólogos con el estetoscopio alrededor del cuello, o colgando del hombro (“*cool position*”), este objeto pasó a ser más un elemento decorativo que un instrumento de diagnóstico. Gran parte de los cardiólogos piensan que el estetoscopio es “cosa del pasado” y que es una pérdida de tiempo auscultar si el eco-Doppler está disponible en la institución. Sin embargo, el transductor no es un sustituto del estetoscopio, ya que puede llevar a falsos diagnósticos en un paciente que no tiene soplo, al detectar regurgitaciones valvulares leves o triviales, que lo pueden transformar en un potencial cardiópata innecesariamente. En un

momento en que la tecnología parece haber quitado el “disfrute” de realizar un diagnóstico correcto, la auscultación restaura la satisfacción intelectual de hacer un diagnóstico en pocos minutos, con implicancias pronósticas y terapéuticas. Por supuesto que lograr maestría en la auscultación lleva tiempo, y no todos están dispuestos a esperar. Para llegar a este objetivo se requiere experiencia, práctica repetida y, sobre todo, paciencia.

Pero el examen clínico cardiovascular no es solo el examen físico, sino también el interrogatorio y la posibilidad de interactuar con el paciente, además de incluir el electrocardiograma. A partir de todos estos elementos, el cardiólogo elabora la probabilidad “pre-test” de la existencia de una cardiopatía. Diversos autores han señalado, directa o indirectamente, que el examen físico cardiovascular no se debe realizar más y que “el estetoscopio ha muerto”, pues se debe reemplazar por ecocardiogramas realizados con equipos portátiles. (1, 13) En mi experiencia, el examen físico sigue siendo útil, especialmente en el diagnóstico de las valvulopatías y de la insuficiencia cardíaca, y para dar cuenta de ello presentaré algunos ejemplos de pacientes evaluados en el consultorio de enfermedades valvulares del Hospital Eva Perón:

- Paciente masculino de 28 años, referido para cirugía de reemplazo valvular mitral por presentar disnea grado II e insuficiencia mitral grave secundaria a válvula mitral mixomatosa, con numerosos estudios de eco-Doppler que avalaban dicho diagnóstico (Fig. 1). Tenía antecedentes de hipertensión arterial en tratamiento con enalapril 10 mg, y, en el momento de la consulta, la tensión arterial era de 150/90 mm de Hg. Es poco probable que la insuficiencia mitral grave curse con hipertensión arterial esencial en un paciente joven, por lo que era necesario descartar causas secundarias de hipertensión. La palpación de los pulsos femorales evidenció disminución significativa de la amplitud, y se constató una diferencia de tensión arterial en los miembros inferiores de 30 mm de Hg, dato compatible con el diagnóstico de coartación de aorta, que fue corroborado por el eco-Doppler realizado desde la vista supraesternal. Dicha vista no se realiza como práctica de rutina en todos los pacientes, y la falta de sospecha clínica conspiró para que no se detectara en varios estudios realizados anteriormente.

– Una mujer de 45 años asintomática fue referida por presentar diagnóstico de insuficiencia mitral grave secundaria a prolapso de válvula mitral (Fig. 2). En el examen físico se auscultaba un soplo sistólico mesotelesistólico 3/6 creciente hacia el segundo ruido, irradiado hacia la axila, que aumentaba con la maniobra de *hand grip*, pero que no tenía tercer ruido. El eco-Doppler informaba un área del jet

color de 12 cm² y un orificio regurgitante efectivo de 36 mm², compatibles con insuficiencia mitral grave, con la paciente normotensa. Sin embargo, el ventrículo izquierdo tenía diámetros normales, la aurícula izquierda estaba levemente dilatada y la velocidad pico de la onda E también era normal. En un nuevo estudio se pudo determinar que la insuficiencia mitral era solo telesistólica, momento

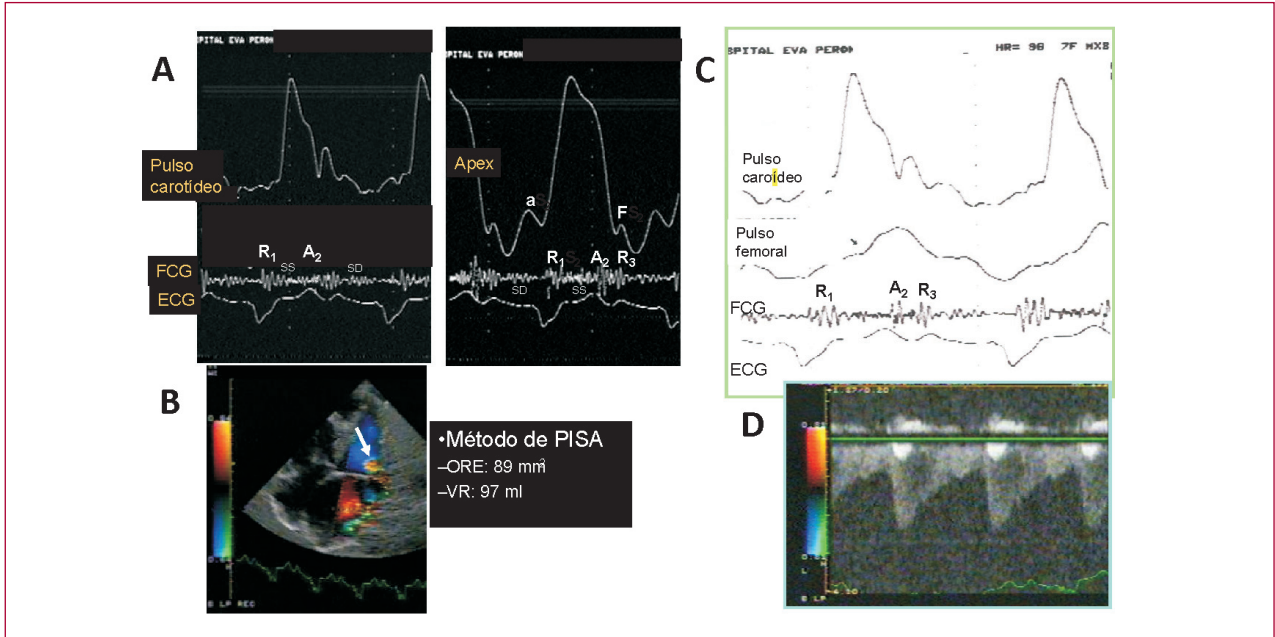


Fig. 1. Paciente de 28 años portador de insuficiencia mitral grave. **A)** registro simultáneo de fonocardiograma (FCG) en área mitral, electrocardiograma (ECG), carotidograma (izquierda) con forma “triangular” y apexcardiograma (derecha) con onda protodiastólica “F” simultánea con el R3 y onda “a”. SS: soplo sistólico, SD: soplo diastólico de hiperflujo mitral. **B)** vista de 4 cámaras apical evidenciando aceleración proximal (PISA, *-flecha-*) del jet de insuficiencia mitral excéntrico, que se adhiere a la pared lateral de la aurícula izquierda; ORE: orificio regurgitante efectivo; VR: volumen regurgitante. **C)** registro simultáneo del pulso carotídeo y femoral mostrando el retraso entre ambos (*flecha*). **D)** registro con Doppler continuo desde la vista supraesternal del flujo a través de la coartación de aorta, con componente sistólico y diastólico.

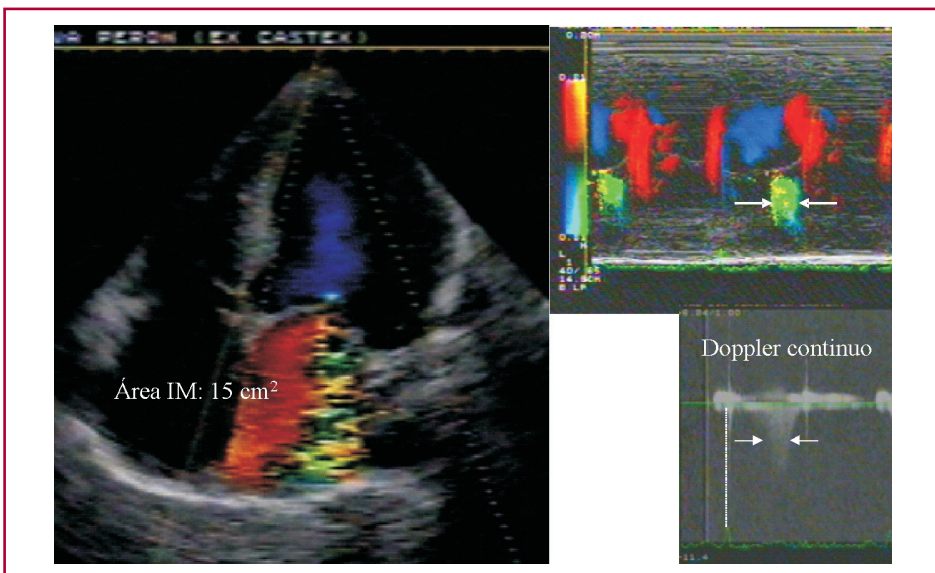


Fig. 2. Paciente de 45 años portadora de prolapso de válvula mitral. *Izquierda:* vista de 4 cámaras apical evidenciando jet de insuficiencia mitral (IM). *Derecha:* modo M color y Doppler continuo, mostrando que la duración de la regurgitación ocurre durante el tercio final de la sístole.

en el cual se registró el área del jet y se calculó el orificio regurgitante por el método de PISA, asumiendo que la regurgitación ocurría durante toda la duración de la sístole y no solo en un tercio de ella. La ausencia de incremento de la velocidad pico de la onda E indica que el lleno rápido durante la diástole temprana es normal, y por lo tanto, el volumen regurgitante pequeño, lo cual se correlaciona con la ausencia de tercer ruido en la auscultación y el grado de insuficiencia mitral, que era leve.

- Un paciente de 64 años con antecedentes de tabaquismo, asintomático, es derivado para control por ser portador de estenosis aórtica de grado moderado a grave (Fig. 3). En el examen físico, el choque de punta no estaba desplazado, pero se palpaba un resalto presistólico compatible con onda "a" (aumento de las presiones telediastólicas del ventrículo izquierdo). El pulso carotídeo presentaba un ascenso y amplitud normal. Se auscultaba un cuarto ruido, componente aórtico del segundo ruido conservado y un soplo eyectivo 3/6 en foco aórtico. Frente a la sospecha clínica de miocardiopatía hipertrófica obstructiva, se realiza la maniobra de Valsalva, la cual demostró incremento de la intensidad del soplo. Se repitió el eco-Doppler, que confirmó los

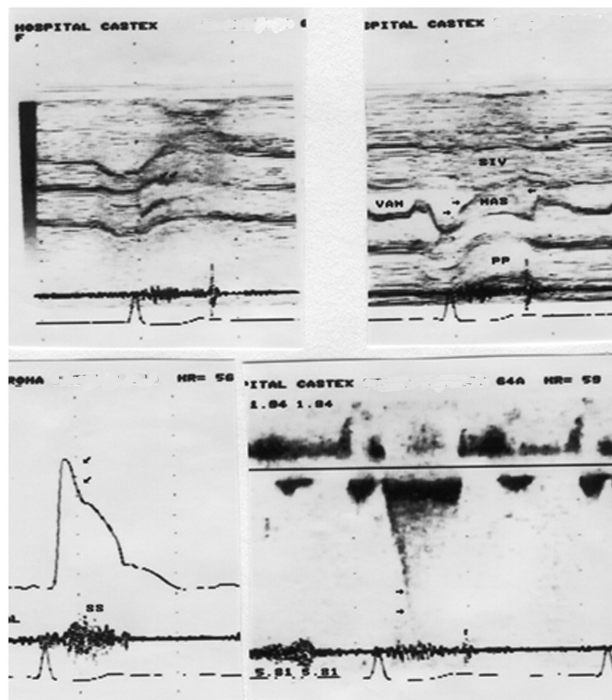


Fig. 3. Paciente de 64 años portador de miocardiopatía hipertrófica obstructiva. *Izquierda:* modo M mostrando válvula aórtica con esclerosis y apertura disminuida, sin gradiente por Doppler (parte superior); registro de pulso carotídeo con ascenso rápido y colapso temprano por la obstrucción subaórtica (parte inferior). *Derecha:* registro en modo M del movimiento anterior sistólico de la válvula mitral (parte superior); gradiente subaórtico telesistólico (parte inferior).

hallazgos y dejó como enseñanza que *soplo sistólico de estenosis aórtica + pulso carotídeo de ascenso normal = miocardiopatía obstructiva dinámica*.

- Una paciente de 28 años asintomática es derivada por presentar un soplo sistólico eyectivo aórtico 2-3/6, ocasionado aparentemente por una válvula aórtica bicúspide diagnosticada en algunos eco-Doppler y en otros no. La auscultación de la paciente reveló que el soplo tenía su máxima intensidad en la región subclavicular izquierda, con componente diastólico, configurando el clásico soplo "en maquinaria", característico del ductus arterioso persistente. Un nuevo eco-Doppler confirmó el diagnóstico, y se descartó la válvula aórtica bicúspide (Fig. 4).

De los ejemplos mencionados se puede inferir que el diagnóstico clínico efectuado antes que un estudio complementario como el eco-Doppler es fundamental, ya que este último también es operador-dependiente (como el examen físico) y puede omitir información, en algunos casos, o sobreestimar gravedad, en otros. El examen físico puede proveer datos significativos sin costo extra, si bien se deben conocer tanto sus ventajas como sus limitaciones. Por eso es útil hacerse las siguientes preguntas: ¿Todos los signos del examen físico tienen precisión en el diagnóstico o no tienen utilidad? ¿O tal vez algunos signos son precisos y otros no?

El examen físico basado en la evidencia trata de contestar estas preguntas comparando el examen físico con técnicas de diagnóstico aceptadas como referencia. Para ello se calcula la razón de probabilidad (RP) como el cociente entre la prevalencia del signo en pacientes con enfermedad documentada por determinada técnica y la prevalencia del signo en pacientes sin enfermedad. (2) En el caso del soplo sistólico de la estenosis aórtica, si está presente en el 50% de las estenosis verdaderas y en el 10% de los pacientes sin estenosis, la RP será de 8:

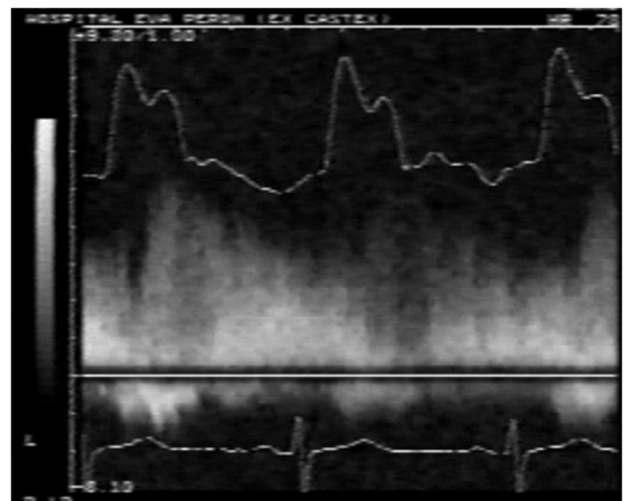


Fig. 4. Registro simultáneo de Doppler continuo del flujo a través del ductus y del pulso carotídeo (trazo superior).

RP = soplo presente en 80 % EAo verdaderas / soplo presente 10% sin EAo = 8

Si la RP es mayor de 1, la probabilidad diagnóstica del signo aumenta a medida que se incrementa su valor; si es menor de 1, indica que el signo es poco útil en la práctica. En general, se acepta que una buena RP es ≥ 3 y es pobre cuando es $\leq 0,3$.

En el caso de la EAo, la ausencia de soplo sistólico en el área aórtica tiene un valor predictivo negativo de 99,6% para descartar estenosis aórtica. (3) Por otro lado, la presencia de soplo sistólico en el área aórtica puede tener diversos orígenes (insuficiencia mitral de la valva posterior, miocardiopatía hipertrófica obstructiva, estenosis pulmonar o comunicación interventricular), para lo cual la irradiación del soplo al cuello, la intensidad disminuida del componente aórtico del segundo ruido (excepto en EAo con hipertensión arterial) (4) o las características del pulso carotídeo (*parvus* y *tardus*) pueden ser de utilidad.

En un estudio sobre 123 pacientes, la amplitud disminuida del pulso carotídeo se asoció con peor supervivencia a 2 años (65%) en comparación con el pulso de amplitud normal (89%). (5) Aunque ninguno de estos signos tiene valor en forma aislada para el diagnóstico, la combinación de 3 o más signos tiene una RP de 40 (Fig. 5). (2, 6) Un análisis similar puede aplicarse para el examen físico de la insuficiencia cardíaca, (7-9) la insuficiencia mitral (10, 11) y la insuficiencia aórtica. (5, 12)

McGee realizó un estudio en el que se analizaba la relación entre la presencia de un soplo sistólico en el examen físico y el eco-Doppler en 409 pacientes; (9) los hallazgos ecocardiográficos asociados a soplo sistólico fueron aumento de la velocidad transvalvular aórtica, gravedad de la insuficiencia mitral, ausencia de derrame pericárdico y correlación con la velocidad pico de la onda E. La localización del soplo se correlacionó

mejor cuando este se escuchaba cercano al tercer espacio intercostal izquierdo, a diferencia de lo que indican las enseñanzas tradicionales. En otros estudios no se encontró buena correlación entre los hallazgos clínicos y el eco-Doppler, pero se señala que en ellos existían diferencias metodológicas, como por ejemplo, que el examen físico estaba realizado por un médico generalista (13) o que la población en estudio tenía una baja proporción de pacientes con valvulopatía y solo se consideraba el examen físico, prescindiendo del interrogatorio y de datos del ECG o la radiografía de tórax, que completan la evaluación clínica. (14)

En mi opinión, el examen cardiovascular sigue vigente con todos sus componentes, especialmente la auscultación (estática y dinámica) y los métodos simples, como el ECG y la radiología, que permiten obtener una probabilidad "pre-test" alta, especialmente en las valvulopatías y la insuficiencia cardíaca. Esta información se completa mediante la evaluación con otras tecnologías de imágenes. Es decir que, como su nombre lo indica, dichos estudios deberían ser, más que nunca, complementarios a la clínica.

Ricardo A. Migliore

Presidente de la Sociedad Argentina de Cardiología

BIBLIOGRAFÍA

- Spencer KT, Anderson AL, Bhargava A, Bales AC, Sorrentino M, Furlong K, et al. Physician-performed point-of-care echocardiography using a laptop platform compared with physical examination in the cardiovascular patient. *J Am Coll Cardiol* 2001;37:2013-8. <http://doi.org/dfps3x>
- McGee S. Teaching evidence-based physical diagnosis: six bedside lessons. *South Med J* 2016;109:738-42. <http://doi.org/crz2>
- Etchells E, Glens V, Shadowitz S, Bell Ch, Siu S. A bedside clinical prediction rule for detecting moderate or severe aortic stenosis. *J Gen Intern Med* 1998;13:699-704. <http://doi.org/dxmn5q>
- Aronow WS, Kronzon I. Prevalence and severity of valvular aortic stenosis determined by Doppler echocardiography and its association with echocardiographic and electrocardiographic left ventricular hypertrophy and physical signs of aortic stenosis in elderly patients. *Am J Cardiol* 1991;67:776-7. <http://doi.org/c63rgt>
- Munt B, Legget ME, Kraft CD, Miyake-Hull CY, Fujioka M, Otto CM. Physical examination in valvular aortic stenosis: correlation with stenosis severity and prediction of clinical outcome. *Am Heart J* 1999;137:298-306. <http://doi.org/dg6fzk>
- Araiza-Garayordobil D, Illescas-Gonzalez E, Cossio-Aranda JE, Kuri-Alfaro J, Guadalajara-Boo JK. El valor clínico del examen físico en cardiología: revisión de la evidencia. *Arch Cardiol Mex* 2017;87:265-9. <http://doi.org/crz3>
- Leier CV, Chatterjee K. The physical examination in heart failure-Part I. *Congest Heart F* 2007;13:41-7. <http://doi.org/dxjv7>
- Leier CV, Chatterjee K. The physical examination in heart failure-Part II. *Congest Heart F* 2007;13:99-104. <http://doi.org/bgd88n>
- Thibodeau JY, Drazner MH. The role of the clinical examination in patients with heart failure. *J Am Coll Cardiol HF* 2018; (en prensa)

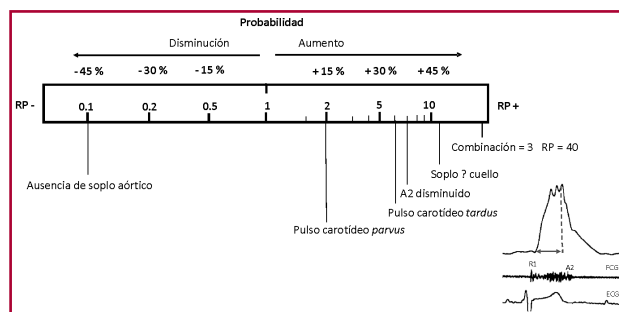


Fig. 5. Explicación en el texto. Abajo y a la derecha: registro simultáneo del carotidograma, fonocardiograma (FCG) y electrocardiograma (ECG) en un paciente con estenosis aórtica grave. La flecha indica el ascenso tardío del pulso (*tardus*) y la línea entrecortada, la amplitud disminuida (*parvus*).

10. McGee. Etiology and diagnosis of systolic murmurs in adults. *Am J Med* 2010;123:913-21.
11. Tribouilloy CM, Enriquez-Sarano M, Mohty D, Horn RA, Bailey KR, Seward JB, et al. Pathophysiologic determinants of third heart sounds: a prospective Clinical and Doppler echocardiographic study. *Am J Med* 2001;111:96-102. <http://doi.org/bfjvge>
12. Rahko PS. Prevalence of regurgitant murmurs in patients with valvular regurgitation detected by Doppler echocardiography. *Ann Intern Med* 1989;111:466-72. <http://doi.org/cr24>
13. Gardezi SK, Myerson SG, Chambers J, Coffey S, d'Arcy J, Hobbs FDR, et al. Cardiac auscultation poorly predicts the presence of valvular heart disease in asymptomatic primary care patients. *Heart*. 2018 May 24. pii: heartjnl-2018-313082. <http://doi.org/gdk4rs>
14. Kobal SL, Trento L, Baharami S, Tolstrup K, Naqvi TZ, Cercek B, et al. Comparison of effectiveness of hand-carried ultrasound to bedside cardiovascular physical examination. *Am J Cardiol* 2005;96:1002-6. <http://doi.org/bfkvh5>