



Revista argentina de cardiología

ISSN: 0034-7000

ISSN: 1850-3748

Sociedad Argentina de Cardiología

RODRÍGUEZ, MARINA ILEANA; MERANI, MARÍA FERNANDA; GALLO, JUAN CRUZ; MUNAÍN, MARÍA NIEVES LÓPEZ DE; CAMPISI, ROXANA  
Imágenes híbridas de tomografía por emisión de positrones y resonancia magnética en el diagnóstico de la sarcoidosis cardíaca: experiencia piloto  
Revista argentina de cardiología, vol. 90, núm. 6, 2022, Noviembre-Diciembre, pp. 414-420  
Sociedad Argentina de Cardiología

DOI: <https://doi.org/10.7775/rac.es.v90.i6.20573>

Disponible en: <https://www.redalyc.org/articulo.oa?id=305375990004>

- ▶ [Cómo citar el artículo](#)
- ▶ [Número completo](#)
- ▶ [Más información del artículo](#)
- ▶ [Página de la revista en redalyc.org](#)

LUZEM redalyc.org

Sistema de Información Científica Redalyc  
Red de Revistas Científicas de América Latina y el Caribe, España y Portugal  
Proyecto académico sin fines de lucro, desarrollado bajo la iniciativa de acceso abierto

# Imágenes híbridas de tomografía por emisión de positrones y resonancia magnética en el diagnóstico de la sarcoidosis cardíaca: experiencia piloto

*Hybrid positron emission tomography and magnetic resonance imaging in cardiac sarcoidosis diagnosis: a pilot experience*

MARINA ILEANA RODRÍGUEZ<sup>1,\*</sup>, MARÍA FERNANDA MERANI<sup>1,\*</sup>, JUAN CRUZ GALLO<sup>1</sup>, MARÍA NIEVES LÓPEZ DE MUNAÍN<sup>1</sup>, ROXANA CAMPISI<sup>1</sup>

## RESUMEN

**Introducción:** Estudios recientes sugieren combinar los hallazgos de la resonancia magnética cardíaca (RMC) y los de la tomografía por emisión de positrones (PET) para incrementar la sensibilidad del diagnóstico de la sarcoidosis cardíaca (SC).

**Objetivo:** Evaluar el valor complementario de la RMC y la PET en el diagnóstico de la SC.

**Material y métodos:** Entre diciembre 2018 y Julio 2020, 6 pacientes (4 hombres y 2 mujeres) fueron referidos a nuestro servicio con sospecha de SC para evaluación de inflamación del miocardio. Se efectuó un estudio de perfusión miocárdica en reposo (<sup>13</sup>N Amonio) y de <sup>18</sup>F-Fluorodesoxiglucosa (FDG)-PET para evaluar inflamación y/o fibrosis. A todos los pacientes se les realizó previamente una RMC con gadolinio.

**Resultados:** La edad media fue de 60 ± 9 años. El 50% de los pacientes presentaban antecedente de sarcoidosis sistémica y el otro 50% sospecha de SC aislada. Ninguno de los pacientes presentó inflamación activa del miocardio por PET. Con la combinación de los patrones-PET y el realce por RMC se reclasificó a los pacientes: 50% tuvo menos del 10% de probabilidad de padecer SC y el otro 50% se clasificó como posible. Ninguno de los pacientes recibió tratamiento inmunosupresor.

**Conclusión:** En nuestra población de pacientes con sospecha de SC e inflamación, realizamos un estudio PET luego de la RMC para calcular probabilidades de padecer SC. En ausencia de un patrón oro, se sugiere que el diagnóstico de SC se base en probabilidades de acuerdo a patrones de imágenes y cuadro clínico específicos.

**Palabras clave:** Sarcoidosis cardíaca - Resonancia magnética - Tomografía por emisión de positrones - Fibrosis - Inflamación miocárdica

## ABSTRACT

**Background:** Recent studies suggest combining the findings of cardiac magnetic resonance (CMR) and positron emission tomography (PET) to increase sensitivity in the diagnosis of cardiac sarcoidosis (CS).

**Objective:** To evaluate the complementary value of CMR and PET in the diagnosis of CS.

**Methods:** From December 2018 to July 2020, 6 patients (4 males and 2 females) with suspected CS were referred to our facility for evaluation of myocardial inflammation. A resting <sup>13</sup>N Ammonia myocardial perfusion test and a <sup>18</sup>F Fluorodeoxyglucose (FDG) PET were performed to evaluate myocardial inflammation and/or fibrosis. All patients had a previous gadolinium-enhanced CMR.

**Results:** The average age was 60 ± 9 years. Fifty percent of the patients had a history of systemic sarcoidosis and the remaining 50% had suspected isolated CS. None of the patients had active myocardial inflammation based on the PET findings. With the combination of PET patterns and enhanced CMR, the patients were reclassified as follows: 50% had less than 10% chance of having CS and the other 50% was classified as possible cases of CS. None of the patients received immunosuppressants.

**Conclusion:** In our patient population with suspected CS and inflammation, we conducted a PET study following a CMR to assess the potential for CS. In the absence of a gold standard, it is suggested that the diagnosis of CS should be based on probabilities according to specific imaging patterns and clinical features.

**Key words:** Cardiac Sarcoidosis - Magnetic Resonance Imaging - Positron Emission Tomography - Fibrosis - Myocardial Inflammation

REV ARGENT CARDIOL 2022;90:414-420. <http://dx.doi.org/10.7775/rac.es.v90.i6.20573>

Recibido: 08/07/2022 - Aceptado: 25/10/2022

Dirección para separatas: Dra. Roxana Campisi - Av. Maipú 1668, (B1602ABQ) Vicente López Buenos Aires, Argentina - Teléfono: +54 911 4837-5555 (Interno: 1224) - E-mail: roxanacampisi@yahoo.com

<sup>1</sup>Departamento de Medicina Nuclear y PET/CT de Diagnóstico Maipú-DASA S.A.

\*Para optar a Miembro Titular

## INTRODUCCIÓN

La sarcoidosis es un trastorno inflamatorio multisistémico de etiología desconocida, que se caracteriza por la formación de granulomas no caseificantes que pueden afectar diferentes órganos. (1,2) La tasa de afectación cardíaca por sarcoidosis es variable y oscila entre el 20% y el 75%. Los granulomas en la sarcoidosis cardíaca (SC) se pueden encontrar en cualquier parte del corazón, pero el ventrículo izquierdo, el tabique interventricular y el músculo papilar son los más frecuentemente comprometidos. (2) La prevalencia del compromiso cardíaco clínicamente evidente es ~5%, y es una de las principales causas de muerte relacionada con la enfermedad. Los pacientes con SC pueden comenzar con una lesión miocárdica asintomática seguida de insuficiencia cardíaca congestiva, taquiarritmia ventricular, trastornos de la conducción o muerte cardíaca súbita. El diagnóstico precoz del SC es un factor clave para implementar estrategias específicas para mejorar el pronóstico. Los criterios de diagnóstico actuales se basan en las pautas modificadas del Ministerio de Salud y Bienestar de Japón (JMHW) publicadas en 2006 y revisadas en 2017, y en la declaración de consenso de expertos de Heart Rhythm Society (HRS) publicada en 2014. (3-4) Ambos implican la demostración histológica o la integración de características clínicas y de imagen de relevancia. Sin embargo, el diagnóstico preciso de la SC sigue siendo un desafío debido a las limitaciones de los criterios clínicos existentes y al bajo rendimiento diagnóstico de la biopsia endomiocárdica por la afectación parcheada del músculo cardíaco. Dado que la sarcoidosis puede afectar el miocardio y causar inflamación, edema, fibrosis y remodelación, las técnicas de imagen no invasivas pueden ser de utilidad clínica para detectar todo el espectro de esta enfermedad. (5)

En las células inflamatorias, el metabolismo de la glucosa se encuentra aumentado y puede ser detectado por el aumento de la captación de la  $^{18}\text{F}$ -Fluorodesoxiglucosa (FDG) a través de la tomografía por emisión de positrones integrada con tomografía computada (PET/TC). (6-8) Con esta técnica podemos documentar la presencia o ausencia de inflamación activa del miocardio, por lo cual hay un creciente interés en la utilización de la PET/TC para el diagnóstico y potencial guía al tratamiento en pacientes con sospecha de SC. (7-9) El protocolo actual recomendado por la Sociedad Americana de Cardiología Nuclear (ASNC) y de Medicina Nuclear (SNMMI) (8,10) es la realización de un estudio PET/TC cardíaco tanto del metabolismo con FDG como de la perfusión miocárdica en reposo para poder evaluar los componentes de la SC: el inflamatorio y el fibrótico.

Estudios recientes sugieren combinar los hallazgos de la PET/TC con los patrones de realce tardío de la resonancia magnética cardíaca (RMC) para incrementar la sensibilidad diagnóstica de esta patología. (11-14)

El objetivo del presente estudio fue evaluar el valor complementario de la RMC y la PET/TC para establecer la posibilidad de padecer SC e inflamación activa del miocardio en pacientes con sospecha de SC.

## MATERIAL Y MÉTODOS

Se analizaron en forma retrospectiva 6 pacientes consecutivos (4 hombres y 2 mujeres) referidos a nuestro servicio PET entre diciembre de 2018 y julio 2020 con sospecha de SC para evaluar inflamación miocárdica. Todos los pacientes realizaron una dieta rica en grasas y baja en carbohidratos 36 hs previas al estudio PET, más 12 horas de ayuno. Se efectuó un estudio de perfusión miocárdica en reposo gatillado con  $^{13}\text{N}$  Amonio (0,17 mCi/kg) y a continuación se inyectaron 0,11 mCi/kg de FDG con adquisición de las imágenes cardíacas y de cuerpo entero a la hora de su administración. Todas las imágenes PET se alinearon con una TC de baja dosis

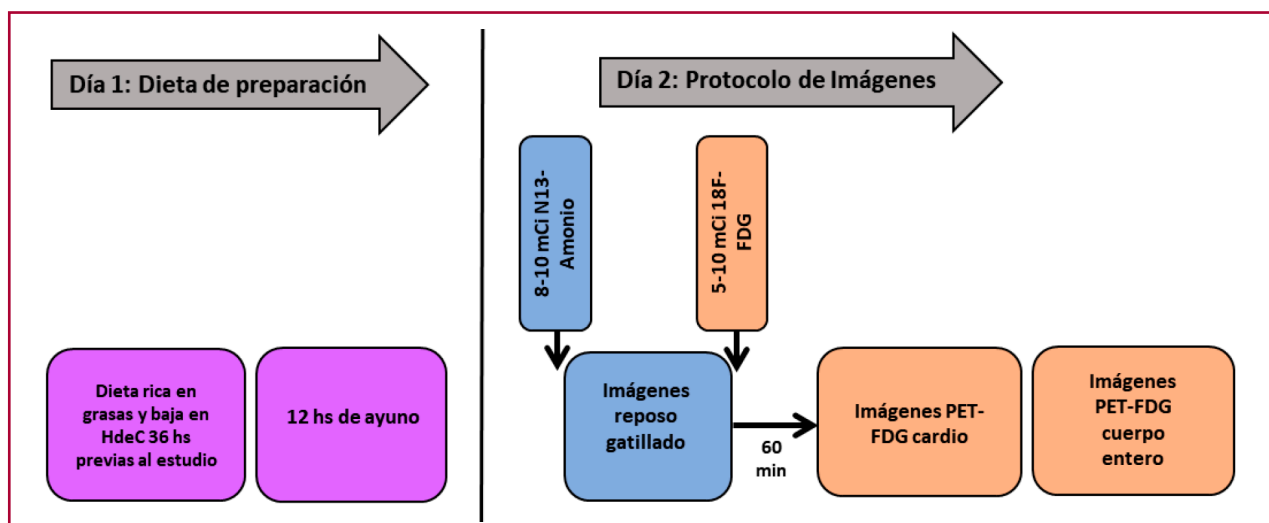


Fig. 1. Protocolo PET/TC

Este esquema muestra el protocolo de estandarización de la dieta en los pacientes enrolados en el estudio como así el protocolo de imágenes utilizado para la realización de la tomografía por emisión de positrones integrada con tomografía computada (PET/TC).

y se corrigieron por atenuación (Figura 1). Las imágenes de perfusión en reposo se interpretaron en base a un *score* de perfusión de suma de 0 a 4 (0: Normal y 4: Ausencia de captación). Para la evaluación de la captación de FDG se utilizó un puntaje de 0 a 4 por método visual (0: Ausencia de captación, 1: Difusa, 2: Focal en difusa, 3: Focal y 4: Multifocal), para cada uno de los 17 segmentos analizados. Además se realizó un análisis semicuantitativo de las imágenes a través del cálculo de valor de absorción máxima de FDG en el área anormal (SUV<sub>máx</sub>). En base a la combinación de los hallazgos entre la perfusión miocárdica y la captación de FDG se describieron los siguientes patrones PET (8): 1. Normal: Perfusión normal con ausencia de captación de FDG, 2. Inespecífico: Perfusión normal con captación difusa de FDG, 3. Inflamación: Perfusión anormal con captación focal de FDG (patrón PET *mismatch*), 4. Fibrosis: Perfusión anormal con ausencia de captación de FDG.

A todos los pacientes se les realizó una RMC clínicamente indicada con administración de gadolinio, previo al estudio PET. La presencia y el patrón de realce tardío fue clasificado como: subendocárdico, intramiocárdico, subepicárdico y parcheado. La probabilidad de SC por RMC fue: no (<10%) en ausencia de realce tardío, posible (10-50%): área focal de realce en presencia de diagnósticos alternativos más probables a la SC (por ejemplo, hipertensión pulmonar), probable (50-90%) áreas multifocales de realce compatibles con SC sin poder descartar otros diagnósticos como la miocarditis, y alta probabilidad: (>90%) áreas multifocales de realce compatibles con patrón de SC en ausencia de diagnóstico alternativo. (14).

Luego de interpretar las imágenes de los estudios PET y de RMC, se combinaron ambos resultados para calcular la probabilidad de padecer SC: no (<10%), posible (10-50%), probable (50-90%) o altamente probable (>90%). El diagnóstico final para cada paciente fue asignado en base a la combinación de los estudios RMC-PET, la revisión de los datos clínicos y otros estudios diagnósticos complementarios. (12,14,15)

Todos los pacientes firmaron un consentimiento informado previo a la realización del estudio PET y de la RMC.

### Análisis estadístico

Las variables continuas se presentan como media  $\pm$  DS, mientras que las variables categóricas se presentan como porcentajes.

### RESULTADOS

Las características de la población se presentan en la tabla 1. La edad media fue de  $60 \pm 9$  años. El 50% de los pacientes estaban internados al solicitarse la RMC y el estudio PET. Ninguno de los pacientes tenía antecedente de infarto agudo de miocardio. La media de la fracción de eyección ventricular izquierda por PET-gatillado:  $42 \pm 15\%$ . Tres de los 6 pacientes tenía lesiones no significativas en las arterias epicárdicas por cinecoronariografía, 2 lesiones moderadas y una paciente antecedente de angioplastia a la arteria descendente anterior. Todos los pacientes obtuvieron una adecuada supresión fisiológica de la utilización de glucosa luego del cumplimiento estricto de la dieta. Se pudo interpretar las imágenes de FDG-PET en el 100% de los pacientes.

El 50% de los pacientes referidos al estudio PET presentaban antecedente de sarcoidosis sistémica (grupo: Con SS), en un caso confirmado por biopsia extracar-

**Tabla 1.** Características de la población

Variables	Pacientes n=6
Demográficas	
Edad (años)	60 $\pm$ 9
Hombre	4
Mujer	2
Antecedentes clínicos	
Sarcoidosis sistémica	3
IAM previo	0
Enfermedad coronaria no significativa	3
Lesiones moderadas	2
Angioplastia a la arteria DA	1
RMC previa	6
Realce tardío	5
FEVI basal por PET gatillado (%)	42 $\pm$ 15
Biopsia extracardíaca/endomiocárdica	3

Abreviaturas: IAM: Infarto agudo de miocárdico, DA: Descendente anterior, RMC: Resonancia magnética cardiaca, FEVI: Fracción de eyección del ventrículo izquierdo, PET: Tomografía por emisión de positrones.

díaca y en los otros 2 pacientes por diagnóstico clínico. Se sospechó SC en 2 de ellos por taquicardia ventricular no sostenida documentada en el ECG Holter y en el restante por disfunción ventricular izquierda y mio-pericarditis. El 67% de este grupo presentó realce tardío en la RMC. En un paciente el realce era intramiocárdico inferolateral basal y en el otro parcheado (categorías: posible/probable, respectivamente). Las imágenes PET cardio-dedicadas mostraron los siguientes patrones: 2 pacientes con patrón normal y 1 paciente con patrón de fibrosis. En la adquisición de cuerpo entero, una paciente presentó adenopatías con leve a moderada actividad metabólica (SUV<sub>max</sub>: 4,1) en ambos hilios y en el mediastino y en los otros 2 pacientes se observó compromiso ganglionar supra e infradiaphragmático, con un incremento difuso de la captación de <sup>18</sup>F-FDG en la médula ósea en uno de los casos (SUV<sub>max</sub>: 3,6).

Del otro 50%, con sospecha de SC aislada (grupo: Sin SS), 2 pacientes padecían de insuficiencia cardíaca descompensada y taquicardia ventricular no sostenida y una paciente presentó fibrilación auricular de alta respuesta en contexto de disfunción ventricular izquierda. Todos los pacientes de este grupo presentaron en la RMC realce tardío extenso y parcheado a predominio intramiocárdico, presentándose a la miocarditis como diagnóstico diferencial (categorías: probable para SC). Las imágenes PET mostraron los siguientes patrones: 1 paciente presentó patrón normal, 2 pacientes patrón inespecífico (SUV<sub>máx</sub>: 1,27  $\pm$  2,02), (Figura 2). Las imágenes de cuerpo entero no mostraron captación patológica de FDG. Sólo en un paciente se detectó un incremento difuso de captación de FDG en la glándula tiroidea (SUV<sub>max</sub>: 5.3) como hallazgo incidental.

Con la combinación de los patrones de perfusión-FDG PET y el realce por RMC se reclasificó a los pacientes: 50% de los pacientes tuvo menos del 10% de probabilidad de padecer SC y el otro 50% se clasificó como posible (Figura 3). Ninguno de los 6 pacientes recibió tratamiento inmunosupresor.

A 3 de los 6 pacientes de nuestro estudio se les realizó una biopsia endomiocárdica (BEM). En 2 pacientes la BEM fue inespecífica y en otro positiva. Los 3 pacientes presentaron realce tardío en la RMC mientras que la PET mostró patrón normal e inespecífico en los pacientes con BEM inespecífica. En el paciente

CASO	DATOS CLÍNICOS	RMC	Probabilidad SC por RMC	PET	Patrón PET
1	M, 45 años. <i>Sarcoidosis multisistémica</i> desde 2009. MC: Dolor precordial. <i>Ecodoppler</i> : trastorno <i>nuevo</i> de la MP y deterioro L-M de la FEVI.		No SC <10%		Normal
2	M, 57 años. <i>Sarcoidosis Cardíaca</i> 2018 (Dx por biopsia, tto inmunosupresor). MC: palpitaciones. <i>Holter</i> : Arritmia Ventricular Compleja.		Probable SC 50-90%		Fibrosis
3	M, 51 años. MC: ICC. <i>ETT</i> : dilatación del VI, FSVI deterioro severo.		Probable SC 50-90%		Inespecífico

Fig. 2. Ejemplos del valor complementario de la RMC con los patrones PET

Se ejemplifican a través de 3 casos los patrones combinados de resonancia magnética cardíaca (RMC) y de tomografía por emisión de positrones (PET) en la sospecha de SC de los pacientes de nuestro estudio.

Abreviaturas: MC: motivo de consulta, Dx: diagnóstico, ICC: insuficiencia cardíaca congestiva, Tto: tratamiento, ETT: ecocardiograma trans-torácico, MP: motilidad parietal, L-M: leve a moderado, FSVI: función sistólica del VI, SC: sarcoidosis cardíaca, TC: tomografía computada.

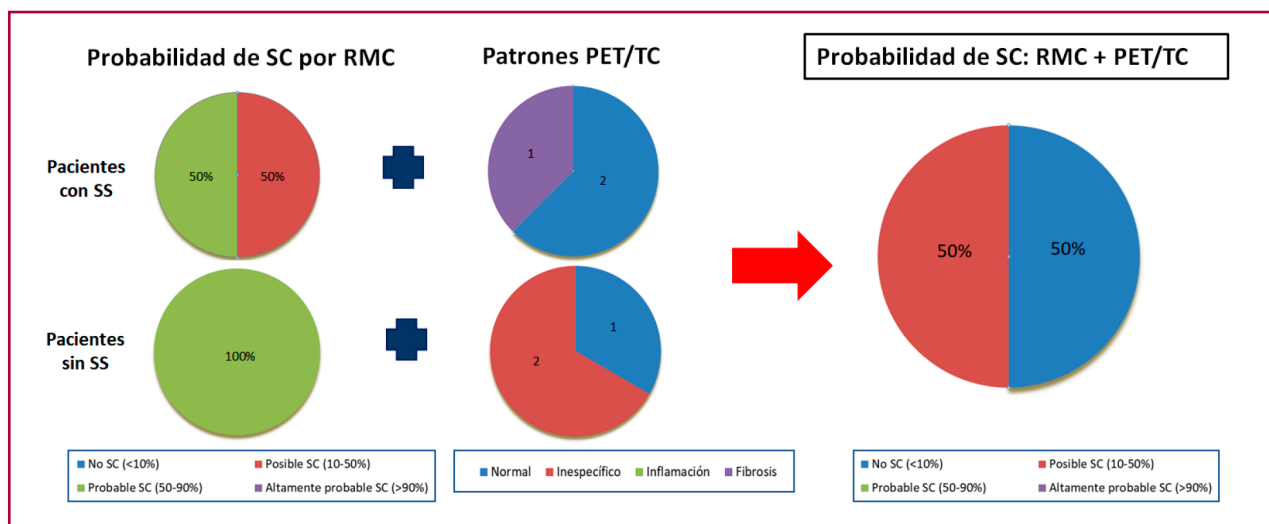


Fig. 3. Reclasificación de probabilidad de SC por RMC + PET/TC

Distribución de la probabilidad de sarcoidosis cardíaca (SC) basada en la resonancia magnética cardíaca (RMC) y los hallazgos de los patrones de la tomografía por emisión de positrones (PET). Se muestra en el panel de la derecha la probabilidad de sarcoidosis cardíaca (SC) al combinar ambos métodos.

Abreviaturas: SS: sarcoidosis sistémica, TC: tomografía computada.

con BEM positiva el patrón PET fue de fibrosis (sin inflamación activa del miocardio pero con defectos de perfusión miocárdica).

## DISCUSIÓN

El principal hallazgo del presente estudio es que en nuestro grupo de pacientes la combinación de la RMC con la PET reclasificó la posibilidad de padecer SC. Sumando los hallazgos de los patrones de imágenes PET/RMC al cuadro clínico, a otros estudios de imágenes disponibles y a información histopatológica, ninguno de los pacientes recibió tratamiento inmunosupresor.

Los criterios diagnósticos para la SC se basan en las guías de la sociedad Japonesa y en la del Ritmo cardíaco, los cuales involucran a la demostración histológica de la SC por BEM y a la integración de datos clínicos con patrones específicos en estudios complementarios con imágenes. (3,4) Modalidades de avanzada como la RMC y el PET con FDG surgen como nuevas herramientas para mejorar la precisión diagnóstica de esta entidad, ambas recientemente incorporadas a dichas las guías (3,4). En general, la PET con FDG tiene mayor sensibilidad y la RMC mayor especificidad en el diagnóstico de SC. (7,11,13) Cuando combinamos ambas técnicas para diagnosticar SC la sensibilidad es del 94%. (12) Es importante remarcar que pocos estudios existen en la literatura que comparen la sensibilidad y la especificidad de la combinación de ambas modalidades en la evaluación de la sospecha de SC. Probablemente esto esté vinculado al hecho de que en esta patología no existe un patrón oro contra el cual comparar los hallazgos de los estudios de imágenes. (12,13)

Vita y col. (14) publicaron recientemente el valor complementario de este enfoque multimodal, con el que categorizaron en posibilidades diagnósticas para SC a 107 pacientes con sospecha de SC. Los autores reportaron que el 85% tenía realce tardío en la RMC mientras que el 76% tenía captación patológica de FDG. Entre los pacientes con realce tardío, el 66% tenía captación anormal de FDG lo que sustenta la hipótesis de que la sola presencia de realce tardío no pueda ser utilizada como guía terapéutica antiinflamatoria. En nuestra población, el 83% de los pacientes tuvieron realce tardío en la RMC y el 67% no presentó captación de FDG en el estudio PET, indicando ausencia de inflamación activa en el miocardio. Nuestros hallazgos refuerzan el concepto del papel complementario de ambas técnicas en la evaluación de la sospecha de SC.

Aunque varios patrones de realce tardío por RMC pueden ser observados en pacientes con SC, los hallazgos más habituales son multifocales y parcheados. Los hallazgos típicos en pacientes con SC incluyen al realce subepicárdico e intramiocárdico junto al septum basal, muchas veces con extensión a la inserción del ventrículo derecho y a la pared inferolateral. Si bien no hay un patrón específico por RMC para el diagnóstico de SC, la extensión del realce tardío es un marcador pronóstico importante. (11,14,16)

Los estudios de PET para el estudio de esta entidad, de acuerdo con las guías de ASNC y SNMMI, deben incluir tanto un estudio de perfusión miocárdica en reposo como de FDG para diferenciar los diferentes patrones de la enfermedad. (8) Utilizamos a la FDG para obtener imágenes de inflamación en la sarcoidosis porque la captación de FDG se encuentra aumentada en las regiones del miocardio con alta densidad de macrófagos. Este incremento en la captación de FDG se debe a que los macrófagos presentan elevados niveles de proteínas GLUT y de hexoquinasa. (5,17,18) Al combinar el estudio de perfusión miocárdica con el de FDG, la PET permite evaluar todo el espectro de la SC (desde el miocardio normal, pasando por la inflamación activa, hasta la fibrosis sin inflamación). (5,8) Es importante remarcar que la evaluación combinada de perfusión e inflamación posee valor pronóstico. (8,9,12,14,19) Estudios recientes mostraron que el valor pronóstico de la captación anormal de FDG parece ser mayor cuando se asocia a defectos de perfusión miocárdica. (8,12,14) Debe remarcar la importancia clínica de identificar defectos de perfusión y una captación anormal de FDG por el miocardio, porque estos pacientes se encuentran con un riesgo muy elevado de muerte y de arritmias ventriculares en comparación con pacientes que presentan un estudio PET normal (19,20). Específicamente, los pacientes que presentan patrón PET *mismatch* y captación de FDG en el ventrículo derecho, tienen el peor pronóstico (20). Esto implica que, en parte, la precisión diagnóstica del estudio con FDG dependerá de la adecuada supresión fisiológica de la utilización de glucosa por el miocardio normal, la cual se obtiene con una dieta apropiada baja en carbohidratos y alta en grasas. (20-23) En nuestro estudio, los pacientes realizaron una dieta de supresión previa al examen PET, obteniendo imágenes de excelente calidad en todos los participantes. Por lo cual, los hallazgos de nuestro estudio no pueden ser atribuidos a factores técnicos por preparación inadecuada del paciente. Siguiendo las recomendaciones de las guías, todos los pacientes fueron analizados según los patrones combinados de la perfusión miocárdica con <sup>13</sup>N Amonio con los de FDG y se decidió la terapéutica considerando el contexto clínico de los pacientes junto a otros estudios complementarios. (8,14)

## Limitaciones del estudio

Nuestro estudio tiene varias limitaciones: 1) Como describimos previamente, la RMC y el estudio PET con FDG evalúan procesos patológicos diferentes: fibrosis, vía realce tardío en el primero e inflamación a través de la captación FDG por los macrófagos en el segundo. (24) Es importante enfatizar que ninguna de las dos técnicas es específica para diagnosticar fibrosis o inflamación causada por SC. (20,22,24-28) La miocarditis, la necrosis y la hibernación miocárdicas, entre otras patologías, pueden presentar patrones similares a los descriptos en la sospecha de SC por ambas modalidades. (14,20) Por lo cual, la información obtenida tanto por la

RMC como por la PET debe ser siempre interpretada dentro del cuadro clínico del paciente y en el contexto de otros estudios complementarios. 2) El *n* de nuestra población es bajo por lo cual no podemos realizar comparaciones estadísticas entre los 2 grupos de pacientes analizados (i.e.: con SS y sin antecedente de SS). 3) Si bien nuestra población de pacientes es pequeña, al ser la SC una patología poco prevalente, nuestros hallazgos proveen relevante información diagnóstica de acuerdo con publicaciones previas.

## CONCLUSIONES

En nuestra población de pacientes con sospecha de SC e inflamación, realizamos un estudio PET luego de la RMC para calcular probabilidades de padecer SC. Luego de combinar los patrones de realce tardío por RMC y los patrones de perfusión/FDG por PET, ninguno de los pacientes recibió tratamiento inmunosupresor. En ausencia de un patrón oro, se sugiere que el diagnóstico de SC se base en probabilidades de acuerdo a patrones de imágenes y cuadro clínico específicos para eventualmente guiar la terapéutica.

## Declaración de conflicto de interés

Los autores declaran que no tienen conflicto de intereses.

(Véanse formularios de conflicto de intereses de los autores en la web/Material suplementario).

## BIBLIOGRAFÍA

- Patel MR, Cawley PJ, Heitner JF, Klem I, Parker MA, Jaroudi WA, et al. Circulation. 2009;120:1969-77. <https://doi.org/10.1161/CIRCULATIONAHA.109.85135>
- Cooper LT, Baughman KL, Feldman AM, Frustaci A, Jessup M, Kuhl U, et al. The role of endomyocardial biopsy in the management of cardiovascular disease: a scientific statement from the American Heart Association, the American College of Cardiology, and the European Society of Cardiology Endorsed by the Heart Failure Society of America and the Heart Failure Association of the European Society of Cardiology. *Eur Heart J* 2007;30:76-93. <https://doi.org/10.1093/eurheartj/ehm456>.
- . The Japan Society of Sarcoidosis and Other Granulomatous Disorders, the Diffuse Pulmonary Study Group of the Health and Labor Sciences Research Grant-supported Rare/Intractable Disease Project et al. Committee for revision of the diagnostic standard for sarcoidosis. Diagnostic standard and guideline for sarcoidosis - 2006. *JJSOG* 2007; 27: 89-102
- Birnie DH, Sauer WH, Bogun F, Cooper JM, Culver DA, Duvernoy CS, et al. HRS expert consensus statement on the diagnosis and management of arrhythmias associated with cardiac sarcoidosis. *Heart Rhythm* 2014;11:1305-23. <https://doi.org/10.1016/j.hrthm.2014.03.043>
- Campisi R, Merani MF, Marina MI. BMIPP SPECT in cardiac sarcoidosis: A marker of risk? *J Nucl Cardiol* 2021;28:930-5. <https://doi.org/10.1007/s12350-021-02626-6>
- Yamagishi H, Shirai N, Takagi M, Yoshiyama M, Akioka K, Takeuchi K, et al. Identification of cardiac sarcoidosis with (13)N-NH(3)/(18)F-FDG PET. *J Nucl Med* 2003;44:1030-6.
- Youssef G, Leung E, Mylonas I, Nery P, Williams K, Wisenberg G, et al. The use of 18F-FDG PET in the diagnosis of cardiac sarcoidosis: a systematic review and metaanalysis including the Ontario experience. *J Nucl Med* 2012;53:241-8. <https://doi.org/10.2967/jnumed.111.090662>.
- Chareonthaitawee P, Beanlands RS, Chen W, Dorbala S, Miller EJ, Murthy VL, et al. Joint SNMMI-ASNC expert consensus document on the role of 18F-FDG PET/CT in cardiac sarcoid detection and therapy monitoring. *J Nucl Cardiol* 2017;24:1741-58. <https://doi.org/10.1007/s12350-017-0978-9>
- Blankstein R, Osborne M, Naya M, Waller A, Kim CK, Murthy VL, et al. Cardiac positron emission tomography enhances prognostic assessments of patients with suspected cardiac sarcoidosis. *J Am Coll Cardiol* 2014;63:329-36. <https://doi.org/10.1016/j.jacc.2013.09.022>.
- Shah N, Dorbala S, Dilsizian V. Positron emission tomography assessment of cardiovascular inflammation (ASNC PET Practice Points) 2016.
- Nagai T, Kohsaka S, Okuda S, Anzai T, Asano K, Fukuda K. Incidence and prognostic significance of myocardial late gadolinium enhancement in patients with sarcoidosis without cardiac manifestation. *Chest* 2014;146:1064-72. <https://doi.org/10.1378/chest.14-0139>
- Bravo PE, Raghu G, Rosenthal DG, Elman S, Petek BJ, Soine LA, et al. Risk assessment of patients with clinical manifestations of cardiac sarcoidosis with positron emission tomography and magnetic resonance imaging. *Int J Cardio* 2017;241:457-62. <https://doi.org/10.1016/j.ijcard.2017.03.033>
- Ahluwalia M, Pan S, Ghesani M, Phillips LM. A new era of imaging for diagnosis and management of cardiac sarcoidosis: Hybrid cardiac magnetic resonance imaging and positron emission tomography. *J Nucl Cardiol*. 2019;26:1996-2004. <https://doi.org/10.1007/s12350-019-01770-4>
- Vita T, Okada DR, Veillet-Chowdhury M, Bravo PE, Mullins E, Hulten E., Complementary Value of Cardiac Magnetic Resonance Imaging and Positron Emission Tomography/Computed Tomography in the Assessment of Cardiac Sarcoidosis. *Circ Cardiovasc Imaging*. 2018;11:e007030. <https://doi.org/10.1161/CIRCIMAGING.117.007030>.
- Ahmadian A, Brogan A, Berman J, Sverdlow AL, Mercier G, Mazzini M, et. Quantitative interpretation of FDG PET/CT with myocardial perfusion imaging increases diagnostic information in the evaluation of cardiac sarcoidosis. *J Nucl Cardiol* 2014;21:925-39. <https://doi.org/10.1007/s12350-014-9901-9>.
- Hulten E, Agarwal V, Cahill M, Cole G, Vita T, Parrish S, et al. Presence of Late Gadolinium Enhancement by Cardiac Magnetic Resonance Among Patients With Suspected Cardiac Sarcoidosis Is Associated With Adverse Cardiovascular Prognosis: A Systematic Review and Meta-Analysis. *Circ Cardiovasc Imaging* 2016;9:e005001. <https://doi.org/10.1161/CIRCIMAGING.116.005001>
- Treglia G, Taralli S, Mattoli MV, Giordano A. Utility of whole-body Fluorine-18-fluorodeoxyglucose positron emission tomography in patients with sarcoidosis. In: *Medical Imaging: Procedures, Techniques and Applications*, 2012. p.39-50
- Isiguzo M, Brunken R, Tchou P, Xu M, Culver DA. Metabolism-perfusion imaging to predict disease activity in cardiac sarcoidosis. *Sarcoidosis Vasc Diffuse Lung Dis* 2011;28:50-5.
- Slart RH, Glaudemans AW, Lancellotti P, Hyafil F, Blankstein R, Schwartz RG, et al; Document Reading Group. A joint procedural position statement on imaging in cardiac sarcoidosis: from the Cardiovascular and Inflammation & Infection Committees of the European Association of Nuclear Medicine, the European Association of Cardiovascular Imaging, and the American Society of Nuclear Cardiology. *J Nucl Cardiol* 2018;25:298-319. <https://doi.org/10.1007/s12350-017-1043-4>.
- Bravo P and Taqueti V. Cardiac MRI vs. PET for the evaluation of cardiac sarcoidosis: Consider MRI first. Expert analysis. Disponible en: <https://www.acc.org/latest-in-cardiology/articles/2017/04/10/08/43/cardiac-mri-vs-pet>
- Tilkemeier PL, Bourque J, Doukky R, Sanghani R, Weinberg RL. ASNC imaging guidelines for nuclear cardiology procedures : Standardized reporting of nuclear cardiology procedures. *J Nucl Cardiol* 2017;24:2064-128. <https://doi.org/10.1007/s12350-017-1057-y>.

22. Bokhari S, Lin JC, Julien HM. FDG is a superior tool in the diagnosis and management of cardiac sarcoidosis. Expert analysis. Disponible en: <https://www.acc.org/latest-in-cardiology/articles/2017/04/10/08/43/fdg-pet-is-a-superior-tool>
23. Bois JP, Muser D, Chareonthaitawee P. PET/CT Evaluation of Cardiac Sarcoidosis. *PET Clin* 2019;14:223-32. <https://doi.org/10.1016/j.cpet.2018.12.004>
24. Aitken M, Chan MV, Urzua Fresno C, Farrell A, Islam N, McInnes MDF, et al. Diagnostic Accuracy of Cardiac MRI versus FDG PET for Cardiac Sarcoidosis: A Systematic Review and Meta-Analysis. *Radiology* 2022;304(3):55679.
25. Youssef G, Beanlands RS, Birnie DH, Nery PB. Cardiac sarcoidosis: applications of imaging in diagnosis and directing treatment. *Heart* 2011; 97:2078.
26. Ahmadian A, Brogran A, Berman J, Sverdlov AL, Mercier G, Mazzini M, et al. Quantitative interpretation of FDG PET/CT with myocardial perfusion imaging increases diagnostic information in the evaluation of cardiac sarcoidosis. *J Nucl Cardiol*. 2014; 21:92539.
27. Blankstein R, Waller AH. Evaluation of known or suspected cardiac sarcoidosis. *Circ Cardiovasc Imaging*. 2016;9: e000867.
28. Coleman GC, Shaw PW, Balfour PC, Gonzalez JA, Kramer CM, Patel AR, Salerno M. Prognostic value of myocardial scarring on CMR in patients with cardiac sarcoidosis. *JACC Cardiovasc Imaging*. 2017;10:411420. doi: 10.1016/j.jcmg.2016.05.009.