



Revista argentina de cardiología

ISSN: 0034-7000

ISSN: 1850-3748

Sociedad Argentina de Cardiología

Ventura, Ángeles S.; Denes, Julieta; Carrero, María C.; Stefano, Luciano De; Stutzbach, Pablo  
Pericarditis efuso-constrictiva y síndrome de descompresión pericárdica: abordaje multiimágenes  
Revista argentina de cardiología, vol. 90, núm. 6, 2022, Noviembre-Diciembre, pp. 486-488  
Sociedad Argentina de Cardiología

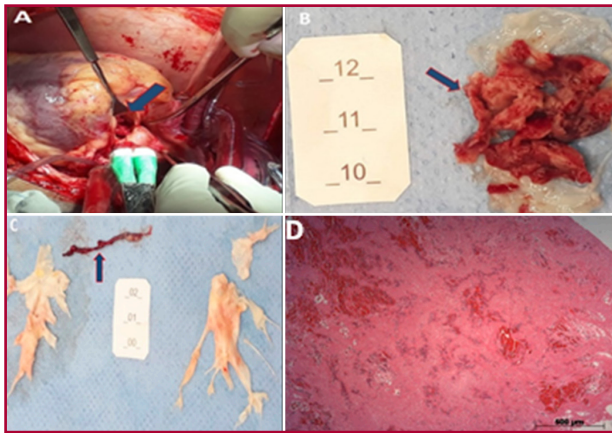
DOI: <https://doi.org/10.7775/rac.es.v90.i6.20577>

Disponible en: <https://www.redalyc.org/articulo.oa?id=305375990018>

- ▶ [Cómo citar el artículo](#)
- ▶ [Número completo](#)
- ▶ [Más información del artículo](#)
- ▶ [Página de la revista en redalyc.org](#)

LUZEM [redalyc.org](https://www.redalyc.org)

Sistema de Información Científica Redalyc  
Red de Revistas Científicas de América Latina y el Caribe, España y Portugal  
Proyecto académico sin fines de lucro, desarrollado bajo la iniciativa de acceso  
abierto



**Fig. 2.** Imagen macroscópica. (A) Intraoperatorio de reemplazo valvular aórtico (flecha). (B) Gran cantidad de material amorfo rojo oscuro, irregular, adherido a las válvulas semilunares. (C) Trombo posterior a la tromboendarterectomía de la arteria pulmonar. (D) Examen histológico del material amorfo rojo oscuro adherido a la válvula: trombo de fibrina con áreas de hemorragia. Coloración por hematoxilina-eosina.

a la buena evolución, con mejora de la disnea sin necesidad de oxígeno suplementario, se optó por mantener la anticoagulación oral y dar el alta hospitalaria. En el seguimiento de 6 meses, el paciente mantenía estabilidad clínica, con disnea a los esfuerzos no habituales, y sin nuevos eventos embólicos.

La ecocardiografía ejerce un papel fundamental para el diagnóstico y pronóstico de valvulopatías. (4) El ETT 2D es el examen inicial para evaluación funcional y morfológica inicial de las cardiopatías valvulares. Sin embargo, en pacientes con ventana acústica inadecuada, como el presente caso, este método tiene grandes limitaciones, por lo que un excelente complemento es el ETE, que distingue con buena precisión detalles anatómicos y funcionales de las válvulas, con sensibilidad y especificidad >90% para la detección de masas como vegetaciones. (4,5) El ETE 3D en tiempo real tiene valor adicional y complementario en relación al ETE 2D en la práctica clínica, con la característica principal de proporcionar alta resolución espacial, observación multi-angular, además de buena reproductibilidad, por lo que cada vez es más utilizado. (5) Por lo tanto, se trata de un método complementario importante para el diagnóstico diferencial de masas intracardíacas. El SAF ocurre comúnmente en individuos jóvenes y adultos de mediana edad; predomina en el sexo femenino, y pueden ocurrir fenómenos tromboembólicos en el 20% de los casos, la TVP uno de los más frecuentes. Pero se puede, también, relacionar a accidente cerebrovascular isquémico, infarto de miocardio y valvulopatías que requieren eventualmente reemplazo valvular. (5,6)

En el caso descrito no hubo sospecha de lesión de la VAo por el ETT 2D, que fue únicamente diagnosticada por el ETE 3D intraoperatorio. Por ello, además de la tromboendarterectomía de la AP, fue realizado el reemplazo de la VAo, debido a la presencia de las vege-

taciones (endocarditis no infecciosa), historia previa de SAF y de eventos tromboembólicos. La ecocardiografía 3D fue en este caso una herramienta fundamental.

#### **Declaración de conflicto de intereses**

Los autores declaran que no tienen conflicto de intereses.

(Véanse formularios de conflicto de intereses de los autores en la web/Material suplementario).

#### **Consideraciones éticas**

No aplican.

**Williams R. Lata Guacho<sup>1</sup>,**  
**Cristhian V. Espinoza Romero<sup>1</sup>,**  
**Aristóteles C. de Alencar Neto<sup>1</sup>,**  
**Orival de Freitas Filho<sup>1</sup>,**  
**Fabio B. Jatene<sup>1</sup>, Luiz A. Benvenuti<sup>1</sup>,**  
**Marcelo L. Campos Vieira<sup>1</sup>.**

<sup>1</sup>Departamento de Cardioneumología del Instituto do Coração do Hospital das Clínicas, Facultad de Medicina, Universidad de São Paulo (InCor - HCFMUSP)

E-mail: criviceromero1510@gmail.com.  
 dr.williamsrata@gmail.com

#### **BIBLIOGRAFÍA**

1. Saric M, Armour AC, Arnaout MS, Chaudhry FA, Grimm RA, Kronzon I, et al. Guidelines for the Use of Echocardiography in the Evaluation of a Cardiac Source of Embolism. *J Am Soc Echocardiogr* 2016;29:1-42. <https://doi.org/10.1016/j.echo.2015.09.011>
2. Roldan CA, Sibbitt WL Jr, Qualls CR, Jung RE, Greene ER, Gasparovic CM, et al. Libman-Sacks endocarditis and embolic cerebrovascular disease. *JACC Cardiovasc Imaging* 2013;6:973-83. <https://doi.org/10.1016/j.jcmg.2013.04.012>
3. Zuily S, Regnault V, Selton-Suty C, Eschwège V, Bruntz JF, Bode-Dotto E, et al. Increased risk for heart valve disease associated with antiphospholipid antibodies in patients with systemic lupus erythematosus: meta-analysis of echocardiographic studies. *Circulation* 2011;124:215-24. <https://doi.org/10.1161/CIRCULATIONAHA.111.028522>
4. Roldan CA, Qualls CR, Sopko KS, Sibbitt WL Jr. Transthoracic versus transesophageal echocardiography for detection of Libman-Sacks endocarditis: a randomized controlled study. *J Rheumatol* 2008;35:224-9.
5. Roldan CA, Tolstrup K, Macias L, Qualls CR, Maynard D, Charlton G, Sibbitt WL Jr. Libman-Sacks Endocarditis: Detection, Characterization, and Clinical Correlates by Three-Dimensional Transesophageal Echocardiography. *J Am Soc Echocardiogr* 2015;28:770-9. <https://doi.org/10.1016/j.echo.2015.02.011>
6. Moysakakis I, Tektonidou MG, Vasiliou VA, Samarkos M, Votteas V, Moutsopoulos HM. Libman-Sacks endocarditis in systemic lupus erythematosus: prevalence, associations, and evolution. *Am J Med* 2007;120:636-42. <https://doi.org/10.1016/j.amjmed.2007.01.024>

REV ARGENT CARDIOL 2022;90:484-486.  
<http://dx.doi.org/10.7775/rac.es.v90.i6.20574>

#### **Pericarditis efuso-constrictiva y síndrome de descompresión pericárdica: abordaje multiimágenes**

La pericarditis efuso-constrictiva (PEC) es una afección en que, en presencia de derrame pericárdico sig-

nificativo, ocurre constricción cardíaca. Por su parte, el síndrome de descompresión pericárdica se define como la descompensación hemodinámica posterior al drenaje pericárdico. Ambas entidades se presentan en la población con poca frecuencia, y acarrear alta morbilidad, por lo cual es de interés su conocimiento, sospecha y tratamiento.

El objetivo de este trabajo es presentar un caso clínico de un paciente masculino de 36 años, sedentario y extabaquista, quien consultó al departamento de emergencias por disnea en clase funcional II-III asociada a edemas de miembros inferiores de un mes de evolución. Al examen físico presentaba signos de insuficiencia cardíaca: taquicardia (120 lpm), TA 140/80 mmHg, ruidos cardíacos hipofonéticos, ingurgitación yugular 3/3, edemas miembros inferiores, hipoventilación en base izquierda, saturación arterial de O<sub>2</sub> 98% al aire ambiente, y abdomen distendido.

En el laboratorio no se evidenciaron alteraciones de relevancia (Hematocrito 45%, Creatinina 1,2 mg/dL; urea 25 mg/dL; plaquetas 240mil/mm<sup>3</sup>, leucocitos 9100/mm<sup>3</sup>). El electrocardiograma mostró taquicardia sinusal, con complejos QRS de bajo voltaje y en la radiografía de tórax se evidenció aumento del índice cardiotorácico, con imagen en botellón (Figura 1, A).

Se realizó un ecocardiograma Doppler junto a la cama el paciente, que evidenció derrame pericárdico grave circunferencial, con máxima separación entre hojas de 7,5 mm, función ventricular izquierda conservada, colapso de cavidades derechas y vena cava inferior dilatada (Figura 1, B). Ante dichos hallazgos se decidió realización de drenaje pericárdico de emergencia, y se extrajeron 2,2 litros de líquido citrino.

El cultivo del líquido pericárdico fue positivo para *E. Coli* por lo que se inició tratamiento antibiótico dirigido; posteriormente se interpretó el hallazgo como contaminante. Por otra parte, para la evaluación de la etiología del derrame, se tomaron muestras sanguíneas para marcadores tumorales, perfil de anticuerpos, serologías (HIV, Hepatitis, CMV, VRDL, Chagas) y factores inflamatorios, que resultaron negativos.

Luego de la pericardiocentesis el paciente evolucionó con oligoanuria, somnolencia, hipotensión y frialdad distal, por lo que se realizó nuevo ecocardiograma, donde se constató disfunción biventricular con dilatación grave de cavidades derechas. Se inició soporte inotrópico endovenoso con adecuada respuesta.

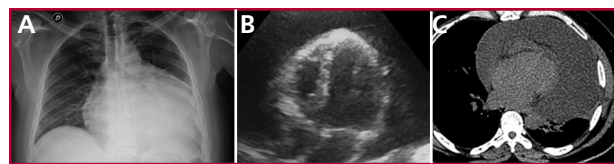
Una vez estabilizado, se solicitó una tomografía de tórax que excluyó calcificación pericárdica y mostró derrame pericárdico leve a moderado, asociado a atelectasia pasiva del parénquima pulmonar izquierdo (Figura 1, C). Se completó evaluación mediante resonancia magnética nuclear cardíaca, donde se observaron volúmenes, espesores parietales y fracción de eyección del ventrículo izquierdo conservadas, deterioro de la fracción de eyección del ventrículo derecho con dilatación del mismo, dilatación biauricular, derrame pericárdico moderado y aplanamiento sistólico del septum interventricular (acentuado luego de inspiración

forzada). Se observó realce tardío de gadolinio a nivel del pericardio (Figura 2, A, B y C). Dichos hallazgos fueron compatibles con la presencia de una pericarditis efuso-constrictiva.

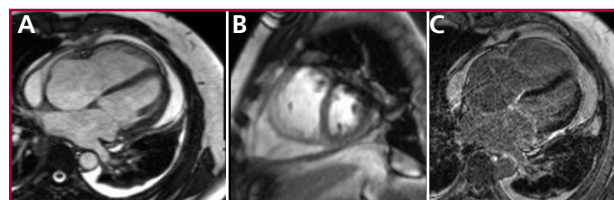
Ante el diagnóstico de constricción pericárdica se realizó cateterismo derecho donde se objetivó igualación de las presiones telediastólicas en las cavidades derechas e izquierdas, con curva de presión diastólica del ventrículo izquierdo con típica morfología en raíz cuadrada. El paciente evolucionó con mejoría hemodinámica; se logró la suspensión de soporte inotrópico dentro de las 48-72hs, y el cuadro fue interpretado como síndrome de descompresión hemodinámica. Se decidió otorgar el egreso institucional y control ambulatorio.

El paciente intercurrió nuevamente con signos de sobrecarga hídrica y recidiva de derrame pericárdico grave, asociado a adherencias pericárdicas. Se interpretó el cuadro como pericarditis efuso-constrictiva de probable etiología idiopática. Se decidió realización de pericardiectomía total con toma de muestra para biopsia del tejido pericárdico, la cual mostró en la macroscopía tejido parduzco de superficies lisas blanquecinas brillantes, al corte consistencia firme-elástica, y en la microscopía pericardio fibroso con vasos congestivos, infiltrado inflamatorio crónico a predominio perivascular, sin atipias. El procedimiento quirúrgico fue bien tolerado, sin complicaciones.

En cuanto a la etiología de la PEC, la prevalencia no está del todo clara; el 30-40% son idiopáticas o virales. Existen otras etiologías como la pericarditis secundaria a terapia radiante o a neoplasias, por quimioterapia, tuberculosa, traumática, secundaria a enfermedad renal crónica en estadio final y posterior a cirugías, entre otras, (1,2)



**Fig. 1. A:** Radiografía de tórax: evidencia índice cardiotorácico aumentado (imagen en botellón). **B:** ecocardiograma Doppler: se evidencia derrame pericárdico grave con colapso de cavidades derechas. **C:** Tomografía de Tórax: se evidencia derrame pericárdico moderado.



**Fig. 2.** Resonancia magnética cardíaca: **A:** se evidencia derrame pericárdico leve a moderado. **B:** Desplazamiento septal hacia el ventrículo en inspiración forzada. **C:** Realce tardío a nivel del pericardio.

La PEC es una forma infrecuente de síndrome pericárdico, en que la constricción cardíaca ocurre en presencia de derrame pericárdico significativo y se produce a expensas principalmente del pericardio visceral. En consecuencia, la pericardiocentesis puede producir mejoría transitoria, con recidiva del derrame y el cuadro clínico, por lo que es necesaria la pericardiectomía. (3,4) En cuanto a la pericardiocentesis, el drenaje de grandes cantidades de líquido pericárdico en poco tiempo puede llevar a dilatación grave de las cavidades derechas por descompresión y descompensación hemodinámica. Por ello, se recomienda un drenaje progresivo y paulatino. (5,6)

El abordaje multiimágenes de estas patologías pericárdicas permite no solo determinar el compromiso hemodinámico de la enfermedad, sino también identificar la etiología, tomar conductas y mejorar el manejo terapéutico del paciente, siendo esto último de gran importancia por la tórpida evolución de la enfermedad.

#### Declaración de conflicto de intereses

Los autores declaran que no tienen conflicto de intereses.

(Véanse formularios de conflicto de intereses de los autores en la web/Material suplementario).

#### Consideraciones éticas

No aplican.

Ángeles S. Ventura<sup>1</sup>, Julieta Denes<sup>1</sup>,  
María C. Carrero<sup>1</sup>, MTSAC, , Luciano De Stefano<sup>1</sup>, ,  
Pablo Stutzbach<sup>1</sup>, MTSAC, 

<sup>1</sup>Instituto Cardiovascular de San Isidro.  
E-mail: venturaangeles29@gmail.com

#### BIBLIOGRAFÍA

1. Área de Normas y Consensos. Consenso de enfermedades del pericardio. Sociedad Argentina de Cardiología. *Rev Argent Cardiol* 2017;85(7).
2. Hancock EW. A clearer view of effusive-constrictive pericarditis. *N Engl J Med* 2004;350:435-7. <https://doi.org/10.1056/NEJMp038199>
3. Sagristá-Sauleda J, Almenar L, Ferrer JA, Bardají A, Bosch X, Guindo J, et al. Guías de práctica clínica de la Sociedad Española de Cardiología en patología pericárdica. *Rev Esp Cardiol* 2000;53:394-412. [https://doi.org/10.1016/S0300-8932\(00\)75105-0](https://doi.org/10.1016/S0300-8932(00)75105-0)
4. Yacoub M, Quintanilla Rodríguez BS; Mahajan K. Constrictive-Effusive Pericarditis. 2022 Jan. NCBI. NIH. <https://www.ncbi.nlm.nih.gov/books/NBK519579/>
5. Sagristá-Sauleda J, Angel J, Sánchez A, Permanyer-Miralda G, Soler-Soler J. Effusive-Constrictive Pericarditis. *N Engl J Med* 2004;350:469-75. <https://doi.org/10.1056/NEJMoa035630>
6. Sagristá-Sauleda J. Diagnóstico y guía terapéutica del paciente con taponamiento cardíaco o constricción pericárdica. *Rev Esp Cardiol* 2003;56:195-205. [https://doi.org/10.1016/S0300-8932\(03\)76845-6](https://doi.org/10.1016/S0300-8932(03)76845-6)

REV ARGENT CARDIOL 2022;90:486-488.

<http://dx.doi.org/10.7775/rac.es.v90.i6.20577>

#### Evaluación con ecocardiografía 2D y 3D de una arteria coronaria con trayecto retroaórtico

La anomalía de origen y trayecto de las arterias coronarias más frecuente es la emergencia de la arteria

circunfleja (Cx) desde el seno de Valsalva derecho o no coronariano, con un trayecto retroaórtico (con una prevalencia de 0,39%). La mayoría de las veces se trata de una anomalía aislada y es muy rara su asociación con otras anomalías congénitas. (1)

El trayecto retroaórtico de una arteria coronaria (TRAC) en el ecocardiograma se muestra como una imagen anecoica con doble pared ecogénica, que transcurre entre la aorta y las aurículas. Se debe visualizar en más de un plano para descartar un artificio. (2)

El TRAC suele ser un hallazgo incidental en el ecocardiograma, y la arteria Cx la más involucrada; con menor frecuencia puede tratarse de la arteria coronaria derecha o de la arteria coronaria izquierda por lo que es importante hacer un análisis detallado del origen y trayecto de todos los vasos.

El origen anómalo y trayecto retroaórtico de la arteria Cx se considera una anomalía benigna. Esto ha sido cuestionado por el reporte de algunos casos de infarto de miocardio o de paro cardíaco en individuos de mediana edad sin factores de riesgo coronarios y sin placas ateromatosas. (3)

Respecto de las técnicas de imágenes, el ecocardiograma 2D (ETT 2D) es clave como herramienta diagnóstica inicial especialmente en jóvenes con buena ventana acústica. Recientemente, se ha publicado la utilidad del ecocardiograma transtorácico 3D (ETT 3D) para evaluar el origen y trayecto de las arterias coronarias. El ETT 3D es un procedimiento no invasivo, rápido y el cual no proporciona irradiación a los sujetos estudiados. La angiotomografía coronaria se considera el método de elección para confirmar el diagnóstico, evaluar características anatómicas de alto riesgo y la presencia de placas asociadas. (4,5)

Acerca de las pruebas de provocación de isquemia, se indica eco estrés con ejercicio a alta carga, especialmente en individuos asintomáticos que practican actividad física de alta exigencia, o en las anomalías coronarias con características anatómicas de alto riesgo (origen en hendidura, ángulo del origen menor a 45°, trayecto intramural o enfermedad aterosclerótica asociada). Las pruebas de provocación de isquemia tienen menor sensibilidad que en la enfermedad coronaria obstructiva, por lo que un estudio negativo no descarta la posibilidad de evento isquémico si el individuo presenta características anatómicas de alto riesgo. (6)

En el caso que presentamos, evaluamos una paciente femenina de 69 años, con hipertensión arterial grado I controlada que realiza actividad física de tipo aeróbico de leve a moderada intensidad tres veces a la semana con adecuada tolerancia.

El examen físico y el electrocardiograma fueron normales.

En el ETT 2D desde vistas apicales observamos una imagen con las características de TRAC. En el eje corto paraesternal izquierdo color se visualizó un flujo sistodiastólico de baja velocidad, cercano a la comisura entre el seno derecho y no coronariano (Figura 1A, no se pudo obtener señal espectral).