



Revista argentina de cardiología

ISSN: 0034-7000

ISSN: 1850-3748

Sociedad Argentina de Cardiología

Sánchez, María E.; Darú, Víctor D.; Lowenstein, Diego M.;
Veloso, Sergio; Arbucci, Rosina; García Zamora, Sebastián
Evaluación con ecocardiografía 2D y 3D de una arteria coronaria con trayecto retroaórtico
Revista argentina de cardiología, vol. 90, núm. 6, 2022, Noviembre-Diciembre, pp. 488-489
Sociedad Argentina de Cardiología

DOI: <https://doi.org/10.7775/rac.es.v90.i6.20576>

Disponible en: <https://www.redalyc.org/articulo.oa?id=305375990019>

- ▶ [Cómo citar el artículo](#)
- ▶ [Número completo](#)
- ▶ [Más información del artículo](#)
- ▶ [Página de la revista en redalyc.org](#)

LUZEM [redalyc.org](https://www.redalyc.org)

Sistema de Información Científica Redalyc
Red de Revistas Científicas de América Latina y el Caribe, España y Portugal
Proyecto académico sin fines de lucro, desarrollado bajo la iniciativa de acceso
abierto

La PEC es una forma infrecuente de síndrome pericárdico, en que la constricción cardíaca ocurre en presencia de derrame pericárdico significativo y se produce a expensas principalmente del pericardio visceral. En consecuencia, la pericardiocentesis puede producir mejoría transitoria, con recidiva del derrame y el cuadro clínico, por lo que es necesaria la pericardiectomía. (3,4) En cuanto a la pericardiocentesis, el drenaje de grandes cantidades de líquido pericárdico en poco tiempo puede llevar a dilatación grave de las cavidades derechas por descompresión y descompensación hemodinámica. Por ello, se recomienda un drenaje progresivo y paulatino. (5,6)

El abordaje multiimágenes de estas patologías pericárdicas permite no solo determinar el compromiso hemodinámico de la enfermedad, sino también identificar la etiología, tomar conductas y mejorar el manejo terapéutico del paciente, siendo esto último de gran importancia por la tórpida evolución de la enfermedad.

Declaración de conflicto de intereses

Los autores declaran que no tienen conflicto de intereses.

(Véanse formularios de conflicto de intereses de los autores en la web/Material suplementario).

Consideraciones éticas

No aplican.

Ángeles S. Ventura¹, Julieta Denes¹,
María C. Carrero¹, MTSAC, , Luciano De Stefano¹, ,
Pablo Stutzbach¹, MTSAC, 

¹Instituto Cardiovascular de San Isidro.
E-mail: venturaangeles29@gmail.com

BIBLIOGRAFÍA

1. Área de Normas y Consensos. Consenso de enfermedades del pericardio. Sociedad Argentina de Cardiología. *Rev Argent Cardiol* 2017;85(7).
2. Hancock EW. A clearer view of effusive-constrictive pericarditis. *N Engl J Med* 2004;350:435-7. <https://doi.org/10.1056/NEJMp038199>
3. Sagristá-Sauleda J, Almenar L, Ferrer JA, Bardají A, Bosch X, Guindo J, et al. Guías de práctica clínica de la Sociedad Española de Cardiología en patología pericárdica. *Rev Esp Cardiol* 2000;53:394-412. [https://doi.org/10.1016/S0300-8932\(00\)75105-0](https://doi.org/10.1016/S0300-8932(00)75105-0)
4. Yacoub M, Quintanilla Rodríguez BS; Mahajan K. Constrictive-Effusive Pericarditis. 2022 Jan. NCBI. NIH. <https://www.ncbi.nlm.nih.gov/books/NBK519579/>
5. Sagristá-Sauleda J, Angel J, Sánchez A, Permanyer-Miralda G, Soler-Soler J. Effusive-Constrictive Pericarditis. *N Engl J Med* 2004;350:469-75. <https://doi.org/10.1056/NEJMoa035630>
6. Sagristá-Sauleda J. Diagnóstico y guía terapéutica del paciente con taponamiento cardíaco o constricción pericárdica. *Rev Esp Cardiol* 2003;56:195-205. [https://doi.org/10.1016/S0300-8932\(03\)76845-6](https://doi.org/10.1016/S0300-8932(03)76845-6)

REV ARGENT CARDIOL 2022;90:486-488.

<http://dx.doi.org/10.7775/rac.es.v90.i6.20577>

Evaluación con ecocardiografía 2D y 3D de una arteria coronaria con trayecto retroaórtico

La anomalía de origen y trayecto de las arterias coronarias más frecuente es la emergencia de la arteria

circunfleja (Cx) desde el seno de Valsalva derecho o no coronariano, con un trayecto retroaórtico (con una prevalencia de 0,39%). La mayoría de las veces se trata de una anomalía aislada y es muy rara su asociación con otras anomalías congénitas. (1)

El trayecto retroaórtico de una arteria coronaria (TRAC) en el ecocardiograma se muestra como una imagen anecoica con doble pared ecogénica, que transcurre entre la aorta y las aurículas. Se debe visualizar en más de un plano para descartar un artificio. (2)

El TRAC suele ser un hallazgo incidental en el ecocardiograma, y la arteria Cx la más involucrada; con menor frecuencia puede tratarse de la arteria coronaria derecha o de la arteria coronaria izquierda por lo que es importante hacer un análisis detallado del origen y trayecto de todos los vasos.

El origen anómalo y trayecto retroaórtico de la arteria Cx se considera una anomalía benigna. Esto ha sido cuestionado por el reporte de algunos casos de infarto de miocardio o de paro cardíaco en individuos de mediana edad sin factores de riesgo coronarios y sin placas ateromatosas. (3)

Respecto de las técnicas de imágenes, el ecocardiograma 2D (ETT 2D) es clave como herramienta diagnóstica inicial especialmente en jóvenes con buena ventana acústica. Recientemente, se ha publicado la utilidad del ecocardiograma transtorácico 3D (ETT 3D) para evaluar el origen y trayecto de las arterias coronarias. El ETT 3D es un procedimiento no invasivo, rápido y el cual no proporciona irradiación a los sujetos estudiados. La angiotomografía coronaria se considera el método de elección para confirmar el diagnóstico, evaluar características anatómicas de alto riesgo y la presencia de placas asociadas. (4,5)

Acerca de las pruebas de provocación de isquemia, se indica eco estrés con ejercicio a alta carga, especialmente en individuos asintomáticos que practican actividad física de alta exigencia, o en las anomalías coronarias con características anatómicas de alto riesgo (origen en hendidura, ángulo del origen menor a 45°, trayecto intramural o enfermedad aterosclerótica asociada). Las pruebas de provocación de isquemia tienen menor sensibilidad que en la enfermedad coronaria obstructiva, por lo que un estudio negativo no descarta la posibilidad de evento isquémico si el individuo presenta características anatómicas de alto riesgo. (6)

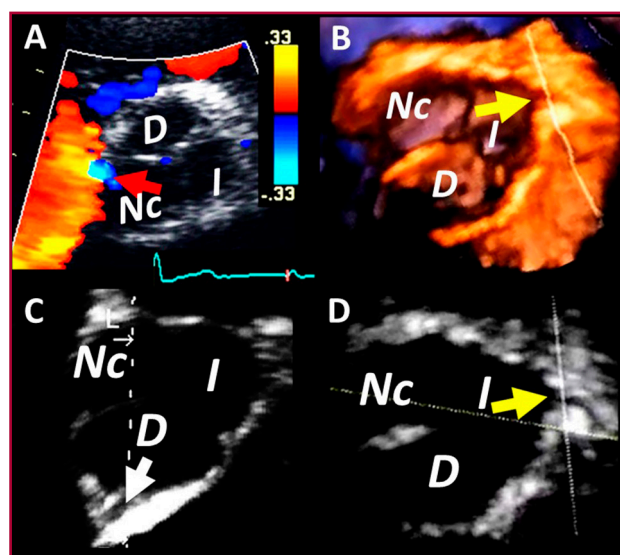
En el caso que presentamos, evaluamos una paciente femenina de 69 años, con hipertensión arterial grado I controlada que realiza actividad física de tipo aeróbico de leve a moderada intensidad tres veces a la semana con adecuada tolerancia.

El examen físico y el electrocardiograma fueron normales.

En el ETT 2D desde vistas apicales observamos una imagen con las características de TRAC. En el eje corto paraesternal izquierdo color se visualizó un flujo sistodiastólico de baja velocidad, cercano a la comisura entre el seno derecho y no coronariano (Figura 1A, no se pudo obtener señal espectral).

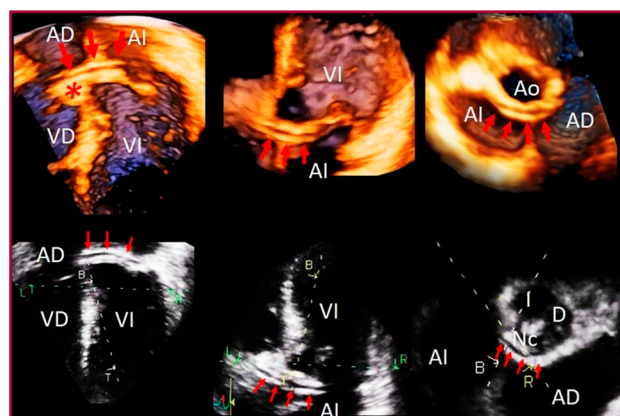
Se decidió completar el estudio con ecocardiograma transtorácico 3D (ETT 3D). Se midió el volumen de la raíz aórtica (Figura 1B) y en el análisis de reconstrucción multiplanar se pudo visualizar el origen normal de la arteria coronaria derecha (Figura 1C, flecha blanca) e izquierda (Figura 1B, D, flecha amarilla) desde sus respectivos senos de Valsalva. Con estos datos presumimos que la arteria con trayecto retro aórtico sería la arteria Cx.

Se adquirió un volumen completo desde la vista apical de 4 cámaras. En el análisis postproceso se pudo seguir el trayecto del vaso (Figura 2, panel superior) y se confirmó en varios planos que se trataba de una arteria coronaria y no de un artefacto (Figura 2, panel inferior).



AI: aurícula izquierda; VI: ventrículo izquierdo; AD: aurícula derecha; VD: ventrículo derecho; D: derecha; I: izquierda; Nc: no coronariana

Fig. 1. Vista de eje corto paraesternal izquierdo. Con ETT 2D color se observa flujo diastólico en hora 9. Resto de las vistas adquiridas con ETT 3D, en el que se visualiza origen de la arteria coronaria izquierda (flecha amarilla) y derecha (flecha blanca) desde sus respectivos senos.



AI: aurícula izquierda; VI: ventrículo izquierdo; AD: aurícula derecha; VD: ventrículo derecho; D: derecha; I: izquierda; Nc: no coronariana

Fig. 2. Panel superior, volumen completo obtenido con ETT 3D en el que se observa el trayecto retroaórtico del vaso, que rodea al seno de Valsalva no coronariano (asterisco), y pasa entre la aorta y ambas aurículas. Panel inferior, seguimiento del vaso desde vistas obtenidas a través de la reconstrucción multiplanar.

Se realizó eco estrés con ejercicio, que resultó suficiente, sin evidencias de isquemia (92% de la frecuencia máxima teórica).

En virtud de que se trata de una paciente que realiza ejercicio recreativo consideramos los estudios realizados suficientes para continuar con su actividad física habitual.

En nuestro caso el ETT 3D nos aportó datos adicionales al ETT 2D (se pudo consignar el origen de todas las arterias, confirmar el trayecto retroaórtico del vaso en planos no accesibles para el ETT 2D, evaluar la relación del vaso con estructuras adyacentes, etc).

Consideramos que el ETT 3D podría a futuro complementar al ETT 2D como herramienta inicial de diagnóstico, para luego evaluar anatomía y estratificación de riesgo con una angiotomografía coronaria.

María E. Sánchez¹, Víctor D. Darú¹, MTSAC, Diego M. Lowenstein¹, MTSAC, Sergio Veloso, Rosina Arbucci¹, MTSAC, Sebastián García Zamora²
 Servicio de Cardiodiagnóstico.
 Investigaciones Médicas. Buenos Aires. Argentina.
 E-mail: cardiosport2021@hotmail.com

Declaración de conflicto de intereses

Los autores declaran que no tienen conflicto de intereses. (Véanse formularios de conflicto de intereses de los autores en la web/Material suplementario).

Consideraciones éticas

No aplican.

BIBLIOGRAFÍA

- Mancinelli A, Golino M, Miglierina E, My I, Crippa M, De Ponti R. Three Echocardiographic Signs to Identify Anomalous Origin of the Circumflex Coronary Artery from the Right Sinus of Valsalva. CASE: Cardiovascular Imaging Case Reports October 2020;4:324-7. <https://doi.org/10.1016/j.case.2020.07.008>
- Gupta SK, Gupta A, Ramakrishnan S, Kothari SS. False positive retroaortic left circumflex coronary artery in a patient with atrial septal defect. Echocardiography. 2017;34:799-801. 1. <https://doi.org/10.1111/echo.13510>.
- Carrión Ríos E, Valencia Serrano F, Sánchez Espino A, Fajardo Molina R. REC Imagen en cardiología. Imagen multimodal y origen anómalo de arteria circunfleja. Cardio Clinics. 2021;56:311-2. <https://doi.org/10.1016/j.rccl.2021.02.004>
- Del Torto A, Baggiano A, Guglielmo M, Muscogiuri G, Ponton G. Anomalous origin of the left circumflex artery from the right coronary sinus with retroaortic course: A potential malign variant. J Cardiovasc Comput Tomogr 2020;14:e54-e55. <https://doi.org/10.1016/j.jcct.2019.01.021>
- Sánchez ME, Garcia-Zamora S, Ratto R, Makhoul S, Veloso S. Pre-competitive evaluation of the coronary arteries with 3D transthoracic echocardiography Acta Cardiol 2022;1-3. <https://doi.org/10.1080/00015385.2022.2131997>.
- Gentile F, Castiglione V, De Caterina R. Coronary Artery Anomalies. Circulation. 2021;144:983-96. <https://doi.org/10.1161/circulationaha.121.055347>.