



Revista argentina de cardiología

ISSN: 0034-7000

ISSN: 1850-3748

Sociedad Argentina de Cardiología

Garmendia, Cristian; Gonzalo, Nieves; Blanco, Pablo J.; García-García, Héctor M.  
Implicancias de la inteligencia artificial en los métodos de imagen endovascular  
Revista argentina de cardiología, vol. 92, núm. 1, 2024, Enero-Febrero, pp. 42-54  
Sociedad Argentina de Cardiología

DOI: <https://doi.org/10.7775/rac.es.v92.i1.20728>

Disponible en: <https://www.redalyc.org/articulo.oa?id=305378453009>

- ▶ [Cómo citar el artículo](#)
- ▶ [Número completo](#)
- ▶ [Más información del artículo](#)
- ▶ [Página de la revista en redalyc.org](#)

LAEM [redalyc.org](https://www.redalyc.org)

Sistema de Información Científica Redalyc

Red de Revistas Científicas de América Latina y el Caribe, España y Portugal

Proyecto académico sin fines de lucro, desarrollado bajo la iniciativa de acceso abierto

# Implicancias de la inteligencia artificial en los métodos de imagen endovascular

## *Implications of Artificial Intelligence in Intravascular Imaging Methods*

CRISTIAN M. GARMENDIA<sup>1</sup>, MTSAC<sup>2</sup>, NIEVES GONZALO<sup>2</sup>, PABLO J. BLANCO<sup>3,4</sup>, HÉCTOR M. GARCIA-GARCIA<sup>5</sup>

### RESUMEN

La angioplastia transluminal coronaria (ATC) es una de las principales estrategias de revascularización en pacientes con enfermedad coronaria aterosclerótica (ECA). Numerosos estudios respaldan la optimización de la ATC mediante métodos de imagen endovascular; sin embargo, estos métodos son subutilizados en la práctica clínica contemporánea y enfrentan desafíos en la interpretación de los datos obtenidos, por lo que la integración de la inteligencia artificial (IA) se vislumbra como una solución atractiva para promover y simplificar su uso.

La IA se define como un programa computarizado que imita la capacidad del cerebro humano para recopilar y procesar datos. El aprendizaje de máquinas (*machine learning*) es una subdisciplina de la IA que implica la creación de algoritmos capaces de analizar grandes conjuntos de datos sin suposiciones previas, mientras que el aprendizaje profundo (*deep learning*) se centra en la construcción y entrenamiento de redes neuronales artificiales profundas y complejas. Se ha demostrado que la incorporación de sistemas de IA a los métodos de imagen endovascular incrementa la precisión de la ATC, disminuye el tiempo del procedimiento y la variabilidad interobservador en la interpretación de los datos obtenidos, promueve así una mayor adopción y facilita su utilización. El propósito de la presente revisión es destacar cómo los sistemas actuales basados en IA pueden desempeñar un papel fundamental en la interpretación de los datos generados por los métodos de imagen endovascular, lo que conduce a una mejora en la optimización de la ATC en pacientes con ECA.

**Palabras clave:** Inteligencia artificial - Angioplastia coronaria - Imagen endovascular

### ABSTRACT

Percutaneous coronary intervention (PCI) is one of the primary revascularization strategies in patients with coronary artery disease (CAD). Several studies support the use of intravascular imaging methods to optimize PCI. However, these methods are underutilized in contemporary clinical practice and face challenges in data interpretation. Therefore, the incorporation of artificial intelligence (AI) is seen as an attractive solution to promote and simplify their use.

AI can be defined as a computer program that mimics the human brain in its ability to collect and process data. Machine learning is a sub-discipline of AI that involves the creation of algorithms capable of analyzing large datasets without making prior assumptions, while deep learning focuses on the construction and training of deep and complex artificial neural networks. The incorporation of AI systems to intravascular imaging methods improves the accuracy of PCI, reduces procedure duration, and minimizes interobserver variability in data interpretation. This promotes their wider adoption and facilitates their use. The aim of this review is to highlight how current AI-based systems can play a key role in the interpretation of data generated by intravascular imaging methods and optimize PCI in patients with CAD.

**Key words:** Artificial Intelligence - Percutaneous Coronary Intervention - Intravascular imaging

REV ARGENT CARDIOL 2024;92:42-54. <http://dx.doi.org/10.7775/rac.es.v92.i1.20728>

Recibido: 23/11/2023 - Aceptado: 19/01/2024

Dirección para correspondencia: Héctor M. García-García, 110 Irving St NW, Washington DC 20010, Estados Unidos +1 202-877-7000, [hect2701@gmail.com](mailto:hect2701@gmail.com); [hector.m.garciagarcia@medstar.net](mailto:hector.m.garciagarcia@medstar.net)



<https://creativecommons.org/licenses/by-nc-sa/4.0/>

©Revista Argentina de Cardiología

<sup>1</sup>Servicio de Hemodinamia y Cardiología Intervencionista, Hospital Italiano de Buenos Aires Argentina

<sup>2</sup>Servicio de Hemodinamia y Cardiología Intervencionista, Hospital Clínico San Carlos, Madrid, España

<sup>3</sup>National Laboratory for Scientific Computing, LNCC/MCTI, Petrópolis, RJ, Brazil

<sup>4</sup>National Institute of Science and Technology in Medicine Assisted by Scientific Computing, INCT-MACC, Petrópolis, RJ, Brazil

<sup>5</sup>Cardiología Intervencionista, MedStar Washington Hospital Center, Washington, Estados Unidos

## INTRODUCCIÓN

A pesar de los notables progresos logrados en las últimas décadas en las estrategias de prevención y abordaje terapéutico, la enfermedad coronaria aterosclerótica (ECA) continúa siendo la principal causa de morbilidad y mortalidad a nivel global. (1) Si bien la angioplastia transluminal coronaria (ATC) se reconoce como una estrategia terapéutica de revascularización endovascular fundamental en pacientes con ECA, su beneficio se ve restringido por la necesidad de una interpretación previa y precisa de los datos obtenidos mediante angiografía coronaria diagnóstica, la cual debido a sus características, presenta limitaciones significativas en la evaluación del compromiso vascular. En este contexto, y en consonancia con los progresos en las estrategias farmacológicas de tratamiento, se han desarrollado y refinado tecnologías basadas en métodos de imagen y fisiología endovascular con el propósito de evaluar el riesgo en pacientes con ECA y mejorar su tratamiento.

Hasta el momento, diversos estudios han respaldado la optimización del implante de *stent* a través de ATC utilizando métodos de imagen endovascular, como el ultrasonido endovascular (IVUS, por su sigla en inglés) o la tomografía de coherencia óptica (OCT, por su sigla en inglés). Estos métodos ofrecen notables ventajas al mejorar significativamente el proceso de implante del *stent* y reducir la incidencia de eventos clínicos adversos durante el seguimiento. (2-5) Sin embargo, en la actualidad el empleo de estos métodos de optimización es limitado, posiblemente debido a los costos que implican para los sistemas de salud, la necesidad de experiencia por parte de los operadores a fin de realizar una interpretación precisa de los datos obtenidos y a que pueden prolongar considerablemente el tiempo total del procedimiento a realizar. En este contexto, la incorporación de la inteligencia artificial (IA) como herramienta para promover y simplificar el uso de los métodos de imagen endovascular y la interpretación de la información adquirida se revela como una estrategia atractiva. El propósito de la presente revisión es destacar cómo los sistemas actuales basados en IA pueden desempeñar un papel fundamental en la interpretación de los datos generados por los métodos de imagen endovascular, lo que a su vez conduce a una mejora en la optimización de la ATC en pacientes con ECA.

## FUNDAMENTOS DE LA INTELIGENCIA ARTIFICIAL

La IA se puede definir como un programa computarizado que se asemeja al cerebro humano al tener la capacidad de recopilar y procesar datos. (6) Este concepto se acuñó por primera vez en 1956 durante el Proyecto de Investigación de Verano de Dartmouth (7) y suscitó un interés explosivo para su aplicación en las ciencias biomédicas en la década de 1970. (8)

El aprendizaje de máquinas o *machine learning* (ML) es una subdisciplina de la IA que involucra la creación de algoritmos capaces de analizar extensos

conjuntos de datos sin realizar suposiciones previas, y que aprenden a identificar reglas y patrones entre las variables con el fin de realizar predicciones y clasificaciones. (9) La versatilidad y el gran potencial de estos algoritmos se deben a su gran capacidad de incorporar un amplio conjunto de variables de diversas modalidades, que abarcan desde parámetros clínicos hasta datos de imágenes bidimensionales y tridimensionales, teniendo en cuenta las interacciones no lineales multidimensionales entre estas variables. En términos generales, los enfoques de ML se pueden clasificar en tres categorías principales: aprendizaje supervisado, aprendizaje no supervisado y aprendizaje semisupervisado. (10) En el aprendizaje supervisado, el sistema establece asociaciones al ser entrenado con ejemplos que ya tienen un resultado identificado por un especialista; este es el enfoque más común en ML, en el cual el algoritmo encapsula el conocimiento del especialista dentro del modelo. En este método, se proporcionan datos de entrenamiento y la máquina deriva un clasificador o regresor adecuado que permite categorizar y/o analizar correctamente las características en los datos clínicos y también en los oriundos de las imágenes. Por otro lado, en situaciones en las que los datos de entrenamiento no están disponibles o son insuficientes, se recurre al aprendizaje no supervisado para descubrir estructuras ocultas en los datos. (10) Por su parte, el aprendizaje semisupervisado se vale de un pequeño conjunto de datos de entrenamiento para luego ampliar el tamaño del conjunto al clasificar y/o analizar las características que no están etiquetadas. (10) (Tabla 1)

En cuanto al aprendizaje profundo, también conocido como *deep learning* (DL), es una subdisciplina del ML que se enfoca en la construcción y entrenamiento de redes neuronales artificiales profundas y complejas. Estas redes están diseñadas para imitar ciertos mecanismos del cerebro humano en la forma en que éste procesa y aprende de los datos. A diferencia de las redes neuronales convencionales, que pueden tener solo unas pocas capas ocultas, las redes neuronales profundas tienen múltiples capas ocultas, lo que les permite aprender características jerárquicas y abstractas de los datos de entrada, lo que las hace especialmente efectivas para tareas de procesamiento de imágenes. Por su parte, las redes neuronales convolucionales (*convolutional neural network* [CNN]) representan un tipo especializado de red neuronal artificial diseñada especialmente para el procesamiento y análisis de datos en los cuales existe la noción de espacialidad, y por lo tanto hay relación de cada información con las informaciones vecinas. Estos datos están dispuestos en una cuadrícula o matriz, como en el caso de imágenes y otros formatos similares. De entre varias aplicaciones, podemos mencionar, por ejemplo, el desarrollo de diversos estudios que han buscado caracterizar de manera automática las placas ateroscleróticas presentes en las arterias coronarias empleando una CNN, utilizando una variedad de enfoques. (11-13)

Tabla 1. Categorías de *Machine Learning*

Categoría	Descripción	Subtipo	Ejemplos
<b>Aprendizaje supervisado</b>	Los datos contienen etiquetas y resultados	<p><b>Clasificación:</b> Emplea un algoritmo para asignar un conjunto de datos a categorías específicas, llegando a conclusiones sobre cómo etiquetar adecuadamente esas categorías dentro del conjunto de datos</p> <p><b>Regresión:</b> Analiza la relación entre variables dependientes e independientes, especialmente para realizar proyecciones</p>	Regresión logística, redes Bayesianas, <i>Random Forest</i> , regresión de Ridge, regresión de Elastic Net, regresión de LASSO ( <i>Least Absolute Shrinkage and Selection Operator</i> ) y redes neuronales artificiales.
<b>Aprendizaje no supervisado</b>	Detecta relaciones cruciales y similitudes en conjuntos de datos no etiquetados	<p><b>Clustering (agrupamiento):</b> Organiza datos no etiquetados en función de similitudes y diferencias.</p> <p><b>Reducción de dimensiones:</b> Disminuye la cantidad de entradas de datos manteniendo la integridad de la información; se utiliza cuando el número de características o dimensiones en un conjunto de datos aumenta significativamente</p>	Incluye el agrupamiento jerárquico, el agrupamiento <i>K-means</i> y el análisis de componentes principales.
<b>Aprendizaje semisupervisado</b>	Una combinación de aprendizaje supervisado y no supervisado		Incluye una amalgama de resultados y clases, que varían entre etiquetados y no etiquetados, y se emplea en sistemas de reconocimiento de imágenes y voz.
<b>Aprendizaje por refuerzo</b>	Basado en la psicología conductual, utiliza una función de recompensa		Utiliza criterios de recompensa específicos y se emplea en imágenes médicas, análisis y detección de enfermedades.

De esta manera, un sistema de IA adecuadamente entrenado puede analizar datos heterogéneos en forma holística y realizar un diagnóstico a partir de interpretar información de una forma sin precedentes, lo que lo convierte en una herramienta muy atractiva para su integración en los métodos biomédicos basados en imágenes, con el propósito de mejorar la predicción de riesgos y potenciar la personalización de las decisiones clínicas.

#### APLICABILIDAD DE LA IA EN MÉTODOS DE IMAGEN ENDOVASCULAR

Cuando se realiza la visualización de la anatomía coronaria a través de una sección transversal mediante métodos de imagen endovascular, se aprecia una alta

sensibilidad para la identificación y caracterización morfológica de las placas ateroscleróticas mediante la extracción de parámetros específicos del tejido derivados de la señal de ultrasonido retrodispersado. (14,15) En este contexto, al considerar al IVUS como una estrategia para optimizar la revascularización mediante ATC, múltiples estudios clínicos han demostrado beneficio en términos de reducción de eventos clínicos adversos en el seguimiento, en comparación con la guía angiográfica estándar. (2-4)

Entre las limitaciones del IVUS se pueden mencionar su resolución axial limitada, lo que dificulta la identificación precisa de los fibroateromas de capa delgada (FACD), y su resolución lateral limitada, que puede dificultar la identificación adecuada de las disecciones vasculares coronarias y placas de ateroma,

así como el correcto posicionamiento de los *struts* de los *stent*. Teniendo en cuenta estas limitaciones, los algoritmos de IA basados en ML ofrecen oportunidades de optimización para el método de IVUS.

Por otra parte, debido a su alta resolución espacial, la OCT presenta una ventaja inherente en el análisis morfológico de las placas ateroscleróticas.(16) En comparación con el IVUS, la OCT ofrece una resolución superior, lo que permite visualizar con claridad las capas de fibras delgadas. No obstante, tiene limitaciones para detectar el tamaño de la placa, núcleos de lípidos grandes y capas elásticas externas debido a su reducida capacidad de penetración en los tejidos.(17) Es fundamental resaltar que el ojo humano tiene limitaciones que resultan en la omisión de una considerable cantidad de datos en las imágenes. Por tanto, existe una urgente necesidad de implementar nuevas tecnologías de optimización en los métodos de imagen endovascular con el fin de mejorar la eficiencia y precisión diagnóstica. Dentro de este marco, la IA se posiciona como una alternativa altamente prometedora.

En este escenario, existen métodos de DL basados en redes de tipo ‘CNN adversarias’ que podrían ser utilizadas para transferir conocimiento entre las modalidades IVUS y OCT. Por ejemplo, imágenes registradas conjuntamente con OCT y de IVUS podrían

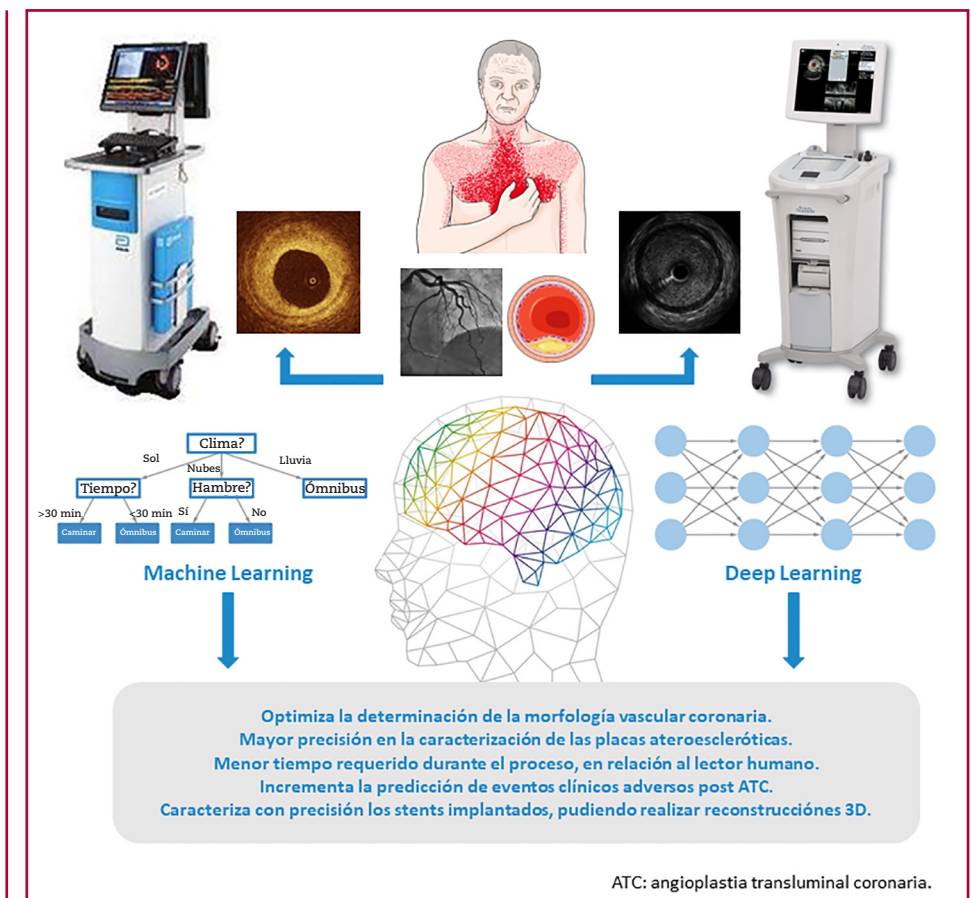
ser utilizadas para entrenar modelos de IA teniendo como objetivo aumentar la resolución de las imágenes del IVUS. De forma similar, imágenes de IVUS podrían ser utilizadas para entrenar modelos de IA con el objetivo de complementar la información de la placa aterosclerótica profunda en imágenes de OCT, respectivamente. (Figura 1)

### INTEGRACIÓN DE LA IA EN LA VALORACIÓN PREVIA AL PROCEDIMIENTO

En la etapa de valoración previa a la ATC, es crucial realizar una minuciosa caracterización de la anatomía vascular y de la placa aterosclerótica mediante el empleo de métodos de imagen endovascular. Esto es fundamental para seleccionar de manera adecuada la técnica endovascular a llevar a cabo y las dimensiones del *stent* que se implantará. En este contexto, antes de realizar la ATC, es esencial identificar las siguientes características: la morfología de la placa aterosclerótica, la longitud de la placa aterosclerótica, el diámetro vascular coronario y la predicción de la intervención. (Figura 2)

Diversos estudios han explorado la factibilidad de implementar sistemas de IA para mejorar la precisión, reproducibilidad y velocidad en el análisis de métodos

**Fig. 1.** Beneficios aportados por la inteligencia artificial en los métodos de imágenes endovascular



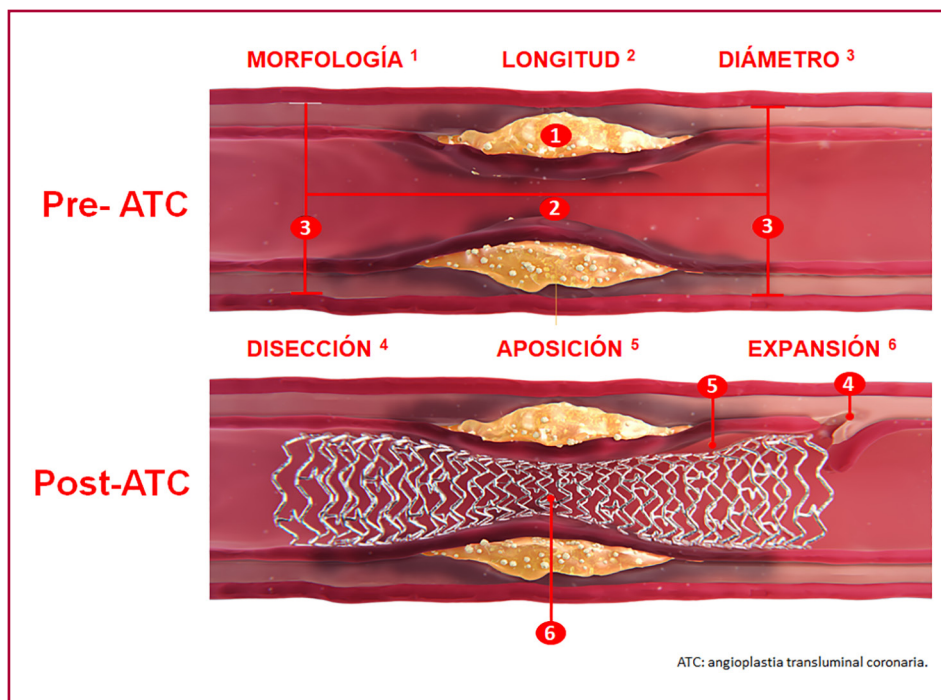


Fig. 2. Parámetros de optimización de la inteligencia artificial durante la angioplastia coronaria

de imagen endovascular. En este escenario, un estudio observacional multicéntrico evaluó la precisión y consistencia de un enfoque basado en un sistema de IA diseñado para cuantificar automáticamente las placas ateroscleróticas identificadas mediante OCT. (18) Se llevó a cabo un análisis *post hoc* de los *pullbacks* de OCT de cohortes de pacientes con ECA que participaron en cinco ensayos clínicos diferentes, dividiendo estos datos en dos grupos: datos para el “entrenamiento” del sistema de IA y datos de “prueba”, respectivamente. Así, mediante el uso de un sistema de DL basado en una CNN para el análisis de OCT, se logró una considerable concordancia en la cuantificación de la carga de placa aterosclerótica en comparación con las mediciones manuales de *pullback* convencionales (coeficiente de determinación  $R^2=0,98$ ;  $p < 0,001$ ). (18) Además, mediante un proceso de validación externa que incluyó *pullbacks* de OCT diferentes a los analizados previamente, el sistema de DL basado en una CNN demostró una precisión diagnóstica global del 86,6 % (IC 95% 83,7-89,1 %). Esta precisión fue aún mayor en placas con características fibrosas (97,6 %; IC 95% 93,4-99,3 %), seguidas de placas lipídicas (90,5 %; IC 95% 85,2-94,1 %) y placas calcificadas (88,5 %; IC 95% 82,4-92,7 %). (18) Es importante destacar que uno de los desafíos asociados a este tipo de estudio radica en la falta de validación histológica, ya que la clasificación inicial en la mayoría de los casos se fundamenta en observaciones de expertos.

La integración de modelos de IA en la caracterización vascular coronaria llevada a cabo a través de OCT ha evidenciado una mejora en la interpretación de las placas ateroscleróticas y un aumento en la capacidad

predictiva de eventos clínicos adversos en el seguimiento. En este contexto, un estudio observacional retrospectivo analizó *pullbacks* de OCT en el vaso no culpable de pacientes con síndrome coronario agudo. (19) En este análisis, se utilizó la IA para determinar la relación de flujo óptico (RFO) como un parámetro subrogante de la fisiología coronaria basado en OCT, así como para identificar la relación lípido-capa (RLC), un índice morfológico novedoso obtenido mediante OCT que combina la carga lipídica de la placa aterosclerótica y el grosor de su capa fibrosa a lo largo del segmento vascular afectado. (19) En este sentido, la determinación de la RFO y la RLC a través de un sistema de IA demostró una capacidad de discriminación superior en cuanto a la ocurrencia de eventos clínicos adversos mayores (MACE) relacionados con el vaso no culpable del evento índice (NC-MACE), en comparación con las predicciones basadas en la determinación del área luminal mínima (ALM) y la identificación de FACD, respectivamente. Además, se identificó que un valor de  $RLC > 0,33$  y  $RFO \leq 0,84$  son factores independientes de riesgo para los NC-MACE durante el seguimiento. (19) La Tabla 2 presenta estudios en los que la IA se empleó como estrategia de optimización de la OCT.

El IVUS es uno de los principales métodos de imagen endovascular para evaluar la presencia de calcio coronario, un factor predictor de eventos cardiovasculares adversos y mortalidad a largo plazo. (46) Una de sus limitaciones radica en la falta de un sistema de cuantificación automática del calcio coronario. No obstante, esta limitación podría superarse mediante la implementación de sistemas de IA que proporcionen una cuantificación automática objetiva y reproducible

correlacionada con los puntajes de calcio validados. (47) En este contexto, se llevó a cabo un estudio retrospectivo de cohorte unicéntrico que evaluó la capacidad de un algoritmo de IA entrenado con datos de imágenes de IVUS para cuantificar el calcio coronario y su relación con la aparición de eventos clínicos adversos. (48) Se demostró que un *score* de calcio coronario derivado de IVUS y basado en un modelo de IA (ICS) tiene un alto valor predictivo para la ocurrencia de eventos clínicos adversos en el seguimiento. Se observó un aumento del 51 % en el riesgo de eventos adversos en pacientes con un ICS  $\geq 85$ . Este ICS representa el primer *score* de calcio coronario validado asociado a eventos clínicos adversos desde la introducción del *score* de calcio derivado de la tomografía computarizada. (48,49) Asimismo, en lo que concierne al análisis del calcio coronario, resulta notable la habilidad que los sistemas de IA pueden demostrar al distinguir entre diversos patrones de calcio coronario, tales como el calcio parietal y el nódulo calcificado. (Tabla 3)

### Predicción de la infraexpansión del *stent* mediante algoritmos de IA

A pesar de las mejoras sustanciales en procedimientos intervencionistas, diseño de *stents*, fármacos y polímeros, y la adopción de estrategias terapéuticas, la trombosis aguda de *stent* y la reestenosis intrastent continúan siendo cuestiones críticas. Además, cuando se implanta un *stent* en tejido aterosclerótico altamente resistente a la dilatación, puede ocurrir una infraexpansión. Por lo tanto, la evaluación minuciosa de estos riesgos de subexpansión antes de la intervención contribuye a la planificación del tratamiento. Dado que la caracterización morfológica de la placa aterosclerótica y la predicción del riesgo de infraexpansión del *stent* suelen ser procedimientos desafiantes, los sistemas basados en IA desempeñan un papel fundamental en la obtención de una predicción automatizada y reproducible.

El IVUS se encuentra entre los procedimientos endovasculares más comúnmente utilizados para perfeccionar la ATC posterior al implante de *stent*, y se ha asociado con una disminución de eventos clínicos adversos en el seguimiento. (2-4) Sin embargo, el IVUS presenta ciertas limitaciones, ya que la determinación del área mínima del *stent* (AMS) en una sola sección transversal no refleja completamente el estado del *stent* a lo largo de toda la longitud del vaso, y no existe una guía precisa para predecir el AMS postprocedimiento ni el grado de expansión. En este contexto, los algoritmos de IA basados en CNN podrían calcular de manera automática y adaptable la probabilidad de infraexpansión después del implante. Un estudio ha desarrollado un algoritmo de IA basado en IVUS para predecir el área del *stent* después del procedimiento y la probabilidad de infraexpansión. (58) Mediante el análisis de registro conjunto de las imágenes obtenidas mediante IVUS antes y después de la ATC, se generó un conjunto de datos que posteriormente se dividió en un subgrupo

de “entrenamiento” y otro de “validación” para el algoritmo. Así, a través de un sistema de DL basado en CNN, se creó un modelo de regresión para predecir el área después de la ATC y un modelo de clasificación binaria (*XGBoost*) para anticipar la infraexpansión del *stent* después de la ATC (definida como un AMS  $< 5,5 \text{ mm}^2$ ). Se logró una correlación significativa entre el MSA predicha por el modelo de DL antes de la ATC y la medida mediante IVUS luego del implante del *stent* ( $r=0,802$ ;  $p<0,001$ ), y se obtuvo una precisión del 94 % en la predicción de la infraexpansión del *stent* (área ROC=0,94). (58) (Tabla 3)

La presencia de calcificación coronaria moderada a grave constituye un sólido indicador de MACE luego de la ATC, (64) posiblemente vinculados con la infraexpansión del *stent* debido a la presencia de una placa gravemente calcificada y una preparación inadecuada de la lesión previo al implante. En este contexto, la ATC optimizada mediante OCT permite una evaluación minuciosa de la calcificación coronaria y el despliegue del *stent*, incluyendo aspectos como la expansión, la mala aposición y la disección en el borde. (65) En este escenario, se han desarrollado sistemas basados en DL para optimizar el tiempo de realización y predecir la infraexpansión del *stent* mediante OCT. Así, un estudio retrospectivo unicéntrico analizó *pullbacks* de OCT con el objetivo de desarrollar un algoritmo de DL para predecir la infraexpansión del *stent* antes de la ATC. (66) El algoritmo de DL exhibió una notable capacidad de discriminación en lo que respecta a la detección de infraexpansión del *stent* después de la ATC, con un área bajo la curva ROC de 0,853. Este hallazgo respalda firmemente la idea de que los sistemas de IA pueden representar una adición sumamente valiosa a los métodos de imagen endovascular, con mejora de la estrategia de optimización. (66) En este contexto, actualmente tenemos a nuestra disposición un *software* de IA basado en DL a través de OCT (Ultrreon™ 1.0, Abbott). Este *software* permite la cuantificación automática del calcio coronario, la determinación automatizada de la lámina elástica externa y las dimensiones del lumen vascular, lo que no solo incrementa la precisión en la colocación de *stents* en tiempo real, sino que también simplifica la interpretación de las imágenes adquiridas, con reducción de la variabilidad interobservador. (67)

### Segmentación y determinación del área del lumen vascular mediante IA

Dentro de la evaluación previa a la ATC, resulta fundamental medir con precisión las dimensiones vasculares a fin de seleccionar el *stent* adecuado. La determinación de la longitud de la placa aterosclerótica es crítica para evitar la “pérdida de geografía” al momento del implante. Además, conocer el diámetro del lumen coronario y el diámetro del vaso proporciona información valiosa para tomar la decisión correcta sobre el *stent* a implantar. Al examinar los datos adquiridos a través de IVUS, se enfrenta al desafío de llevar a cabo la segmentación manual de los contornos del lumen vascular

**Tabla 2.** Estudios de inteligencia artificial como estrategia de optimización de la tomografía de coherencia óptica (OCT)

Autor	Año	Objetivo	Algoritmo	Resultado
Athanasίου LS, et al. (20)	2011	Extraer un conjunto de características de imágenes OCT en escala de grises y emplearlas para realizar la clasificación de la placa aterosclerótica mediante un algoritmo de ML.	<i>Random Forest</i>	El algoritmo de ML asociado a la OCT logró caracterizar con elevada precisión las placas ateroscleróticas.
Wang Z, et al. (21)	2012	Proponer y validar un método de ML asociado a OCT que permita el análisis volumétrico de la capa fibrosa a fin de identificar placas ateroscleróticas vulnerables.	<i>Dynamic Programming</i>	El método propuesto de ML es rápido, preciso y robusto, y puede utilizarse en estudios futuros para una caracterización más completa de las placas ateroscleróticas.
Ughi GJ, et al. (22)	2013	Desarrollar y validar un algoritmo de ML para optimizar la caracterización de placas ateroscleróticas mediante OCT.	<i>Random Forest</i>	El algoritmo de ML caracterizó las placas ateroscleróticas con elevada precisión.
Xu M, et al. (23)	2014	Postular un algoritmo de ML para la detección automática de las placas ateroscleróticas mediante OCT.	<i>Support Vector Machine</i>	El sistema de ML propuesto es preciso y estable para la detección de aterosclerosis mediante OCT.
Wang Z, et al. (24)	2014	Examinar las propiedades cuantitativas del tejido que permiten distinguir entre la erosión de las placas fibrosas intactas, y desarrollar un modelo de computador asistido por IA para el diagnóstico in vivo de la erosión de las placas ateroscleróticas	Regresión logística	El modelo cuantitativo de regresión logística propuesto puede utilizarse para mejorar la precisión diagnóstica de la erosión de la placa <i>in vivo</i> mediante OCT.
Shalev R, et al. (25)	2016	Desarrollar un método de ML para la clasificación automática del calcio en imágenes de OCT.	<i>Filtering</i> (filtrado) de regiones para la extracción de sub-imágenes (SIs)	El algoritmo de ML presenta una gran precisión para la caracterización del calcio coronario mediante OCT, lo cual podría utilizarse en 'tiempo real'.
Rico-Jimenez JJ, et al. (26)	2016	Presentar un novedoso sistema de ML para la caracterización de placas ateroscleróticas mediante OCT.	<i>A-line Modeling</i>	El algoritmo de ML presentó una elevada precisión para la caracterización de placas ateroscleróticas.
Xu M, et al. (27)	2017	Proponer un modelo de DL para la identificación y caracterización de fibroateromas mediante OCT.	<i>AlexNet, GoogLeNet, VGG-16, VGG-19</i>	El sistema de DL permite caracterizar los fibroateromas con elevada precisión.
Shi P, et al. (28)	2018	Desarrollar un modelo basado en DL para la identificación de placas ateroscleróticas vulnerables mediante OCT.	<i>Fully CNN, Deep CNN</i>	El método propuesto de DL presentó una elevada precisión para la caracterización de placas ateroscleróticas vulnerables.
Guo X, et al. (29)	2018	Crear un algoritmo de DL para la caracterización de los componentes de la placa aterosclerótica y la medición del grosor de la capa fibrosa.	<i>Least Squares Support Vector Machine (LS-SVM)</i>	El método de segmentación basado en LS-SVM proporcionó una caracterización precisa del grosor del cap fibroso.
Kolluru C, et al. (30)	2018	Desarrollar métodos basados en redes neuronales para clasificar tipos de placas ateroscleróticas en OCT.	<i>CNN, ANN</i>	El modelo de DL presentó una elevada precisión para categorizar los subtipos de placas ateroscleróticas.
He S, et al. (31)	2018	Analizar el desempeño de un modelo de DL para la caracterización de placas ateroscleróticas mediante OCT.	<i>CNN</i>	El algoritmo de DL demostró una elevada precisión para la caracterización de placas ateroscleróticas.
Lee J, et al. (32)	2019	Desarrollar un sistema de DL para la segmentación automática de placas ateroscleróticas basado en OCT.	<i>SegNet</i>	El algoritmo de DL presentó una elevada precisión para la segmentación de placas ateroscleróticas.
Prabhu D, et al. (33)	2019	Desarrollar métodos de ML para identificar líneas A fibrolipídicas y fibrocálcicas en imágenes de OCT.	<i>Support Vector Machine</i>	El algoritmo de clasificación propuesto es adecuado para la automatización de la clasificación y segmentación de imágenes a través de OCT.
Liu R, et al. (34)	2019	Optimizar la calidad de detección de la placa vulnerable mediante un algoritmo de DL asociado a OCT.	<i>Deep CNN</i>	El algoritmo de DL propuesto puede detectar placas vulnerables mediante OCT con una gran precisión.

**Tabla 2.** Estudios de inteligencia artificial como estrategia de optimización de la tomografía de coherencia óptica (continuación)

Autor	Año	Objetivo	Algoritmo	Resultado
Johnson KW, et al.(35)	2019	Utilizar un algoritmo de ML y datos transcriptómicos para estimar la probabilidad de incremento en el grosor de la capa fibrosa como resultado del tratamiento con estatinas.	<i>Elastic net K top scoring pair</i>	Un algoritmo de ML a través de modelos transcriptómicos podría anticipar el incremento en el grosor de la capa fibrosa como resultado del tratamiento con estatinas.
Baruah V, et al.(36)	2020	Determinar la factibilidad de un algoritmo de OCT virtual validado por histología (VH-OCT) utilizando IA.	<i>CNN</i>	Este es el primer informe en clasificar automáticamente componentes del tejido mediante IA basada en validación histológica y su extensión a imágenes de pacientes <i>in vivo</i> .
Lee J, et al.(37)	2020	Desarrollar un algoritmo de ML para la caracterización de placas ateroscleróticas a través de un enfoque de aprendizaje híbrido.	<i>Deep CNN</i>	El algoritmo propuesto logró caracterizar las placas ateroscleróticas con elevada precisión. En relación al enfoque estándar, el sistema de DL de 'dos pasos' presenta una gran precisión para la caracterización de las placas ateroscleróticas mediante OCT.
Lee J, et al.(38)	2020	Desarrollar un algoritmo de DL de 'dos pasos' para caracterizar en forma automática las placas ateroscleróticas mediante OCT.	<i>CNN, SegNet</i>	DL de 'dos pasos' presenta una gran precisión para la caracterización de las placas ateroscleróticas mediante OCT.
Cha JJ, et al.(39)	2020	Valorar la utilidad de un sistema de ML para la determinación de la FFR basada en OCT, en relación con la FFR obtenida bajo guía de presión.	<i>Random Forest</i>	La determinación de la FFR mediante OCT basada en algoritmos de ML presenta una buena correlación con la FFR por guía de presión.
Chu M, et al.(18)	2021	Desarrollar y validar un algoritmo de DL para la caracterización de placas ateroscleróticas mediante OCT.	<i>CNN</i>	El algoritmo de DL para la caracterización automática de placas ateroscleróticas por OCT ofrece una excelente precisión diagnóstica tanto en la validación interna como externa.
Balaji A, et al.(40)	2021	Desarrollar un algoritmo de DL para la segmentación coronaria automática de imágenes mediante OCT.	<i>DeepCap</i>	El sistema de IA vinculado a la OCT demostró una elevada precisión para la segmentación automática de arterias coronarias.
Yin Y, et al.(41)	2021	Desarrollar un algoritmo de DL para la caracterización de las placas ateroscleróticas mediante OCT.	<i>TwopathCNN</i>	Un algoritmo de DL propuesto presentó una mayor precisión para la caracterización de placas ateroscleróticas, en relación con los algoritmos de DL convencionales.
Li C, et al.(42)	2021	Desarrollar un algoritmo de DL para la cuantificación automática del calcio coronario mediante OCT.	<i>DenseNet, CNN</i>	El modelo de DL propuesto presenta una elevada precisión para la discriminación del calcio coronario mediante OCT.
Yang G, et al.(43)	2021	Desarrollar un modelo de DL para analizar automáticamente stents con cobertura de tejido tanto delgada ( $\leq 0,3$ mm) como muy gruesa ( $> 0,3$ mm), y un algoritmo para analizar con precisión el área de <i>stent</i> en vasos con múltiples <i>stents</i> .	<i>CNN</i>	El modelo propuesto puede detectar con precisión las estructuras de los stents con una cobertura de tejido muy gruesa y analizar el área de los <i>stents</i> en vasos con múltiples <i>stents</i> implantados.
Hong H, et al.(19)	2022	Analizar el rol de la IA en la predicción de eventos cardiacos adversos mayores mediante la determinación morfológica de la placa y fisiología coronaria a través de OCT.	<i>Deep CNN</i>	Se identificó un novedoso algoritmo de DL para la caracterización morfológica y fisiológica de las placas ateroscleróticas, lo cual puede predecir el riesgo de eventos clínicos adversos.
Sun H, et al.(44)	2022	Desarrollar un método de IA basado en DL para la detección totalmente automatizada de la erosión de la placa aterosclerótica.	<i>Mask RCNN with convexity and curvature, Support Vector Machine</i>	El algoritmo de DL desarrollado presentó una buena capacidad de discriminación de la erosión de la placa aterosclerótica por OCT.
Wu P, et al.(45)	2023	Analizar la asistencia favorecida por IA de las imágenes obtenidas mediante IVUS y OCT para la reconstrucción 3D de los <i>stents</i> .	<i>F1-score</i>	Mediante sistemas de IA se logró una asistencia recíproca entre las imágenes obtenidas mediante IVUS y OCT para la reconstrucción 3D de <i>stents</i> .

ANN: red neural artificial; CNN: red neural convolucional; DL: aprendizaje profundo; FFR: reserva fraccional de flujo; IA: inteligencia artificial; IVUS: ultrasonido intravascular; LS SVM: máquina de vectores de soporte de cuadrados mínimos; ML: aprendizaje de máquinas; OCT: tomografía de coherencia óptica; SVM: máquina de vectores de soporte

y de la lámina elástica externa. Este proceso requiere ser realizado tanto en el eje transversal como en la vista longitudinal, y con frecuencia resulta en una alta variabilidad entre diferentes observadores. Además, los artefactos presentes en las imágenes longitudinales de IVUS pueden dar lugar a errores en la segmentación del lumen vascular. Para corregir estos errores en la medición, es necesario sincronizar las imágenes con el electrocardiograma. Dado que este proceso es crucial para la interpretación precisa de los datos, los algoritmos de IA se presentan como una alternativa precisa y consistente para la selección de los cuadros correctos. Mediante el análisis de datos recopilados de *pullbacks* de IVUS, un estudio se propuso desarrollar un algoritmo basado en DL y una CNN de múltiples cuadros (MF-CNN) con el objetivo de lograr la detección automatizada del contorno del lumen vascular. La IA identificó los segmentos gatillados al final de la diástole para evitar los artefactos longitudinales y realizó la segmentación automática del lumen vascular utilizando el algoritmo MF-CNN, con el logro de una alta correlación entre el lumen real y el obtenido por el algoritmo de DL ( $r=0,99$ ). (55) (Tabla 3)

Ese algoritmo de DL fue extendido para segmentar lumen y la lámina elástica externa con excelentes resultados. (62) A su vez, estos resultados se replicaron en otros estudios, como se observó en un subanálisis *post hoc* de la cohorte del estudio IBIS-4 (68) que evaluó el rendimiento de un algoritmo de DL basado en una MF-CNN para la determinación automática del contorno del lumen y los diámetros vasculares. (59) Este estudio demostró que en comparación con la determinación de las estructuras vasculares por observadores humanos, la objetivación mediante un algoritmo de DL presentó una fuerte correlación con el laboratorio central. Esto ofrece la ventaja de eliminar la variabilidad inter e intraobservador de los humanos, mejorar la precisión en la determinación del contorno del lumen vascular y reducir significativamente el tiempo necesario para realizar las mediciones (promedio de interpretación humana por *pullback*=47 minutos vs. ML=1 minuto). (59)

### Utilidad de la IA para la optimización del implante del stent

Luego de una ATC, es esencial optimizar la colocación del stent para reducir la probabilidad de eventos clínicos adversos en el seguimiento. Está comprobado que los métodos de imagen endovascular (IVUS, OCT) ofrecen ventajas respecto a la guía angiográfica convencional en términos de una mejor optimización. Sin embargo, en procedimientos de ATC complicados, determinar los parámetros que deben corregirse es una tarea desafiante. En este contexto, la creación de una reconstrucción tridimensional (3D) de los stents implantados basada en los métodos de imagen endovascular resulta de gran utilidad para abordar los problemas asociados al implante. Es importante destacar que hacer esto manualmente es un proceso complicado, por lo que los algoritmos de IA pueden

ser una herramienta valiosa. Han sido desarrollados algoritmos de DL que han revolucionado la reconstrucción automática en 3D de los stents visualizados a través de métodos de imagen endovascular, lo que permite un análisis fiable y en tiempo real durante la intervención. (61) En este contexto, y teniendo en cuenta que la OCT y el IVUS tienen estilos de imagen diferentes en apariencia pero comparten las mismas estructuras anatómicas y pueden alinearse mediante traslación entre ambas modalidades, un estudio investigó la viabilidad de la colaboración recíproca entre el IVUS y la OCT, basada en un algoritmo de DL para la reconstrucción automática en 3D de los stents implantados durante la ATC. Los resultados de este estudio revelaron que el algoritmo de DL posee un excelente rendimiento en la generación de reconstrucciones 3D de los stents implantados, independientemente de si se habían optimizado mediante IVUS convencional o IVUS de alta definición, lo que podría resultar de gran utilidad al analizar posibles mejoras y optimización en el procedimiento de implante. (45) (Tabla 2)

### DESAFIOS Y PERSPECTIVAS FUTURAS

Considerando que la IA es una ciencia fundamentada en datos, la falta de estandarización en la recopilación y el almacenamiento de los datos médicos puede influir negativamente en la interoperabilidad de los sistemas de IA en el campo de la medicina. A su vez, la heterogeneidad de los datos dificulta la integración efectiva de los algoritmos de IA en diferentes entornos clínicos y la compartición de información entre los sistemas de salud.

Además, el desempeño de los algoritmos de IA en la rutina clínica depende fuertemente de la representatividad de los datos empleados en el entrenamiento, en relación con los datos a los que el algoritmo es expuesto en la práctica diaria. Puede ocurrir que los datos recolectados para el desarrollo de los algoritmos de IA no sean representativos de los pacientes sobre los cuales el algoritmo realiza predicciones, y en tal caso el desempeño puede caer considerablemente. En este sentido la validación externa y la prueba de campo son fundamentales para determinar el nivel de confianza que se puede tener sobre los algoritmos de IA.

Dado que la IA ya está siendo incorporada en el flujo de trabajo clínico, es fundamental evidenciar su valor en la atención al paciente, respaldar la inversión en estos nuevos algoritmos y fomentar la adopción de nuevos modelos de reembolso o pago. Para lograr esto a gran escala, resulta imprescindible realizar estudios de coste-efectividad de estas tecnologías emergentes.

### CONCLUSIONES

Los sistemas de IA, cuando se combinan con los métodos de imagen endovascular como IVUS u OCT, mejoran significativamente la precisión en el implante de stents mediante ATC al automatizar la identificación de

**Tabla 3.** Estudios de inteligencia artificial como estrategia de optimización del ultrasonido endovascular (IVUS)

Autor	Año	Objetivo	Algoritmo	Algoritmo
Sheet D, et al. (50)	2014	Desarrollar una innovadora técnica basada en el ML (HED) a fin de automatizar la caracterización de la morfología en imágenes de IVUS.	<i>Random Forest</i>	HED es altamente consistente con la histología tradicional en la caracterización de calcificaciones, tejidos fibrosos y lípidos.
Kim GY, et al. (51)	2018	Desarrollar un modelo de clasificación basado en HV para la caracterización de placas ateroscleróticas, según fibrosas, fibrolípicas, núcleo necrótico y calcio denso.	Modelo de clasificación multi-nivel en tres redes ( <i>nets</i> )	El método propuesto mostró una precisión de clasificación significativamente alta para todos los tipos de placas.
Bae Y, et al. (52)	2019	Desarrollar modelos de ML para predecir fibroateromas de capa delgada (FACD) derivados de tomografía de coherencia óptica (OCT).	<i>ANN</i> , <i>Support Vector Machine</i> , <i>Naïve Bayes</i>	Los algoritmos de ML predijeron con alta precisión la presencia de OCT-FACD
Jun TJ, et al. (53)	2019	Identificar el clasificador de ML más preciso para la clasificación de FACD.	<i>Feed-forward neural network(FNN)</i> , <i>K-nearest neighbor (KNN)</i> , <i>Random Forest</i> , <i>CNN</i>	El clasificador CNN obtuvo el mejor rendimiento, mientras que clasificadores FNN, KNN y Random Forest eran similares a los criterios diagnósticos del médico para FACD.
Wang L, et al. (54)	2020	Identificar el clasificador de ML más preciso para identificar el cambio en la vulnerabilidad de la placa aterosclerótica, determinada por IVMP.	<i>Generalized linear mixed regression model (GLMM)</i> , <i>Support vector machine</i> , <i>Random Forest</i>	El IVMP fue el mejor predictor de riesgo individual, tanto mediante el uso de GLMM como Random Forest, mientras que el área de placa fue mejor mediante SVM.
Ziemer PG, et al.(55)	2020	Evaluar la utilidad un novedoso y automatizado sistema de ML para segmentar el límite del lumen en conjuntos de datos de IVUS.	<i>Multi-frame convolutional neural network</i>	El algoritmo de ML propuesto logró una segmentación efectiva del límite del lumen en IVUS, disminuyendo el tiempo requerido como la necesidad de una delineación manual.
Lee JG, et al. (56)	2020	Determinar la utilidad de algoritmos de IA para identificar estenosis coronarias funcionalmente significativas (FFR $\leq 0,80$ )	<i>L2 penalized logistic regression</i> , <i>ANN</i> , <i>Random Forest</i> , <i>AdaBoost</i> , <i>CatBoost</i> , <i>Support Vector Machine</i>	Los algoritmos de ML basados en IVUS mostraron un buen rendimiento diagnóstico para identificar estenosis que producen isquemia.
Cho H, et al. (57)	2021	Desarrollar algoritmos de ML basados en IVUS para clasificar placas con atenuación y placas calcificadas.	<i>EfficientNet</i>	El algoritmo de ML para la caracterización de placas ateroscleróticas identifica estenosis coronarias de alto riesgo con elevada precisión.
Neleman T, et al.(48)	2021	Desarrollar y validar un algoritmo de ML para cuantificar automáticamente las calcificaciones coronarias mediante IVUS.	<i>Support Vector Machine</i>	El score de calcio derivado de IVUS calculado por un algoritmo de ML demostró una fuerte asociación con el riesgo de eventos cardíacos adversos mayores a largo plazo.
Min HS, et al. (58)	2021	Desarrollar modelos de DL basados en IVUS previos al procedimiento para predecir la infraexpansión del <i>stent</i> .	<i>CNN</i> , <i>eXtreme Gradient Boosting (XGBoost)</i>	Los algoritmos de DL predijeron con gran precisión (94%) la infraexpansión del <i>stent</i> .
Bass RD, et al. (59)	2022	Evaluar el desempeño de los lectores humanos, en comparación con el de la máquina y las lecturas de un laboratorio central ( <i>core lab</i> ) en la segmentación de imágenes de IVUS.	<i>Multi-frame convolutional neural network</i>	Se observó una similitud entre la segmentación realizada por humanos, el algoritmo de ML y el <i>core lab</i> , siendo las máquinas más eficientes en términos de tiempo.
Bajaj R, et al. (60)	2022	Entrenar y evaluar la eficacia de un algoritmo de ML para la clasificación de componentes de placas ateroscleróticas, basado en la ecogenicidad de IVUS y la señal de EIRC.	<i>Algoritmo J48</i>	La combinación de ecogenicidad con la señal de EIRC parece ser capaz de superar las limitaciones de la ecogenicidad.
Wissel T, et al. (61)	2022	Proponer una estrategia totalmente basada en datos para detectar de forma longitudinal y luego segmentar los <i>struts</i> del <i>stent</i> en IVUS.	<i>Deep cascade learning</i>	Mediante el algoritmo de DL se observó un riesgo reducido de ambigüedades y predicciones falsas positivas, en relación con la segmentación de los <i>stents</i>
Blanco PJ, et al. (62)	2022	Determinar la precisión de un algoritmo de DL para la segmentación automática de las imágenes de IVUS.	<i>Multi-frame convolutional neural network</i> , <i>Gaussian process</i>	El enfoque de DL propuesto ofrece segmentaciones precisas, lo que facilita su implementación en la rutina clínica al reducir los costos relacionados con la gestión manual de los datos de IVUS.
Arora P, et al. (63)	2023	Utilizar un algoritmo de DL para identificar la extensión de calcificación vascular en imágenes de IVUS.	<i>AlexNet</i> , <i>GoogLeNet</i> , <i>SqueezeNet</i>	Los algoritmos de DL identifican la extensión de calcificación vascular con gran precisión.

ANN: red neural artificial; CNN: red neural convolucional; DL: aprendizaje profundo; EIRC: espectroscopía de infrarrojo cercano; FACD: fibroateromas de capa delgada; FFR: reserva fraccional de flujo; HED: histología estocásticamente dirigida; HV: histología virtual; IVMP: índice de vulnerabilidad de placa aterosclerótica; ML aprendizaje de máquinas; OCT: tomografía de coherencia óptica; SDH: histología estocásticamente dirigida; SVM: Máquina de vectores de soporte

estructuras vasculares y del correcto posicionamiento del *stent* implantado. Esto facilita la selección precisa del *stent* a implantar, el requerimiento de técnicas de corrección del *stent* y, al mismo tiempo, reduce tanto el tiempo total del procedimiento como la variabilidad interobservador, lo que podría promover una mayor adopción de las técnicas de imagen endovascular y, en última instancia, reducir la incidencia de eventos clínicos adversos en el seguimiento.

### Declaración de conflicto de intereses

Los autores declaran no presentar conflictos de intereses.

(Véase formulario de conflicto de intereses del autor en la Web).

### REFERENCIAS BIBLIOGRÁFICAS

- Virani SS, Alonso A, Aparicio HJ, Benjamin EJ, Bittencourt MS, Callaway CW, et al. Heart Disease and Stroke Statistics-2021 Update: A Report From the American Heart Association. *Circulation* [Internet]. 2021 Feb 23 [cited 2023 Oct 1];143(8):E254-743. Available from: <https://pubmed.ncbi.nlm.nih.gov/33501848/>
- Hong SJ, Kim BK, Shin DH, Nam CM, Kim JS, Ko YG, et al. Effect of Intravascular Ultrasound-Guided vs Angiography-Guided Everolimus-Eluting Stent Implantation: The IVUS-XPL Randomized Clinical Trial. *JAMA* [Internet]. 2015 Nov 24 [cited 2023 Oct 1];314(20):2155-63. Available from: <https://jamanetwork.com/journals/jama/fullarticle/2469205>
- Zhang J, Gao X, Kan J, Ge Z, Han L, Lu S, et al. Intravascular Ultrasound Versus Angiography-Guided Drug-Eluting Stent Implantation: The ULTIMATE Trial. *J Am Coll Cardiol* [Internet]. 2018 Dec 18 [cited 2023 Oct 1];72(24):3126-37. Available from: <https://www.jacc.org/doi/10.1016/j.jacc.2018.09.013>
- Lee JM, Choi KH, Song Y Bin, Lee J-Y, Lee S-J, Lee SY, et al. Intravascular Imaging-Guided or Angiography-Guided Complex PCI. *N Engl J Med* [Internet]. 2023 May 4 [cited 2023 Oct 1];388(18):1668-79. Available from: <https://www.nejm.org/doi/full/10.1056/NEJMoa2216607>
- Holm NR, Andreassen LN, Neghabat O, Laanmets P, Kumsars I, Bennett J, et al. OCT or Angiography Guidance for PCI in Complex Bifurcation Lesions. *N Engl J Med* [Internet]. 2023 Aug 26 [cited 2023 Oct 3]; Available from: <https://www.nejm.org/doi/full/10.1056/NEJMoa2307770>
- Hamet P, Tremblay J. Artificial intelligence in medicine. *Metabolism* [Internet]. 2017 Apr 1 [cited 2023 Oct 1];69S:S36-40. Available from: <https://pubmed.ncbi.nlm.nih.gov/28126242/>
- McCarthyJohn, L. M, RochesterNathaniel, E. S. A Proposal for the Dartmouth Summer Research Project on Artificial Intelligence. *AI Mag* [Internet]. 2006 Dec 1 [cited 2023 Oct 1]; Available from: <https://dl.acm.org/doi/10.1609/aimag.v27i4.1904>
- Lindsay RK, Buchanan B, Feigenbaum E, Lederberg J. Applications of Artificial Intelligence for Organic Chemistry: The DENDRAL Project. 1980;
- Johnson KW, Torres Soto J, Glicksberg BS, Shameer K, Miotto R, Ali M, et al. Artificial Intelligence in Cardiology. *J Am Coll Cardiol* [Internet]. 2018 Jun 12 [cited 2023 Oct 1];71(23):2668-79. Available from: <https://pubmed.ncbi.nlm.nih.gov/29880128/>
- Zhang Z, Sejdić E. Radiological images and machine learning: trends, perspectives, and prospects. *Comput Biol Med* [Internet]. 2019 May 1 [cited 2023 Oct 1];108:354. Available from: <https://pubmed.ncbi.nlm.nih.gov/31366413/>
- Gessert N, Lutz M, Heyder M, Latus S, Leistner DM, Abdelwahed YS, et al. Automatic Plaque Detection in IVOCT Pullbacks Using Convolutional Neural Networks. *IEEE Trans Med Imaging*. 2019 Feb 1;38(2):426-34.
- Abdolmanafi A, Duong L, Dahdah N, Cheriet F. Deep feature learning for automatic tissue classification of coronary artery using optical coherence tomography. *Biomed Opt Express* [Internet]. 2017 Feb 1 [cited 2023 Oct 1];8(2):1203. Available from: <https://pubmed.ncbi.nlm.nih.gov/28271012/>
- Li L, Jia T. Optical Coherence Tomography Vulnerable Plaque Segmentation Based on Deep Residual U-Net. *Rev Cardiovasc Med* [Internet]. 2019 Sep 30 [cited 2023 Oct 1];20(3):171-7. Available from: <https://pubmed.ncbi.nlm.nih.gov/31601091/>
- Nair A, Kuban BD, Obuchowski N, Geoffrey Vince D. Assessing spectral algorithms to predict atherosclerotic plaque composition with normalized and raw intravascular ultrasound data. *Ultrasound Med Biol* [Internet]. 2001 [cited 2023 Oct 1];27(10):1319-31. Available from: <https://pubmed.ncbi.nlm.nih.gov/11731045/>
- Nair A, Kuban BD, Tuzcu EM, Schoenhagen P, Nissen SE, Vince DG. Coronary plaque classification with intravascular ultrasound radiofrequency data analysis. *Circulation* [Internet]. 2002 Oct 22 [cited 2023 Oct 1];106(17):2200-6. Available from: <https://pubmed.ncbi.nlm.nih.gov/12390948/>
- Huang D, Swanson EA, Lin CP, Schuman JS, Stinson WG, Chang W, et al. Optical coherence tomography. *Science* [Internet]. 1991 [cited 2023 Oct 4];254(5035):1178-81. Available from: <https://pubmed.ncbi.nlm.nih.gov/1957169/>
- Pighi M, Gratta A, Marin F, Bellamoli M, Lunardi M, Fezzi S, et al. "Cardiac allograft vasculopathy: Pathogenesis, diagnosis and therapy." *Transplant Rev (Orlando)* [Internet]. 2020 Oct 1 [cited 2023 Oct 4];34(4). Available from: <https://pubmed.ncbi.nlm.nih.gov/32739137/>
- Chu M, Jia H, Gutiérrez-Chico JL, Maehara A, Ali ZA, Zeng X, et al. Artificial intelligence and optical coherence tomography for the automatic characterisation of human atherosclerotic plaques. *EuroIntervention*. 2021 May 1;17(1):41-50.
- Hong H, Jia H, Zeng M, Gutiérrez-Chico JL, Wang Y, Zeng X, et al. Risk Stratification in Acute Coronary Syndrome by Comprehensive Morphofunctional Assessment With Optical Coherence Tomography. *JACC Asia*. 2022 Aug 1;2(4):460-72.
- Athanasiou LS, Exarchos TP, Naka KK, Michalis LK, Prati F, Fotiadis DL. Atherosclerotic plaque characterization in Optical Coherence Tomography images. *Annu Int Conf IEEE Eng Med Biol Soc IEEE Eng Med Biol Soc Annu Int Conf* [Internet]. 2011 [cited 2024 Feb 27];2011:4485-8. Available from: <https://pubmed.ncbi.nlm.nih.gov/22255335/>
- Wang Z, Chamie D, Bezerra HG, Yamamoto H, Kanovsky J, Wilson DL, et al. Volumetric quantification of fibrous caps using intravascular optical coherence tomography. *Biomed Opt Express*, Vol 3, Issue 6, pp 1413-1426 [Internet]. 2012 Jun 1 [cited 2024 Feb 27];3(6):1413-26. Available from: <https://opg.optica.org/viewmedia.cfm?uri=boe-3-6-1413&seq=0&html=true>
- Ughi GJ, Adriaenssens T, Sinnaeve P, Desmet W, D'hooge J. Automated tissue characterization of in vivo atherosclerotic plaques by intravascular optical coherence tomography images. *Biomed Opt Express* [Internet]. 2013 Jul 1 [cited 2024 Feb 27];4(7):1014. Available from: <https://pubmed.ncbi.nlm.nih.gov/23847728/>
- Xu M, Cheng J, Wong DWK, Taruya A, Tanaka A, Liu J. Automatic atherosclerotic heart disease detection in intracoronary optical coherence tomography images. 2014 36th Annu Int Conf IEEE Eng Med Biol Soc EMBC 2014. 2014 Nov 2;174-7.
- Wang Z, Jia H, Tian J, Soeda T, Vergallo R, Minami Y, et al. Computer-aided image analysis algorithm to enhance in vivo diagnosis of plaque erosion by intravascular optical coherence tomography. *Circ Cardiovasc Imaging* [Internet]. 2014 Sep 1 [cited 2024 Feb 27];7(5):805-10. Available from: <https://www.ahajournals.org/doi/abs/10.1161/CIRCIMAGING.114.002084>
- Shalev R, Bezerra HG, Ray S, Prabhu D, Wilson DL. Classification of calcium in intravascular OCT images for the purpose of intervention planning. <https://doi.org/10.1117/122216315> [Internet]. 2016 Mar 18 [cited 2024 Feb 27];9786:50-62. Available from: <https://www.spiedigitallibrary.org/conference-proceedings-of-spie/9786/978605/Classification-of-calcium-in-intravascular-OCT-images-for-the-purpose/10.1117/12.2216315.full>

26. Rico-Jimenez JJ, Campos-Delgado DU, Villiger M, Otsuka K, Bouma BE, Jo JA. Automatic classification of atherosclerotic plaques imaged with intravascular OCT. *Biomed Opt Express* [Internet]. 2016 Oct 1 [cited 2024 Feb 27];7(10):4069. Available from: <https://pubmed.ncbi.nlm.nih.gov/27867716/>
27. Xu M, Cheng J, Li A, Lee JA, Wing D, Wong K, et al. Fibroatheroma Identification in Intravascular Optical Coherence Tomography Images using Deep Features.
28. Shi P, Xin J, Liu S, Deng Y, Zheng N. Vulnerable Plaque Recognition Based on Attention Model with Deep Convolutional Neural Network. *Annu Int Conf IEEE Eng Med Biol Soc IEEE Eng Med Biol Soc Annu Int Conf* [Internet]. 2018 Oct 26 [cited 2024 Feb 27];2018:834-7. Available from: <https://pubmed.ncbi.nlm.nih.gov/30440521/>
29. Guo X, Tang D, Molony D, Yang C, Samady H, Zheng J, et al. A Machine Learning-Based Method for Intracoronary OCT Segmentation and Vulnerable Coronary Plaque Cap Thickness Quantification. <https://doi.org/10.1142/S0219876218420082> [Internet]. 2019 Mar 17 [cited 2024 Feb 27];16(3). Available from: <https://www.worldscientific.com/worldscinet/ijcm>
30. Kolluru C, Prabhu D, Gharaibeh Y, Bezerra H, Guagliumi G, Wilson D. Deep neural networks for A-line-based plaque classification in coronary intravascular optical coherence tomography images. <https://doi.org/10.1117/1JMI54044504> [Internet]. 2018 Dec 3 [cited 2024 Feb 27];5(4):044504. Available from: <https://www.spiedigitallibrary.org/journals/journal-of-medical-imaging/volume-5/issue-4/044504/Deep-neural-networks-for-A-line-based-plaque-classification-in/10.1117/1.JMI.5.4.044504.full>
31. He S, Zheng J, Maehara A, Mintz G, Tang D, Anastasio M, et al. Convolutional neural network based automatic plaque characterization from intracoronary optical coherence tomography images. 2018 Jul 10 [cited 2024 Feb 27];107. Available from: <http://arxiv.org/abs/1807.03613>
32. Lee J, Prabhu D, Kolluru C, Gharaibeh Y, Zimin VN, Bezerra HG, et al. Automated plaque characterization using deep learning on coronary intravascular optical coherence tomographic images. *Biomed Opt Express* [Internet]. 2019 Dec 1 [cited 2024 Feb 27];10(12):6497. Available from: <https://pubmed.ncbi.nlm.nih.gov/31853413/>
33. Prabhu DS, Bezerra HG, Kolluru C, Gharaibeh Y, Mehanna E, Wu H, et al. Automated A-line coronary plaque classification of intravascular optical coherence tomography images using handcrafted features and large datasets. *J Biomed Opt* [Internet]. 2019 Oct 4 [cited 2024 Feb 27];24(10):1. Available from: <https://pubmed.ncbi.nlm.nih.gov/31586357/>
34. Liu R, Zhang Y, Zheng Y, Liu Y, Zhao Y, Yi L. Automated Detection of Vulnerable Plaque for Intravascular Optical Coherence Tomography Images. *Cardiovasc Eng Technol* [Internet]. 2019 Dec 1 [cited 2024 Feb 27];10(4):590-603. Available from: <https://link.springer.com/article/10.1007/s13239-019-00425-2>
35. Johnson KW, Glicksberg BS, Shameer K, Vengrenyuk Y, Krittana-wong C, Russak AJ, et al. A transcriptomic model to predict increase in fibrous cap thickness in response to high-dose statin treatment: Validation by serial intracoronary OCT imaging. *EBioMedicine* [Internet]. 2019 Jun 1 [cited 2024 Feb 27];44:41-9. Available from: <https://pubmed.ncbi.nlm.nih.gov/31126891/>
36. Baruah Y, Zahedivash A, Hoyt T, McElroy A, Vela D, Buja LM, et al. Automated Coronary Plaque Characterization With Intravascular Optical Coherence Tomography and Smart-Algorithm Approach: Virtual Histology OCT. *JACC Cardiovasc Imaging*. 2020 Aug 1;13(8):1848-50.
37. Lee J, Prabhu D, Kolluru C, Gharaibeh Y, Zimin VN, Dallan LAP, et al. Fully automated plaque characterization in intravascular OCT images using hybrid convolutional and lumen morphology features. *Sci Rep* [Internet]. 2020 Dec 1 [cited 2024 Feb 27];10(1). Available from: <https://pubmed.ncbi.nlm.nih.gov/31126891/>
38. Lee J, Gharaibeh Y, Kolluru C, Zimin VN, Dallan LAP, Kim JN, et al. Segmentation of Coronary Calcified Plaque in Intravascular OCT Images Using a Two-Step Deep Learning Approach. *IEEE access Pract Innov open Solut* [Internet]. 2020 [cited 2024 Feb 27];8:225581-93. Available from: <https://pubmed.ncbi.nlm.nih.gov/33598377/>
39. Cha JJ, Son TD, Ha J, Kim JS, Hong SJ, Ahn CM, et al. Optical coherence tomography-based machine learning for predicting fractional flow reserve in intermediate coronary stenosis: a feasibility study. *Sci Rep* [Internet]. 2020 Dec 1 [cited 2024 Feb 27];10(1). Available from: <https://pubmed.ncbi.nlm.nih.gov/33235309/>
40. Balaji A, Kelsey LJ, Majeed K, Schultz CJ, Doyle BJ. Coronary artery segmentation from intravascular optical coherence tomography using deep capsules. *Artif Intell Med* [Internet]. 2021 Jun 1 [cited 2024 Feb 27];116:102072. Available from: <https://research-repository.uwa.edu.au/en/publications/coronary-artery-segmentation-from-intravascular-optical-coherence>
41. Yin Y, He C, Xu B, Li Z. Coronary Plaque Characterization From Optical Coherence Tomography Imaging With a Two-Pathway Cascade Convolutional Neural Network Architecture. *Front Cardiovasc Med*. 2021 Jun 16;8:670502.
42. Li C, Jia H, Tian J, He C, Lu F, Li K, et al. Comprehensive Assessment of Coronary Calcification in Intravascular OCT Using a Spatial-Temporal Encoder-Decoder Network. *IEEE Trans Med Imaging*. 2022 Apr 1;41(4):857-68.
43. Yang G, Yang G, Mehanna E, Mehanna E, Li C, Zhu H, et al. Stent detection with very thick tissue coverage in intravascular OCT. *Biomed Opt Express*, Vol 12, Issue 12, pp 7500-7516 [Internet]. 2021 Dec 1 [cited 2024 Feb 27];12(12):7500-16. Available from: <https://opg.optica.org/viewmedia.cfm?uri=boe-12-12-7500&seq=0&html=true>
44. Sun H, Sun H, Zhao C, Zhao C, Zhao C, Qin Y, et al. In vivo detection of plaque erosion by intravascular optical coherence tomography using artificial intelligence. *Biomed Opt Express*, Vol 13, Issue 7, pp 3922-3938 [Internet]. 2022 Jul 1 [cited 2024 Feb 27];13(7):3922-38. Available from: <https://opg.optica.org/viewmedia.cfm?uri=boe-13-7-3922&seq=0&html=true>
45. Wu P, Qiao Y, Chu M, Zhang S, Bai J, Gutierrez-Chico JL, et al. Reciprocal assistance of intravascular imaging in three-dimensional stent reconstruction: Using cross-modal translation based on disentanglement representation. *Comput Med Imaging Graph* [Internet]. 2023 Mar 1 [cited 2023 Oct 2];104. Available from: <https://pubmed.ncbi.nlm.nih.gov/36586195/>
46. Hoffmann U, Massaro JM, D'Agostino RB, Kathiresan S, Fox CS, O'Donnell CJ. Cardiovascular Event Prediction and Risk Reclassification by Coronary, Aortic, and Valvular Calcification in the Framingham Heart Study. *J Am Heart Assoc* [Internet]. 2016 Feb 1 [cited 2023 Oct 2];5(2). Available from: <https://pubmed.ncbi.nlm.nih.gov/26903006/>
47. Mintz GS, Popma JJ, Pichard AD, Kent KM, Satler LF, Chuang YC, et al. Patterns of calcification in coronary artery disease. A statistical analysis of intravascular ultrasound and coronary angiography in 1155 lesions. *Circulation* [Internet]. 1995 Apr 1 [cited 2023 Oct 2];91(7):1959-65. Available from: <https://pubmed.ncbi.nlm.nih.gov/7895353/>
48. Neleman T, Liu S, Tovar Forero MN, Hartman EMJ, Lighthart JMR, Witberg KT, et al. The Prognostic Value of a Validated and Automated Intravascular Ultrasound-Derived Calcium Score. *J Cardiovasc Transl Res* [Internet]. 2021 Oct 1 [cited 2024 Feb 27];14(5):992-1000. Available from: <https://pubmed.ncbi.nlm.nih.gov/33624259/>
49. Agatston AS, Janowitz WR, Hildner FJ, Zusmer NR, Viamonte M, Detrano R. Quantification of coronary artery calcium using ultrafast computed tomography. *J Am Coll Cardiol* [Internet]. 1990 Mar 15 [cited 2023 Oct 2];15(4):827-32. Available from: <https://pubmed.ncbi.nlm.nih.gov/2407762/>
50. Sheet D, Karamalis A, Eslami A, Noël P, Chatterjee J, Ray AK, et al. Joint learning of ultrasonic backscattering statistical physics and signal confidence primal for characterizing atherosclerotic plaques using intravascular ultrasound. *Med Image Anal* [Internet]. 2014 Jan [cited 2024 Feb 27];18(1):103-17. Available from: <https://pubmed.ncbi.nlm.nih.gov/24184434/>
51. Kim GY, Lee JH, Hwang YN, Kim SM. A novel intensity-based multi-level classification approach for coronary plaque characterization in intravascular ultrasound images. *Biomed Eng Online* [Internet]. 2018 Nov 6 [cited 2024 Feb 27];17(Suppl 2). Available from: <https://pubmed.ncbi.nlm.nih.gov/30396344/>

52. Bae Y, Kang SJ, Kim G, Lee JG, Min HS, Cho H, et al. Prediction of coronary thin-cap fibroatheroma by intravascular ultrasound-based machine learning. *Atherosclerosis* [Internet]. 2019 Sep 1 [cited 2024 Feb 27];288:168-74. Available from: <https://pubmed.ncbi.nlm.nih.gov/31130215/>
53. Jun TJ, Kang SJ, Lee JG, Kweon J, Na W, Kang D, et al. Automated detection of vulnerable plaque in intravascular ultrasound images. *Med Biol Eng Comput* [Internet]. 2019 Apr 11 [cited 2024 Feb 27];57(4):863-76. Available from: <https://pubmed.ncbi.nlm.nih.gov/30426362/>
54. Wang L, Tang D, Maehara A, Wu Z, Yang C, Muccigrosso D, et al. Using intravascular ultrasound image-based fluid-structure interaction models and machine learning methods to predict human coronary plaque vulnerability change. *Comput Methods Biomech Biomed Engin* [Internet]. 2020 [cited 2024 Feb 27];23(15):1267-76. Available from: <https://pubmed.ncbi.nlm.nih.gov/32696674/>
55. Ziemer PGP, Bulant CA, Orlando JI, Maso Talou GD, Álvarez LAM, Guedes Bezerra C, et al. Automated lumen segmentation using multi-frame convolutional neural networks in intravascular ultrasound datasets. *Eur Hear journal Digit Heal* [Internet]. 2020 Nov 1 [cited 2023 Oct 2];1(1):75-82. Available from: <https://pubmed.ncbi.nlm.nih.gov/36713961/>
56. Lee JG, Ko J, Hae H, Kang SJ, Kang DY, Lee PH, et al. Intravascular ultrasound-based machine learning for predicting fractional flow reserve in intermediate coronary artery lesions. *Atherosclerosis*. 2020 Jan 1;292:171-7.
57. Cho H, Kang SJ, Min HS, Lee JG, Kim WJ, Kang SH, et al. Intravascular ultrasound-based deep learning for plaque characterization in coronary artery disease. *Atherosclerosis* [Internet]. 2021 May 1 [cited 2024 Feb 27];324:69-75. Available from: <https://pubmed.ncbi.nlm.nih.gov/33831671/>
58. Min HS, Ryu D, Kang SJ, Lee JG, Yoo JH, Cho H, et al. Prediction of Coronary Stent Underexpansion by Pre-Procedural Intravascular Ultrasound-Based Deep Learning. *JACC Cardiovasc Interv* [Internet]. 2021 May 10 [cited 2024 Feb 27];14(9):1021-9. Available from: <https://pubmed.ncbi.nlm.nih.gov/33865741/>
59. Bass RD, Garcia-Garcia HM, Sanz-Sánchez J, Ziemer PGP, Bulant CA, Kuku KK, et al. Human vs. machine vs. core lab for the assessment of coronary atherosclerosis with lumen and vessel contour segmentation with intravascular ultrasound. *Int J Cardiovasc Imaging* [Internet]. 2022 Jul 1 [cited 2024 Feb 27];38(7):1431-9. Available from: <https://www.x-mol.net/paper/article/1516497141295915008>
60. Bajaj R, Eggermont J, Grainger SJ, Räber L, Parasa R, Khan AHA, et al. Machine learning for atherosclerotic tissue component classification in combined near-infrared spectroscopy intravascular ultrasound imaging: Validation against histology. *Atherosclerosis*. 2022 Mar 1;345:15-25.
61. Wissel T, Riedl KA, Schaefer K, Nickisch H, Brunner FJ, Schnellbaecher ND, et al. Cascaded learning in intravascular ultrasound: coronary stent delineation in manual pullbacks. <https://doi.org/10.1117/1.JMI92025001> [Internet]. 2022 Mar 28 [cited 2023 Oct 2];9(2):025001. Available from: <https://www.spiedigitallibrary.org/journals/journal-of-medical-imaging/volume-9/issue-2/025001/Cascaded-learning-in-intravascular-ultrasound--coronary-stent-delineation-in/10.1117/1.JMI.9.2.025001.full>
62. Blanco PJ, Ziemer PGP, Bulant CA, Ueki Y, Bass R, Räber L, et al. Fully automated lumen and vessel contour segmentation in intravascular ultrasound datasets. *Med Image Anal* [Internet]. 2022 Jan 1 [cited 2023 Oct 7];75. Available from: <https://pubmed.ncbi.nlm.nih.gov/34670148/>
63. Arora P, Singh P, Girdhar A, Vijayvergiya R. Calcification Detection in Intravascular Ultrasound (IVUS) Images Using Transfer Learning Based MultiSVM model. <https://doi.org/10.1177/01617346231164574> [Internet]. 2023 Apr 13 [cited 2024 Feb 27]; Available from: <https://journals.sagepub.com/doi/10.1177/01617346231164574>
64. Généreux P, Madhavan M V, Mintz GS, Maehara A, Palmerini T, Lasalle L, et al. Ischemic outcomes after coronary intervention of calcified vessels in acute coronary syndromes. Pooled analysis from the HORIZONS-AMI (Harmonizing Outcomes With Revascularization and Stents in Acute Myocardial Infarction) and ACUITY (Acute Catheterization. *J Am Coll Cardiol* [Internet]. 2014 May 13 [cited 2023 Oct 5];63(18):1845-54. Available from: <https://pubmed.ncbi.nlm.nih.gov/24561145/>
65. Fujino A, Mintz GS, Matsumura M, Lee T, Kim SY, Hoshino M, et al. A new optical coherence tomography-based calcium scoring system to predict stent underexpansion. *EuroIntervention* [Internet]. 2018 Apr 1 [cited 2023 Oct 5];13(18):e2182-9. Available from: <https://pubmed.ncbi.nlm.nih.gov/29400655/>
66. Gharaibeh Y, Lee J, Zimin VN, Kolluru C, Dallan LAP, Pereira GTR, et al. Prediction of stent under-expansion in calcified coronary arteries using machine-learning on intravascular optical coherence tomography. 2022 May 16 [cited 2023 Oct 5]; Available from: <https://arxiv.org/abs/2205.10354v1>
67. Bartuś S, Siłka W, Kasprzycki K, Sabatowski K, Malinowski KP, Rzeszutko Ł, et al. Experience with Optical Coherence Tomography Enhanced by a Novel Software (Ultreon™ 1.0 Software)-The First One Hundred Cases. *Medicina (Kaunas)* [Internet]. 2022 Sep 1 [cited 2023 Oct 12];58(9). Available from: <https://pubmed.ncbi.nlm.nih.gov/36143904/>
68. Räber L, Taniwaki M, Zaugg S, Kelbæk H, Roffi M, Holmvang L, et al. Effect of high-intensity statin therapy on atherosclerosis in non-infarct-related coronary arteries (IBIS-4): a serial intravascular ultrasonography study. *Eur Heart J* [Internet]. 2015 Feb 21 [cited 2023 Oct 2];36(8):490-500. Available from: <https://pubmed.ncbi.nlm.nih.gov/25182248/>