



Revista argentina de cardiología

ISSN: 0034-7000

ISSN: 1850-3748

Sociedad Argentina de Cardiología

Pérez Valega, Lisandro; Mullins, Tomás; Olivera, Luciana; Caravagio, Sebastián  
Miocarditis fulminante por dengue, con patrón de Brugada tipo 1 en el ECG  
Revista argentina de cardiología, vol. 92, núm. 2, 2024, Marzo-Abril, pp. 168-170  
Sociedad Argentina de Cardiología

DOI: <https://doi.org/10.7775/rac.es.v92.i2.20764>

Disponible en: <https://www.redalyc.org/articulo.oa?id=305378908014>

- ▶ [Cómo citar el artículo](#)
- ▶ [Número completo](#)
- ▶ [Más información del artículo](#)
- ▶ [Página de la revista en redalyc.org](#)

LUZEM [redalyc.org](https://www.redalyc.org)

Sistema de Información Científica Redalyc  
Red de Revistas Científicas de América Latina y el Caribe, España y Portugal  
Proyecto académico sin fines de lucro, desarrollado bajo la iniciativa de acceso  
abierto

# Miocarditis fulminante por dengue, con patrón de Brugada tipo 1 en el ECG

## *Dengue Fulminant Myocarditis with ECG Brugada Type 1 Pattern*

LISANDRO PÉREZ VALEGA<sup>1,2</sup>, TOMÁS MULLINS<sup>2,3</sup>, LUCIANA OLIVERA<sup>2,3</sup>, SEBASTIÁN CARAVAGIO<sup>2,4</sup>

### INTRODUCCIÓN

El dengue es una enfermedad viral causada por un arbovirus que se transmite por artrópodos, específicamente por la picadura de la hembra del mosquito *Aedes aegypti*. Predomina en áreas tropicales y subtropicales, y es uno de los principales problemas de salud pública en Centroamérica y Sudamérica. Existen 4 serotipos del virus: DEN-1, DEN-2, DEN-3 y DEN-4.

La mayoría de las infecciones son de curso benigno u oligosintomáticas. Otros casos pueden cursar con cuadros febriles, cefalea, dolor retroocular, mialgias, artralgias y astenia marcada. Solo en muy pocas oportunidades se ven cuadros de gravedad; esto ocurre cuando el paciente tuvo una infección previa por algún serotipo, y se vuelve a infectar con un serotipo distinto. En estas situaciones es donde aparecen los cuadros de síndrome de dengue con shock, o shock hemorrágico, que cursan con plaquetopenia, aumento de la permeabilidad vascular y en muy pocas situaciones disfunción fulminante de órganos (miocarditis o hepatitis).

En la actualidad en Argentina y en países de la región, especialmente en Brasil, se está cursando una epidemia de dengue con números alarmantes de infecciones nuevas. Por eso decidimos presentar este caso clínico, dada la importancia de esta enfermedad en zonas endémicas.

Se trata de un paciente de 18 años, sin antecedentes patológicos de relevancia, que refiere comenzar el 16 de febrero de este año con fiebre, malestar general y diarrea acuosa sin moco, pus ni sangre. Evoluciona con astenia marcada en los días sucesivos, y el 21 de febrero agrega palidez cutáneo mucosa, sudoración, dolor precordial y episodio presincope; por lo que es llevado a la guardia de un hospital cercano a su domicilio. A su

ingreso describen un paciente francamente hipotenso, con tensión arterial 60/40 mmHg, frecuencia cardíaca 60 lpm, temperatura 38 °C, saturación de O<sub>2</sub> 99 % al aire ambiente, determinación en el glucómetro 87 mg/dL. La Figura 1 presenta el ECG de ingreso.

A las pocas horas de ingresado a esa institución presenta pérdida súbita del conocimiento con convulsión tónico-clónica; se señalan cambios electrocardiográficos con patrón de Brugada tipo 1, motivo por el cual solicitan derivación a nuestro sanatorio.

Ingresa a Unidad coronaria con hipotensión arterial que no mejora con la expansión con cristaloides, dolor precordial y relleno capilar enlentecido (mayor de 3 seg.) con ECG que evidencia patrón de Brugada tipo 1. (Figura 2). Se recibe laboratorio donde se objetiva troponina T ultrasensible de 1532 pg/mL, CPK 1178 U/L, péptido B (BNP) 218 pg/mL; acidosis metabólica, con pH 7,18, pCO<sub>2</sub> 58 mmHg, pO<sub>2</sub> 99 mmHg, bicarbonato 21 mEq/L, exceso de bases 7,1 mmol/L, saturación O<sub>2</sub> al aire ambiente 96 %, ácido láctico 9,3 mmol/L; hematocrito 55 %, leucocitos 7260/mm<sup>3</sup>, plaquetas 131 000/mm<sup>3</sup>, glucemia 167 mg/dL, urea 38 mg/dL, creatinina 1 mg/dL, KPTT 36 seg., protrombina 47 %, TGO 108 U/L y resto del hepatograma normal.

En el ecocardiograma se evidencia hipoquinesia global grave, con fracción de eyección ventricular izquierda estimada en 10 %, derrame pericárdico leve sin colapso de cavidades, y sin evidencia de enfermedad valvular.

Se interpreta el cuadro como shock cardiogénico, en paciente joven sin patologías previas y con fiebre persistente de 5 días de duración. Nuestra primera sospecha es miocarditis de origen viral, por lo que solicitan serologías para múltiples virus que pueden generar esta entidad. Se inicia infusión de noradrenalina.

REV ARGENT CARDIOL 2024;92:168-170. <http://dx.doi.org/10.7775/rac.es.v92.i2.20764>



<https://creativecommons.org/licenses/by-nc-sa/4.0/>

©Revista Argentina de Cardiología

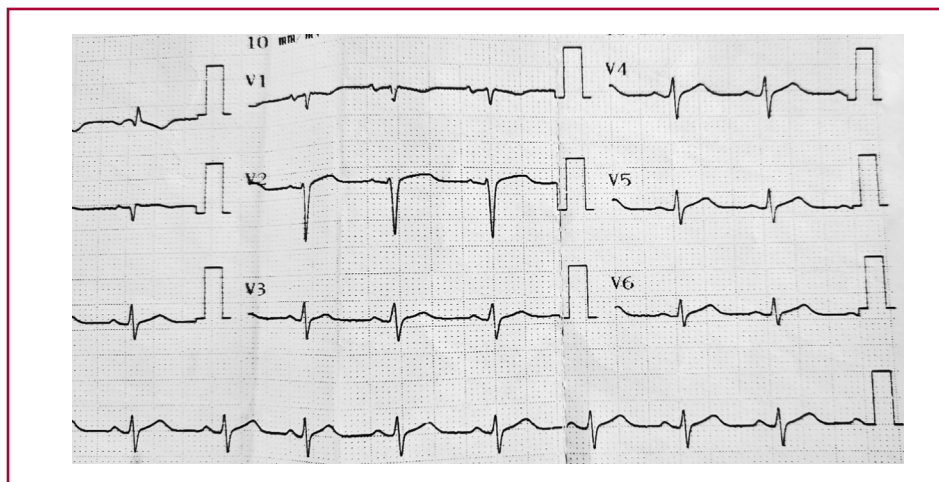
<sup>1</sup> Servicio de Cardiología, Clínica Privada Monte Grande

<sup>2</sup> Canning Health Institute

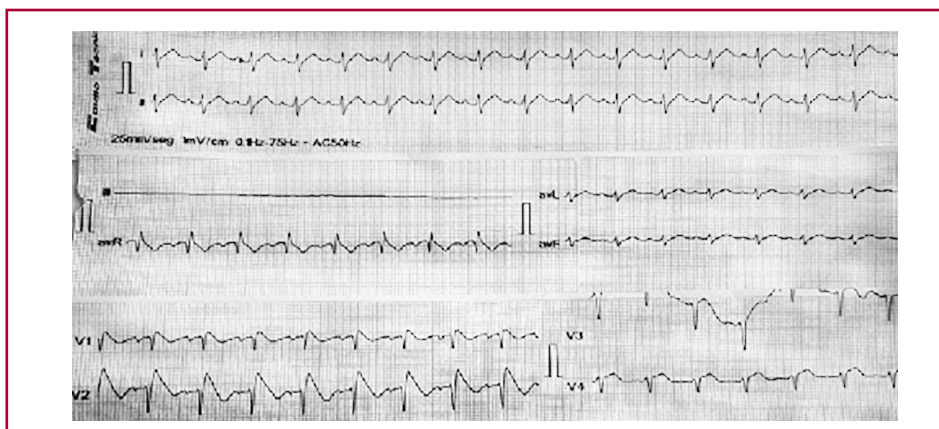
<sup>3</sup> Unidad Coronaria, Clínica Privada Monte Grande

<sup>4</sup> Unidad Terapia Intensiva, Clínica Privada Monte Grande

**Fig. 1.** ECG de ingreso al Hospital que derivó al paciente



**Fig. 2.** ECG de ingreso a nuestro sanatorio donde se evidencia patrón de Brugada tipo I



nalina y dobutamina con mala respuesta, se decide asistencia ventilatoria mecánica. A las 4 horas de ingreso a Unidad Coronaria el paciente evoluciona con hipotensión refractaria y actividad eléctrica sin pulso, y pese a maniobras avanzadas de resucitación cardiopulmonar fallece.

Cinco días luego del óbito se recibe resultado para dengue positivo, tanto el antígeno NS1 como la PCR para DEN-2.

Presentamos un caso de miocarditis fulminante por dengue, con desenlace fatal, en un paciente joven sin antecedentes patológicos, que ingresó con una patente de Brugada tipo 1, desconocida previamente. En la familia no había antecedentes de muerte súbita ni de diagnóstico de este síndrome. Por todo esto consideramos que podía ser una expresión de patente tipo 1 de Brugada en contexto de fiebre. No encontramos en la literatura reporte de la asociación de Brugada y dengue.

En la mayoría de los casos el dengue es una enfermedad autolimitada y resuelve en 5 a 7 días. Sin embargo un porcentaje bajo de pacientes experimentan

la forma grave, con impacto a nivel cardiovascular con arritmias y miocarditis. (1)

Según Sud y cols. la prevalencia de miocarditis por Dengue no grave sin signos de alarma es del 9,7 %, en el dengue no grave pero con signos de alarma es del 21 % y para el dengue grave del 46,6 %. (2)

Un metaanálisis de 12 estudios y 2795 pacientes sobre la incidencia de miocarditis en el dengue, definió la misma en alrededor del 21 %. Cabe aclarar que los pacientes estaban internados, la letalidad era baja y la muestra muy heterogénea. (3)

En otra revisión realizada por la Sociedad Interamericana de Cardiología (NET-Heart Project) se vio que de 120 pacientes hospitalizados por dengue en India, el 12,5 % tenían manifestaciones cardiovasculares. De estas, las más frecuentes fueron las bradiarritmias (6,6 %), la bradicardia sinusal lo más prevalente. El 3,3 % tenía disfunción sistólica por ecocardiograma, el 1,6 % derrame pericárdico y el 1 % tenía fibrilación auricular. En esta misma revisión se vio que entre el 3,3 % y hasta el 24 % de pacientes internados por den-

que pueden tener cambios en el ecocardiograma que sugieren miocarditis. (4)

En una revisión extensa de la literatura se encontró que hasta el 87 % de los casos de dengue pueden tener cambios ECG (ondas T negativas, infradesnivel del segmento ST, inversión de la onda T, bloqueos de rama, etc.). Es interesante señalar que la patente de Brugada no aparece descripta. (5) La aparición de la patente de Brugada ha sido tradicionalmente vinculada con cuadros febriles, pero, repetimos, no hay descripción de su aparición en el contexto de fiebre por dengue. (6)

Siendo que estamos atravesando una epidemia grave por dengue, consideramos muy oportuno conocer el daño a nivel cardiovascular que provoca este virus. A su vez presentamos una asociación novedosa y extremadamente infrecuente de miocarditis fulminante por dengue que se presenta con patrón ECG de Brugada tipo 1. En ningún momento el paciente presentó arritmias, y el ritmo de paro no fue taquicardia o fibrilación ventricular, sino actividad eléctrica sin pulso, por lo que no creemos que el patrón de Brugada haya tenido un rol en el desenlace fatal.

#### Consideraciones éticas

No aplica

#### Declaración de conflicto de intereses

Los autores declaran que no tienen conflicto de intereses.

(Véanse formularios de conflicto de intereses de los autores en la Web).

#### Financiamiento

Este trabajo no contó con financiamiento

---

#### BIBLIOGRAFÍA

1. Khan MB, Yang ZS, Lin CY, Hsu MC, Urbina AN, Assavalapsakul W, et al. Dengue overview: An updated systemic review. *J Infect Public Health* 2023;16:1625-42. <https://doi.org/10.1016/j.jiph.2023.08.001>
2. Sud R, Agarwal N, Aishwarya V, Aggarwal A, S Y, Kalawatia M, Sangoi R, et al. A Case Series of Dengue Myocarditis: A Complication Observed in Dengue Patients. *Cureus* 2023;15:e48285. <https://doi.org/10.7759/cureus.48285>
3. Sandeep M, Padhi BK, Yella SST, Sruthi KG, Venkatesan RG, Krishna Sasanka KB, et al. Myocarditis manifestations in dengue cases: A systematic review and meta-analysis. *J Infect Public Health* 2023;16:1761-8. <https://doi.org/10.1016/j.jiph.2023.08.005>
4. Araiza-Garaygordobil D, García-Martínez CE, Burgos LM, Saldarriaga C, Liblik K, Mendoza I, et al. Neglected Tropical Diseases and other Infectious Diseases affecting the Heart (the NET-Heart) project. Dengue and the heart. *Cardiovasc J Afr*. 2023 32:276-283. <https://doi.org/10.5830/CVJA-2021-033>
5. Parchani A, Krishnan Vs G, Kumar VS. Electrocardiographic Changes in Dengue Fever: A Review of Literature. *Int J Gen Med*. 2021;14:5607-5614. <https://doi.org/10.2147/IJGM.S328755>
6. Roomi SS, Ullah W, Abbas H, Abdullah H, Talib U, Figueredo V. Brugada syndrome unmasked by fever: a comprehensive review of literature. *J Community Hosp Intern Med Perspect*. 2020;10:224-28. <https://doi.org/10.1080/20009666.2020.1767278>