



INSUFICIENCIA CARDIACA

ISSN: 1850-1044

ISSN: 1852-3862

revista@insuficienciacardiaca.org

Federación Argentina de Cardiología
Argentina

Vergara, Nadia; Lescano, Adrián; Rossi, Agustina
Miocardiopatía de Tako-tsubo, una entidad no tan benigna A propósito de un caso
INSUFICIENCIA CARDIACA, vol. 13, núm. 4, 2018, Octubre-Diciembre, pp. 192-196
Federación Argentina de Cardiología
Argentina

Disponible en: <https://www.redalyc.org/articulo.oa?id=321958046005>

- Cómo citar el artículo
- Número completo
- Más información del artículo
- Página de la revista en redalyc.org

UAEH
redalyc.org

Sistema de Información Científica Redalyc
Red de Revistas Científicas de América Latina y el Caribe, España y Portugal
Proyecto académico sin fines de lucro, desarrollado bajo la iniciativa de acceso
abierto

Miocardopatía de Tako-tsubo, una entidad no tan benigna A propósito de un caso

Nadia Vergara¹, Adrián Lescano², Agustina Rossi³

Resumen

La miocardopatía de Tako-tsubo se conoce como una entidad benigna y reversible. Su presentación típica se caracteriza por la disfunción sistólica transitoria, apical y una base hipercontráctil del ventrículo izquierdo, en ausencia de oclusión coronaria, frecuentemente ocurre en mujeres mayores después de una situación de estrés. Dado que suele simular un síndrome coronario agudo, el diagnóstico diferencial es esencial para su tratamiento. Últimamente, se dio a conocer que las complicaciones intrahospitalarias graves se encuentran en igual proporción que el síndrome coronario agudo.

En este caso, se presenta una mujer de edad avanzada, sintomática por disnea clase funcional IV, supradesnivel del segmento ST en cara anterior, con elevación de troponina, arterias coronarias sin lesiones significativas en la cinecoronariografía y evidencia de imágenes compatibles con miocardopatía de Tako-tsubo en el ecocardiograma transtorácico, complicado durante su hospitalización con *shock* cardiogénico y taponamiento cardíaco.

Insuf Card 2018;13(4): 192-196

Palabras clave: Miocardopatía de Tako-tsubo - Síndrome coronario agudo - Infarto de miocardio

Summary

Tako-tsubo cardiomyopathy, a not so benign entity About a case

Tako-tsubo cardiomyopathy is known as a benign and reversible entity. Its typical presentation is characterized by transient, apical systolic dysfunction and a hypercontractile base of the left ventricle, in the absence of coronary occlusion, frequently occurring in older women after a stressful situation. Since it usually simulates an acute coronary syndrome, the differential diagnosis is essential for its treatment. Recently, it was reported that serious intrahospital complications are found in the same proportion as acute coronary syndrome.

In this case, there is an older woman, symptomatic of dyspnea functional class IV, supra-level of the ST segment on the anterior side, with elevation of troponin, coronary arteries without significant lesions in the coronary angiography and evidence of images compatible with Tako-tsubo cardiomyopathy in the transthoracic echocardiogram, complicated during his hospitalization with cardiogenic shock and cardiac tamponade.

Keywords: Tako-tsubo cardiomyopathy - Acute coronary syndrome - Myocardial infarction

¹ Médica residente de cardiología. Servicio de cardiología. Centro Gallego de Buenos Aires. Ciudad de Buenos Aires. República Argentina.

² Médico cardiólogo, especialista en Insuficiencia Cardíaca e Hipertensión pulmonar. Jefe de Ecocardiografía. Sanatorio Trinidad de Quilmes. Quilmes. Buenos Aires. República Argentina.

³ Médica cardióloga. Servicio de cardiología. Sanatorio Trinidad de Quilmes. Quilmes. Buenos Aires. República Argentina.

Correspondencia: Dra. Nadia Vergara.
Paraguay 5501, Piso 1, Dpto.: 6. CP: 1425. Ciudad de Buenos Aires. República Argentina.
E-mail: nadiavergara86@gmail.com

Recibido: 20/07/2018
Aceptado: 10/10/2018

Resumo

Cardiomiopatía de Tako-tsubo, entidad no tan benigna Sobre un relato clínico

A cardiomiopatía de Tako-tsubo es conocida como una entidad benigna e reversible. Su presentación típica es caracterizada por disfunción sistólica transitoria, apical e una base hipercontráctil del ventrículo izquierdo, en ausencia de oclusión coronaria, ocurre frecuentemente en mujeres más viejas, después una situación estresante. Como generalmente simula una síndrome coronaria aguda, el diagnóstico diferencial es esencial para el tratamiento. Recientemente, fue relatado que complicaciones intra-hospitalarias graves son encontradas en la misma proporción que a síndrome coronaria aguda.

Neste caso, uma mulher idosa, sintomática por dispnéia classe funcional IV, elevação do segmento ST no cara anterior, com elevação da troponina, artérias coronárias sem lesões significativas na angiografia coronária e evidência de imagens compatíveis com cardiomiopatía de Tako-tsubo no ecocardiograma transtorácico, complicado durante sua internação com choque cardíaco e tamponamento cardíaco.

Palavras-chave: Miocardiopatía de Tako-tsubo - Síndrome coronaria aguda - Infarto do miocárdio

Presentación del caso clínico

Paciente femenina de 89 años de edad, que ingresó con diagnóstico de síndrome coronario agudo (SCA) con elevación del ST, con antecedentes de hipertensión arterial, medicada con enalapril 10 mg diarios, sin otro antecedente de relevancia. Consultó a la guardia por disnea clase funcional IV según *New York Heart Association* (NYHA), de una hora de evolución, asociado a síntomas neurovegetativos (sudoración profusa y náuseas); presencia de supradesnivel del ST de cara anterior por electrocardiograma (ECG), por lo cual ingresó a unidad coronaria, persistiendo con disnea, presión arterial de 130/80 mm Hg, frecuencia cardíaca 120 lat/min, frecuencia respiratoria: 20 por/min, saturación de oxígeno del 83%, mala mecánica respiratoria, crepitanes húmedos hasta ápices pulmonares, regular perfusión periférica, presentaba además elevación de troponinas. Se asumió inicialmente como síndrome coronario agudo con elevación del ST-KK III, dándose aviso al servicio de hemodinamia para ingreso a cateterismo.

Evolucionó rápidamente con signos de *shock* cardíaco, requiriendo intubación orotraqueal, conexión a asistencia respiratoria mecánica (ARM), e inicio de infusión de drogas vasoactivas. Ingresó a sala de hemodinamia, sin evidencia de oclusión coronaria significativa por cinecoronariografía. Al ecocardiograma transtorácico presentaba deterioro severo de la función sistólica del ventrículo izquierdo (VI), acinesia de los segmentos apicales, medios ventriculares e hipercontractilidad de segmentos basales, morfología compatible con patrón típico de miocardiopatía de Tako-tsubo.

A las 48 horas evolucionó con mejoría clínica por lo que se suspendió la infusión de drogas vasoactivas, persistiendo con requerimiento de ARM.

Al cuarto día de hospitalización, presentó cuadro de hipotensión arterial súbito, disminución de ruidos cardíacos e ingurgitación yugular mayor a 6 cm de H₂O, bajo voltaje generalizado con persistencia de elevación

del segmento ST por ECG (Figura 1), se sospechó cuadro de taponamiento cardíaco. Se realizó un ecocardiograma que evidenció derrame pericárdico severo con colapso de cavidades derechas (Figura 2). Se procedió a realizar pericardiocentesis evacuadora de urgencia, drenándose 500 ml de líquido serohemático (sin rescate de gérmenes en cultivos de líquido pericárdico), con posterior estabilidad hemodinámica y mejoría clínica. Pasados los 10 días de internación, presentó un cuadro de *shock* séptico con foco respiratorio, instaurándose tratamiento antibiótico empírico de amplio espectro, con escasa respuesta, finalmente presentó evento de arritmia ventricular maligna, que culminó con la muerte del paciente.

Discusión

La miocardiopatía de Tako-tsubo (MTT), también conocida como síndrome del corazón roto, *apical ballooning*, síndrome de disquinesia apical transitoria, síndrome de disfunción ventricular transitoria o miocardiopatía inducida por estrés, fue descrita por primera vez por Sato y col. en Japón, en 1990. La presentación típica de la MTT con disfunción apical y una base hipercontráctil del VI, llevó a Sato¹ y sus colegas a compararlo con la trampa que utilizan los pescadores para capturar pulpos en Japón, que deriva de *tako*, que significa pulpo y *tsubo*: olla.

Por lo general, la MTT se presenta en mujeres posmenopáusicas de edad avanzada después de un evento de estrés emocional o físico^{2,9}. En la bibliografía, la edad media varía entre los 58 y los 75 años, aunque se han descrito casos en niños y personas mayores². Sabemos que MTT imita al SCA, que generalmente al inicio presenta un dolor torácico (75,9%), seguido por disnea (46,9%) y síncope (7,7%), según los datos del registro internacional de miocardiopatía de Tako-tsubo³, al cual haremos una pequeña referencia en este texto.

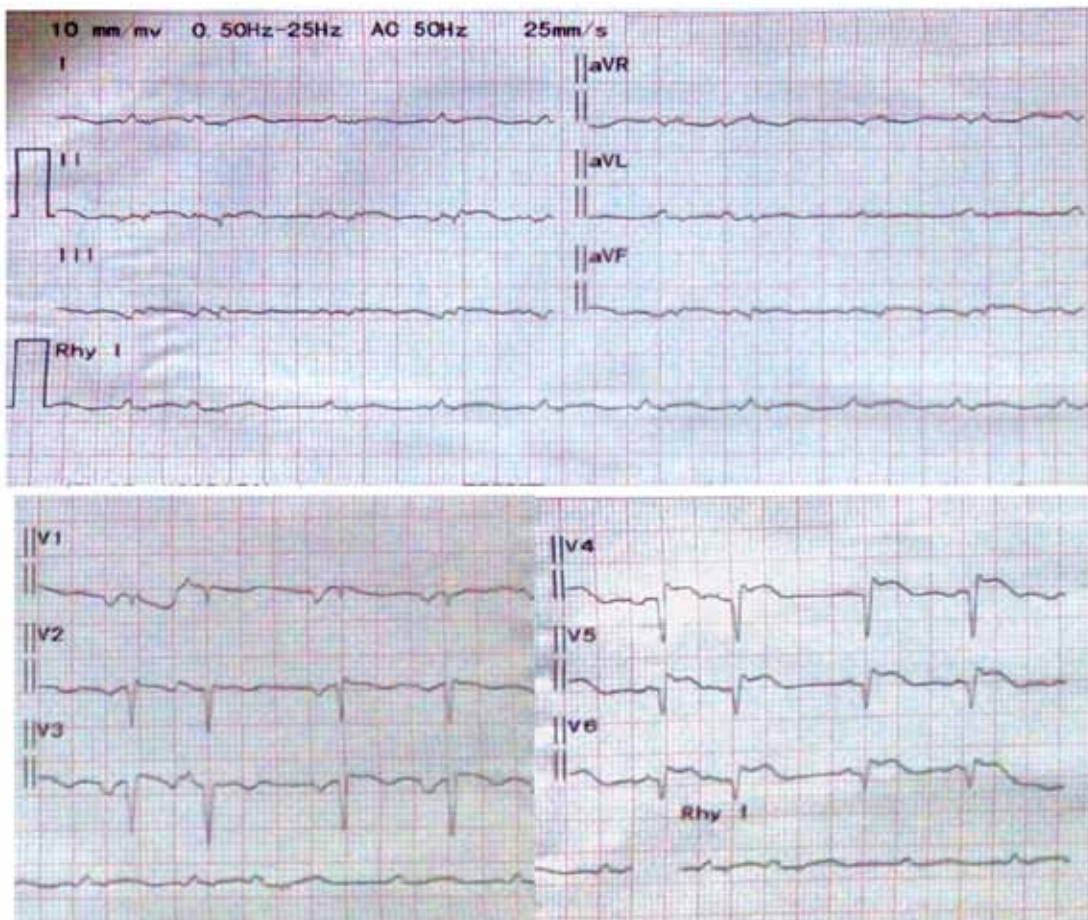


Figura 1. Electrocardiograma del cuarto día, muestra bajo voltaje generalizado, con aparente onda Q en DI, aVL, V1 a V6, persistencia de supradesnivel del ST en derivaciones precordiales.

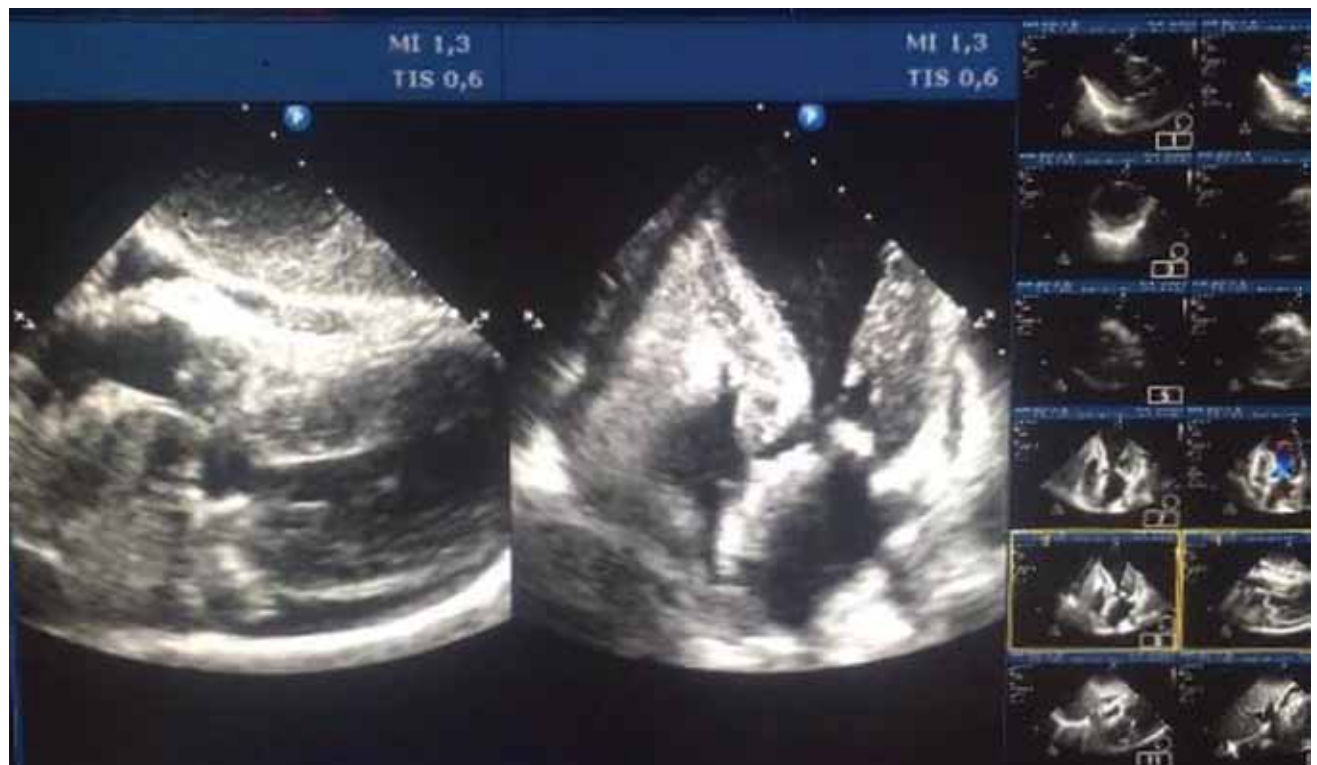

Figura 2. Ecocardiografía. Proyecciones subxifoidea y apical cuatro cámaras, donde se aprecia el clásico «balonamiento apical», derrame pericárdico severo con colapso de cavidades derechas.

El mecanismo exacto de la fisiopatología de esta miocardiopatía aún se desconoce completamente. Se sugieren varias teorías como el espasmo multivaso, miocarditis, rotura de placas no obstructivas con trombólisis espontánea, alteraciones microvasculares, arterias coronarias anómalas, geométricas ventriculares (gradiente con obstrucción en el tracto de salida del VI), sepsis, origen neurógeno, entre otros.

En la actualidad, la teoría más aceptada se refiere a la hipótesis de toxicidad por niveles elevados de catecolaminas por estrés, mediada tanto por el sistema nervioso central como el autónomo, donde factores estresantes agudos inducen activación cerebral, aumentando la biodisponibilidad de cortisol y catecolamina presentes en la fase aguda de MTT. Conduciendo a través de múltiples mecanismos, toxicidad directa por catecolaminas y un daño mediado por vasoconstricción de la circulación microvascular, aumentando la carga de trabajo cardíaco, causando un defecto en la morfología y función ventricular izquierda transitoria^{4,5}. A pesar de una mejor comprensión, en cuanto a la fisiopatología de la MTT, aún permanecen cabos sueltos.

Para el diagnóstico, se sugieren múltiples criterios actualizados en el año 2008 por la Clínica Mayo:

- Alteraciones transitorias en la contractilidad ventricular izquierda (discinesia, acinesia o hipocinesia), con afectación apical o sin ella; extendiéndose más allá del territorio de una arteria coronaria determinada; ocasionalmente hay una situación estresante desencadenante, aunque no siempre.
- Ausencia de enfermedad coronaria obstructiva o evidencia angiográfica de rotura de placa aguda.
- Nuevas alteraciones electrocardiográficas (elevación del ST y/o inversión de la onda T) o elevación modesta de troponina.
- Ausencia de feocromocitoma o miocarditis.

El ecocardiograma es indispensable para el diagnóstico de la MTT, ya sea en la fase aguda, seguimiento y evaluación de complicaciones implicadas en la patología. Hoy en día, se han definido tres patrones ecocardiográficos: invertido, medioventricular y apical. Esta última forma típica, generalmente, se conoce como patrón más frecuente, donde se observa aquinesia de segmento apical y el medio ventricular en contraste con segmentos basales, que son hiperkinéticos. Cabe destacar que es la técnica no invasiva inicial ante la sospecha de MTT, ya que proporciona una evaluación exhaustiva para el diagnóstico y seguimiento del paciente⁶.

La MTT se considera, habitualmente, una entidad benigna, con notable recuperación de la función sistólica del VI con el tiempo. Sin embargo, los registros internacionales recientes dieron a conocer, que las complicaciones intrahospitalarias graves, se encuentran en proporción igual o mayor que los pacientes con SCA.

Recientemente, se conocieron los resultados del registro GEIST (*German Italian Stress Cardiomyopathy*), donde aparte de evaluar la incidencia de complicaciones como la formación de trombos en el VI y lo que eso conlleva, se observó un hallazgo interesante, donde la persistencia del

supradesnivel del ST en la MTT representa un predictor independiente de complicaciones intrahospitalarias graves y podría asociarse a largo plazo con eventos cardíacos malignos^{7,8}.

Según el registro internacional de MTT, desarrollado por la Universidad de Zúrich (Suiza), en colaboración con países de Europa y EEUU que incluyó 1750 pacientes con diagnóstico de este síndrome, entre 1998 y 2014, los comparó con los resultados de un grupo de pacientes con SCA (por enfermedad coronaria epicárdica) apareados por edad y sexo. Los objetivos de este estudio fueron analizar las características clínicas, evolución y el pronóstico de estos pacientes e identificar factores predictores del curso de la enfermedad³.

Los resultados arrojados de muerte intrahospitalaria en pacientes con MTT, se produjeron con más frecuencia en hombres que en mujeres. Además, sufrieron complicaciones graves, como taquicardia ventricular (3,0%), trombosis ventricular (1,3%) y ruptura ventricular (0,2%)¹⁰. A largo plazo, se evidenció una tasa de muerte por cualquier causa del 5,6% por año y una tasa de episodios cardíacos y cerebrovasculares adversos del 9,9% por año. Entre estos pacientes, la incidencia de infarto de miocardio fue relativamente baja, dado que la tasa de accidentes cerebrovasculares (ACV) o accidente isquémico transitorio (AIT) fue del 1,7% por año y la tasa de recidiva de la MTT fue del 1,8% por año, con un lapso de tiempo de 25 días hasta 9,2 años después del primer episodio^{3,6}.

Como se dio a conocer en los resultados del registro internacional de MTT, casi la quinta parte de los pacientes presentaron complicaciones graves intrahospitalarias, lo que desplaza a los datos previamente conocidos como una miocardiopatía benigna. Estos pacientes tuvieron tasas considerables de muerte y complicaciones tras la fase aguda de la enfermedad, con una tasa de muerte por año del 5,6% y una tasa de ACV o AIT del 1,7% por año. Es por esto, de especial interés saber si el tratamiento médico influye en la fase aguda de la MTT⁶. No hay un tratamiento estándar o recomendaciones terapéuticas claras para la MTT, esto se limita al tratamiento habitual de los SCA y sus complicaciones. En algunos casos, durante la presentación clínica aguda, puede cursar con inestabilidad hemodinámica y requerir de aporte de líquidos, fármacos vasoactivos e inotrópicos (noradrenalina, levosimendán), intubación orotraqueal e incluso balón de contrapulsación u otro tipo de asistencia ventricular mecánica, para el tratamiento de complicaciones altamente letales, como ser obstrucción del tracto de salida del VI, presencia de trombos intracavitarios, *shock* cardiogénico, compromiso del ventrículo derecho¹¹, recurrencia de MTT¹² derrame pericárdico y taponamiento cardíaco¹⁰.

Conclusión

El diagnóstico diferencial entre miocardiopatía de Tako-tsubo y síndrome coronario agudo al ingreso sigue siendo hasta el día de hoy, un reto. De esta ma-

nera la cinecoronariografía diagnóstica junto con el ecocardiograma transtorácico sigue siendo el pilar para diferenciar estos síndromes.

El caso presentado en esta oportunidad, se debe destacar que el síndrome de Tako-tsubo es potencialmente mortal en la fase aguda, igualando al SCA, ya que no se encuentra exenta de complicaciones aunque sean infrecuentes, una vez superada la fase aguda suele conllevar generalmente un buen pronóstico.

Recursos financieros

Los autores no recibieron ningún apoyo económico para la investigación.

Conflicto de intereses

Los autores declararon no tener conflicto de intereses.

Referencias bibliográficas

1. Kodama K, Haze K, Hon M (Eds.), Clinical Aspect of Myocardial Injury: From Ischemia to Heart Failure (in Japanese), Kagakuhyouronsya Co, Tokyo (1990), pp. 56-64
2. Elesber A, Bybee KA, Prasad A, Wright RS, Lerman A, Rihal CS. Right ventricular dysfunction in the transient apical ballooning syndrome: incidence and impact on clinical outcome. *J Am Coll Cardiol* 2006;47:1082-1083.
3. Templin C, Ghadri JR, Diekmann J, Napp L C, Bataiosu DR, Jaguszewski M, Clinical Features and Outcomes of Tako-tsubo (Stress) Cardiomyopathy. *N Eng J Med* 2015;373:929-38.
4. Tsuchihashi K, Ueshima K, Uchida T, Oh-mura N, Kimura K, Owa M, Yoshiyama M, Miyazaki S, Haze K, Ogawa H, Honda T, Hase M, Kai R, Morii I, for the Angina Pectoris-Myocardial Infarction Investigations in Japan. Transient left ventricular apical ballooning without coronary artery stenosis: a novel heart syndrome mimicking acute myocardial infarction. *J Am Coll Cardiol* 2001;38:11-18.
5. Pelliccia F, Kaski JC, Crea F, Camici PG, Pathophysiology of Takotsubo Syndrome. *Circulation* 2017;135:2426-2441.
6. Masaki I, Yoshihiro JA. Role of echocardiography for takotsubo cardiomyopathy: clinical and prognostic implications. *Cardiovasc Diagn Ther* 2018;8(1):90-100.
7. Tarantino N, Guastafierro F, Santoro F, Stiermaier T. Impact of persistent ST elevation on outcome in patients with Takotsubo syndrome. Results from the GERman Italian STress Cardiomyopathy (GEIST) registry. *Int J Cardiol* 2018;255:140-144.
8. Santoro F, Stiermaier T, Tarantino N, De Gennaro L, Moeller C, Guastafierro F. Left Ventricular Thrombi in Takotsubo Syndrome: Incidence, Predictors, and Management: Results From the GEIST (German Italian Stress Cardiomyopathy) Registry. *J Am Heart Assoc* 2017;6:e006990.
9. Elian D, Osherou A, Matetzky S, Hod H, Guetta V, Feinberg MS, Di Segni E. Left ventricular apical ballooning syndrome: not an uncommon variant of acute myocardial infarction in women. *Clin Cardiol* 2006;29:9-12.
10. Yoshida S, Miwa K, Matsubara T, et al. Stress-induced takotsubo cardiomyopathy complicated with wall rupture and thrombus formation. *Int J Cardiol* 2012;161:e18-20.
11. Nicola Tarantino, Francesca Guastafierro, Francesco Santoro, Thomas Stiermaier, Impact of persistent ST elevation on outcome in patients with Takotsubo syndrome. Results from the GERman Italian STress Cardiomyopathy (GEIST) registry. *Int J Cardiol* 2018; 255:140-144.
12. Santoro F, Stiermaier T, Tarantino N, De Gennaro L, Moeller C, Guastafierro F. Left Ventricular Thrombi in Takotsubo Syndrome: Incidence, Predictors, and Management: Results From the GEIST (German Italian Stress Cardiomyopathy) Registry. *J Am Heart Assoc* 2017;6:e006990;2017.