



Revista Colombiana de Gastroenterología
ISSN: 0120-9957
ISSN: 2500-7440
Asociación Colombiana de Gastroenterología

Diagnóstico endoscópico de uncinariasis: presentación de un caso con anemia ferropénica grave

Pizza Restrepo, Juliana; Mosquera-Klinger, Gabriel

Diagnóstico endoscópico de uncinariasis: presentación de un caso con anemia ferropénica grave

Revista Colombiana de Gastroenterología, vol. 34, núm. 4, 2019

Asociación Colombiana de Gastroenterología

Disponible en: <http://www.redalyc.org/articulo.oa?id=337763313015>

DOI: 10.22516/25007440.289

Reportes de caso

Diagnóstico endoscópico de uncinariasis: presentación de un caso con anemia ferropénica grave

Endoscopic diagnosis of Uncinariasis, presentation of a case
with severe iron deficiency anemia

Juliana Pizza Restrepo

Universidad Pontificia Bolivariana, Colombia

Gabriel Mosquera-Klinger * gami8203@yahoo.com

Hospital Pablo Tobón Uribe, Colombia

Resumen: Presentamos el caso clínico de un joven, proveniente del área rural, con anemia ferropénica severa, sin sangrado evidente, quien requirió transfusión de hemoderivados y múltiples exámenes, donde se descartaron causas hemolíticas, autoinmunes y anemia de enfermedad crónica. En estudios endoscópicos se le documentó uncinariasis masiva como causa de su cuadro clínico. La uncinariasis es una causa sub-diagnosticada y potencialmente curable de anemia en nuestro medio. En este artículo hacemos la descripción de un caso clínico, la discusión sobre diagnósticos diferenciales de anemia ferropénica y revisión de la literatura.

Palabras clave: Anemia, infecciones por uncinarias, enfermedades parasitarias, endoscopia, diagnóstico diferencial.

Abstract: We present the clinical case of a young man from a rural area who required transfusion of blood products due to severe iron deficiency anemia although there was no obvious bleeding. Multiple tests ruled out hemolytic, autoimmune causes and chronic disease as the cause of his anemia. Endoscopy found massive ancylostomiasis, a potentially curable cause of anemia in our environment. In this article we describe the clinical case, discuss differential diagnoses of iron deficiency anemia, and review the literature.

Keywords: Anemia, ancylostomiasis, parasitic diseases, endoscopy, differential diagnosis.

Introducción

La uncinariasis es causada por la infección parasitaria por nematodos *Necator americanus* y *Ancylostoma duodenale*. Esta se transmite por contacto directo con suelos contaminados por dichos parásitos. La manifestación principal en los humanos es a nivel del tracto digestivo y las alteraciones más frecuentes son pérdidas sanguíneas crónicas, anemia ferropénica secundaria y enteropatía perdedora de proteínas con hipoalbuminemia secundaria.

A pesar de que la uncinariasis es común en nuestro medio, esta suele ser sub-diagnosticada o infraestimada en el contexto de anemia severa^{1,2}. La uncinariasis es endémica y más grave cuando el ambiente físico y sociocultural favorece la contaminación fecal-oral. Las poblaciones más susceptibles de infectarse son niños preescolares y escolares, pero también

Revista Colombiana de
Gastroenterología, vol. 34, núm. 4, 2019

Asociación Colombiana de
Gastroenterología

Recepción: 26 Agosto 2018
Aprobación: 02 Octubre 2018

DOI: 10.22516/25007440.289

CC BY-NC-ND

se pueden dar casos en adultos ^{2,3}. En varios estudios publicados en Latinoamérica y África se confirmó la relación causal de la uncinariasis con la pobreza, el saneamiento ambiental deficiente, así como la procedencia del área rural ^{4,5,6}. El diagnóstico suele ser por identificación del parásito o huevos en materia fecal.

Caso clínico

Paciente de 20 años, agricultor, proveniente del resguardo indígena del Cauca. En febrero de 2017 fue evaluado en el centro de salud municipal por presentar picos febriles intermitentes no cuantificados, sensación de debilidad, fatiga y diaforesis. En el examen físico se encontró en condiciones generales regulares, con marcada palidez cutaneomucosa y con fiebre de 38,5 °C. En sus exámenes analíticos se documentó una anemia severa, con una hemoglobina (Hb) de 3,6 g/dL y una gota gruesa para paludismo positiva (*P. falciparum* con 1520 formas asexuadas). Por esta razón se le inició tratamiento con arteméter 20 mg/lumefantrina 120 mg (Coartem®) 4 tabletas cada 12 horas en 6 dosis. Fue remitido a nuestro centro, donde se le realizaron estudios adicionales de ferrocínica, hemolisis y otras infecciones (Tabla 1). Además, se repitió la gota gruesa, donde se demostró disminución importante de la parasitemia. Se le dio tratamiento para la anemia con 3 unidades de glóbulos rojos empacados y se continuó el tratamiento antipalúdico. El paciente presentó mejoría sintomática, desaparición de la fiebre y la Hb de control fue 7,8 g/dL, por lo cual se le dio el egreso.

Tabla 1
Paraclínicos del paciente durante estancias hospitalarias

Primera estancia hospitalaria	
Química sanguínea	ALT 14, AST 21 Bilirrubina total 0,93; bilirrubina directa 0,39; fosfatasa alcalina 69 PCR 0,93 Creatinina 0,83; BUN 9,5 Na 137; Cl 104,5; Ca 8,2; K 4,21
Enfermedades infecciosas	Hemoparásitos positivos: <i>Plasmodium falciparum</i> , 16 gametocitos por mm ³ VIH no reactivo
Estudio de la anemia	HLG Hb 3,7; Hto 12,9; VCM 68; HCM 19,5; ADE 20; leucocitos 6200; neutrófilos 3700; eosinófilos 1300; linfocitos 1400; plaquetas 222 000 Hierro 24; transferrina 330; TIBC 412; saturación de transferrina 6%; ferritina 13 pmol/L
Segunda estancia hospitalaria	
Química sanguínea	ALT 19; AST 32 Creatinina 0,81; BUN 8,5 Na 139; Cl 104,9; K 4,86; Ca 9,4 INR 1,11; TP 11,9 (10,79); TPT 29,9 (30,6)
Enfermedades infecciosas	VIH no reactivo Hemoparásitos negativos
Estudio de la anemia	HLG Hb 4,9; Hto 17,8; VCM 57; HCM 15,7; glóbulos blancos 6200; neutrófilos 2542; linfocitos 1860; eosinófilos 1364 L 1860; plaquetas 362 000 Reticulocitos 31 000; índice 0,4 porcentaje 1 LDH 212 Hierro 20; ferritina 3,6 pmol/L

El paciente reingresó el 5 octubre de 2017 por marcada astenia, adinamia, fatiga, pica y cefalea pulsátil (referida como tontún). Negaba

sangrado digestivo manifiesto e ictericia. Al ingreso se documentó una anemia severa con hemoglobina de 4,9 g/dL. Por esta razón requirió nuevamente transfusión de hemoderivados. Por la historia de anemia ferropénica vista en hospitalización previa se decidió indicar estudios endoscópicos. En la endoscopia digestiva superior hubo evidencia de cambios inflamatorios y erosiones en el duodeno, además, se identificó parásito móvil a ese nivel (**Figura 1A**). Asimismo, en la colonoscopia se identificaron al menos 15 vermes alargados, de color blanquecino, móviles en colon derecho y ciego (**Figura 1B**). Se recomendó tratamiento con pamoato de pirantel 10 mg/kg/día por 3 días cada 6 meses por 3 años para él y familiares cercanos y sales de hierro oral durante 6 meses; además, se le ofreció educación sanitaria sobre medidas higiénicas básicas. Se le realizó seguimiento telefónico a los 6 y 9 meses, donde refirió mejoría completa de sus síntomas.

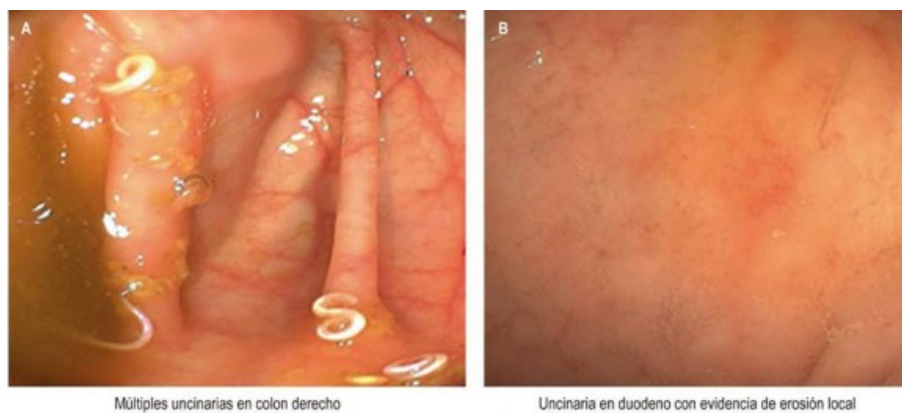


Figura 1

Imágenes diagnósticas. Evidencia de uncinarias en duodeno y en colon durante estudios endoscópicos

Discusión

La anemia por deficiencia de hierro es un problema de salud pública mundial. Es el trastorno nutricional más común, el cual afecta a más de 2 mil millones de personas en el mundo. Tiene una prevalencia aproximada de 40% en niños en edad preescolar, 30% en mujeres en edad fértil y hasta 38% en embarazadas⁷. Es responsable de casi la mitad de todas las causas de anemia en países de bajo y medianos ingresos⁸. En los países en vías de desarrollo generalmente resulta de la ingesta insuficiente o de pérdida sanguínea gastrointestinal debido a colonización por parásitos intestinales⁷.

Los síntomas de anemia son muy variados e inespecíficos. Se describen algunos clásicos, como fatiga, disnea relacionada con el ejercicio, pica, cefalea y alteración en la concentración, los cuales pueden manifestarse incluso con la presencia de ferropenia sin anemia asociada. Algunos signos evidentes son la palidez cutaneomucosa, taquicardia y ortostatismo, en casos de anemia grave; otros menos frecuentes y quizá más sutiles son la glositis, estomatitis angular y coiloniquia⁹.

Dentro de las causas de anemia ferropénica tenemos un espectro amplio de posibilidades (Tabla 2), no menos importante las pérdidas sanguíneas gastrointestinales manifiestas u oscuras¹⁰. La parasitosis se debe tener en cuenta en el enfoque inicial de pacientes con anemia ferropénica por pérdidas digestivas, ya que su diagnóstico tardío podría generar uso de ayudas diagnósticas innecesarias y exponer a los pacientes al riesgo de posibles complicaciones, como retraso en el neurodesarrollo, falla cardíaca y aumento en el riesgo de pérdidas gestacionales y morbilidad en las gestantes^{2,7}.

Tabla 2
Causas de la anemia ferropénica

Tipo de causa	Condición	Mecanismo
Aumento de los requerimientos	Infancia y adolescencia Embarazo	Crecimiento rápido Aumento de la masa eritrocitaria
Disminución en la ingesta	Mal nutrición, vegetarianos	Insuficiencia de hierro en la dieta
Disminución en la absorción	Gastrectomía, bypass duodenal, cirugía bariátrica, enfermedad celiaca, enfermedad inflamatoria intestinal, gastritis atrófica, infección por <i>Helicobacter pylori</i> , inhibidor de bomba de protones, ERC	Disminución en la superficie de absorción, aumento del pH gástrico y de la hepcidina
Pérdidas sanguíneas crónicas	Lesiones en el tracto gastrointestinal, esteroides, AINE, sangrado uterino, hemólisis intravascular, defectos en la coagulación	Aumento de pérdidas sanguíneas por condiciones que perpetúan el sangrado
Mecanismos asociados con inflamación	ERC, enfermedad inflamatoria intestinal, obesidad y falla cardíaca	Aumento de la hepcidina
Pérdidas sanguíneas agudas	Cirugía mayor	Anemia en el posoperatorio

Adaptado de Camaschella C. Blood. 2017;31(4):225-33.

Las anemias más graves producidas por parásitos se observan en uncinariasis, paludismo, tricocefalosis y difilobotriasis. Por diferentes mecanismos fisiopatológicos, las parasitosis pueden producir anemia secundaria a desnutrición crónica, producto de mala absorción y anorexia con ingesta insuficiente; anemia hemolítica, como en el caso de la malaria y la babesiosis, o secundaria a pérdidas sanguíneas gastrointestinales por lesión directa de la mucosa gastrointestinal, como ocurre en la infección por protozoos, como *Entamoeba histolytica*, *Balantidium coli* o por helmintos, como *Ancylostoma duodenale*, *Necator americanus*, *Strongyloides stercoralis* y *Trichuris trichiura*¹⁰.

En el caso presentado, la etiología de la anemia inicialmente se pudo atribuir a un potencial origen multifactorial, ya que su diagnóstico inicial fue malaria por *P. Falciparum*; sin embargo, no se documentaron marcadores de hemólisis, ni presentó franca mejoría en la hemoglobina a pesar de la negativización de los hemoparásitos luego de completar tratamiento con arteméter/lumefantrina (Coartem®). Además, la eosinofilia es más rara en el contexto de paludismo.

La uncinariasis es una enfermedad parasitaria causada por nematodos hematófagos, de la familia *Ancylostomatidae*, *Ancylostoma duodenale* y *Necator americanus*, que ocasiona trastornos digestivos, anemia microcítica hipocrómica, más intensa en las infecciones masivas. La infección en el ser humano se presenta por la penetración a través de la piel de las larvas filariformes, que se encuentran en suelos contaminados. Estas son llamadas larvas rhabditiformes en fases iniciales de maduración. En la fase de migración, las larvas llegan a los pulmones y penetran los

sacos alveolares. La fase intestinal inicia con la deglución, lo que genera erosiones o ulceración de la mucosa gastrointestinal. La correlación entre la severidad clínica y la intensidad del parasitismo presenta variaciones de acuerdo con el estado nutricional y la anemia de base de estos pacientes ².

Desde el punto de vista clínico se puede considerar que la uncinariasis es leve cuando el recuento de huevos en materia fecal está por debajo de 2000 huevos por gramo (hpg); infecciones moderadas están entre 2000 y 4000 hpg y severas con recuentos mayores de 4000 hpg ². En el caso del *Necator americanus* se ha calculado que se obtiene el número aproximado de gusanos adultos al dividir por 80 el número de huevos por gramo de materia fecal. Así que para casos de infestación severa (4000 hpg) se estiman 50 parásitos adultos en el intestino. Además, se ha demostrado que el *Necator americanus* genera una pérdida diaria de al menos 0,04 mL y de 0,20 mL para *Ancylostoma duodenale* por parásito, también del sangrado transitorio resultante del desprendimiento del parásito de la mucosa para trasladarse a otro lugar. Estos datos resultan en anemia microcítica e hipocrómica de origen ferropénico, después de unos meses de la infección ². Otras manifestaciones incluyen dermatitis pruriginosa; síntomas pulmonares inespecíficos y neurológicos, como cefalea pulsátil y somnolencia. En casos de infección en la infancia temprana se puede presentar retraso en el crecimiento y neurodesarrollo ².

El diagnóstico confirmatorio se demuestra por la presencia de huevos de uncinarias en heces o por visualización directa de los parásitos adultos. Son útiles el examen directo, los métodos de concentración Willis-Faust, las técnicas cuantitativas de Stoll y Kato-Katz, que indican el número de huevos por gramo de heces ¹⁰. El coprocultivo por el método de Harada-Mori permite identificar las especies de *Ancylostoma duodenale* y *Necator americanus* por la morfología de las larvas filariformes ¹⁰.

En el caso presentado, el diagnóstico se hizo con una sumatoria de datos clínicos, de laboratorio y la evidencia de los parásitos en estudios endoscópicos. A pesar de que los estudios endoscópicos en este caso desempeñaron un papel importante en el diagnóstico, creemos que se podrían evitar exploraciones costosas e invasivas si se hace un enfoque más racional.

El tratamiento consiste en la administración de antihelmínticos, en especial benzimidazoles y pamoato de pirantel, además de tratamiento de la anemia. Los antihelmínticos más usados y recomendados en Colombia son mebendazol, albendazol y pamoato de pirantel, con tasas de curación variables (Tabla 3) ^{1,2}. La preferencia particular de los autores es el pamoato de pirantel debido a que este inhibe la enzima colinesterasa y ocasiona despolarización de la placa muscular, lo que provoca parálisis espástica en los nematodos, que tendría un efecto beneficioso en la parasitosis masiva, ya que se minimizaría el riesgo de migraciones larvianas ². Estos esquemas tienen bajo costo y pocos efectos adversos, por lo que podrían ser administrados ante la sospecha de infección por uncinariasis, incluso en pacientes sin confirmación parasitaria en el sitio de alta prevalencia.

Tabla 3
Medicamentos usados en Colombia para el tratamiento de uncinariasis

Medicamento	Dosis	Tasa de curación
Mebendazol	100 mg 2 veces al día por 3 días. Campañas de control 500 mg dosis única	Curación del 22% y reducción de huevos de 82% (en campañas de control)
Albendazol	400 mg/día por 3 días. Campañas de control 500 mg dosis única	Curación del 56% y reducción de huevos de 98% (en campañas de control)
Pamoato de pirantel	10 mg/kg/día por 3 días	Curación del 80% reducción de huevos 95%

Adaptado de Botero D et al. Parasitosis humanas. Corporación para Investigaciones Biológicas. 2012. p. 145-60.

Referencias

1. Mosquera G, Correa NF, Concha A. Sangrado oscuro y anemia crónica severa: discusión sobre dos causas gastrointestinales subvaloradas en Colombia. *Univ Med.* 2014;55(2):229-34.
2. Botero D, Restrepo M. Uncinariasis. En: Botero D, Restrepo M (editores). *Parasitosis humanas*. 3ª edición. Medellín, Colombia: Corporación para Investigaciones Biológicas. 2012. p. 145-60.
3. Carrada-Bravo T. Uncinariasis: ciclo vital, cuadros clínicos, patofisiología y modelos animales. *Rev Mex Patol Clin.* 2007;54(4):187-99.
4. Udowski JK. *Necator americanus* infection: a cross-sectorial study of a rural community in relation to some clinical symptoms. *Ann Trop Med Parasitol.* 1980;78:443-4. doi: <https://doi.org/10.1080/00034983.1984.11811845>.
5. Hernández-Lira J. Distribución geográfica y patología de la uncinariasis en la República Mexicana. *Rev Mex Patol Clin.* 1949;13:111-5.
6. Bradley M, Chandiwana SK, Bundy DAP. The epidemiology and control of hookworm infection in the Burma Valley area in Zimbabwe. *Trans R Soc Trop Med Hyg.* 1993;87:145-7. doi: [https://doi.org/10.1016/0035-9203\(93\)90463-Z](https://doi.org/10.1016/0035-9203(93)90463-Z).
7. Camaschella C. Iron deficiency anemia. *N Engl J Med.* 2015;372:1832-43. doi: <https://doi.org/10.1056/NEJMra1401038>.
8. Pasricha SR, Drakesmith H, Black J, Hipgrave D, Biggs BA. Control of iron deficiency anemia in low- and middle-income countries. *Blood.* 2013;121(14):2607-17. doi: <https://doi.org/10.1182/blood-2012-09-453522>.
9. Clark SF. Iron deficiency anemia. *Nutr Clin Pract.* 2008;23(2):128-41. doi: <https://doi.org/10.1177/0884533608314536>.
10. Camaschella C. New insights into iron deficiency and iron deficiency anemia. *Blood.* 2017;31(4):225-33. doi: <https://doi.org/10.1016/j.blre.2017.02.004>.

Notas

Fuente de financiación El manuscrito no ha sido financiado por ninguna entidad

Notas de autor

Correspondencia: ^{*} Gabriel Mosquera Klinger,
gami8203@yahoo.com

Declaración de intereses

Conflicto de interés Ninguno