

Enfermedad del diafragma: reporte de un caso y revisión de la literatura

Diaphragmatic Disease: Case Report and Literature Review

Juan David Molina-Marín,^{1*}  Camilo Naranjo-Salazar.¹ 

ACCESO ABIERTO

Citación:

Molina-Marín JD, Naranjo-Salazar C. Enfermedad del diafragma: reporte de un caso y revisión de la literatura. *Revista. colomb. Gastroenterol.* 2025;40(1):73-77. <https://doi.org/10.22516/25007440.1185>

¹ Médico general, residente de Cirugía General, Universidad CES, Medellín, Colombia.

² Cirujano general, fellow en Cirugía Oncológica, Universidad de Antioquia, Medellín, Colombia.

*Correspondencia: Juan David Molina-Marín. juandamo162407@gmail.com

Fecha recibido: 26/02/2024

Fecha aceptado: 09/10/2024



Resumen

La obstrucción intestinal es una condición clínica que puede tener múltiples causas, entre ellas, y muy poco frecuente, el uso prolongado de antiinflamatorios no esteroideos (AINE). La enfermedad del diafragma del intestino delgado es una complicación poco común asociada a estos fármacos, se ha descrito en la literatura como una entidad subdiagnosticada debido a su presentación clínica inespecífica y recibe su nombre por la apariencia microscópica de anillos concéntricos de tejido fibrótico. A continuación se presenta el caso clínico de una paciente de 88 años que debutó con obstrucción intestinal primaria debido a estenosis diafragmática en el íleon distal por el consumo crónico de ácido acetilsalicílico para sus comorbilidades de base; se analizan los hallazgos clínicos, diagnósticos y terapéuticos, y se destaca la importancia de considerar esta patología en pacientes con factores de riesgo y síntomas sugestivos.

Palabras clave

Obstrucción intestinal, intestino delgado, antiinflamatorios, tracto gastrointestinal.

Abstract

Diaphragmatic disease of the small intestine, named for its microscopic appearance of concentric rings of fibrotic tissue, is a rare condition with nonspecific symptoms that leads to small bowel strictures. The primary risk factor is prolonged use of nonsteroidal anti-inflammatory drugs (NSAIDs). Presenting symptoms are vague and may include chronic abdominal pain, iron deficiency anemia, weight loss, and constipation. Imaging studies often reveal findings suggestive of adhesions or a mass causing primary small bowel obstruction, making a definitive diagnosis challenging; histopathological confirmation is required. We present the case of an 88-year-old female patient who developed primary intestinal obstruction due to diaphragmatic stricture in the distal ileum, attributed to long-term acetylsalicylic acid use for her underlying comorbidities.

Keywords

Intestinal obstruction, small intestine, anti-inflammatory drugs, gastrointestinal tract.

INTRODUCCIÓN

La enfermedad del diafragma del intestino delgado, que recibe su nombre por la apariencia microscópica de anillos concéntricos de tejido fibrótico, es una patología poco común con síntomas inespecíficos, causante de estenosis del intestino delgado⁽¹⁾. El principal factor de riesgo es el

consumo de antiinflamatorios no esteroideos (AINE) por periodos prolongados⁽²⁾. Los síntomas de presentación son inespecíficos, en los que se incluyen dolor abdominal crónico, anemia por deficiencia de hierro, pérdida de peso y estreñimiento. En las imágenes generalmente se evidencian hallazgos relacionados con adherencias o una masa que causa obstrucción primaria del intestino delgado⁽¹⁾, por lo

que el diagnóstico definitivo es difícil y se confirma finalmente con la histopatología. A continuación, se presenta el caso clínico de una paciente de 88 años que debutó con obstrucción intestinal primaria por estenosis diafragmática en el íleon distal por el consumo crónico de ácido acetilsalicílico para sus comorbilidades de base.

CASO CLÍNICO

Se trata de una paciente femenina de 88 años con antecedente de cáncer de cérvix manejada con radioterapia, con un cuadro clínico de una semana de dolor abdominal generalizado, asociado a episodio de náuseas y vómito, con intolerancia a la dieta y deposiciones diarreicas intermitentes. Al ingreso se realizó una tomografía axial computarizada (TAC) de abdomen simple, por tener antecedentes de reacción anafiláctica al medio de contraste, y se evidenció una obstrucción intestinal con una zona de transición a nivel del íleon distal (**Figura 1**). Se programó para laparotomía exploratoria al considerarse una obstrucción primaria, que se realizó ese mismo día, y se encontraron tres segmentos consecutivos y progresivos de estenosis circunferencial, en una longitud de 15 cm, que condicionan la presencia de una zona de transición, y se consideró inicialmente que podrían corresponder a efectos secundarios a la radioterapia que había recibido. Ante estos hallazgos, se decidió realizar una resección y anastomosis del segmento, procedimiento que no tuvo complicaciones. La paciente evolucionó de manera satisfactoria, con tolerancia a la vía oral progresiva (líquidos claros, líquida completa, blanda y sólida) y presencia de deposiciones, por lo cual fue dada de alta.

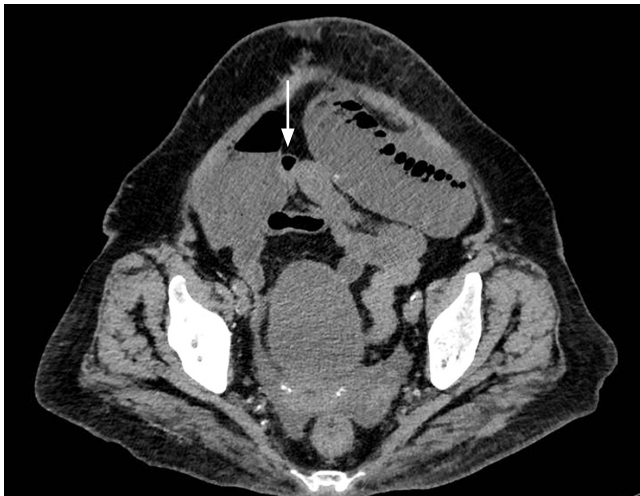

Figura 1. Obstrucción intestinal con zona de transición en el íleon distal. Tomografía simple de abdomen, con una flecha que señala la zona de transición, con estenosis en el íleon distal. Imagen propiedad de los autores.

Durante la valoración ambulatoria, 10 días después del alta, la paciente se encontró en buenas condiciones, sin dolor, tolerando la dieta normal y con un hábito intestinal sin alteraciones. Se revisó el resultado de la patología, en el que se evidenciaron repliegues intestinales estenosados por lesión no neoplásica que expande la submucosa, hallazgo muy consistente con enfermedad de estenosis diafragmática asociada a antiinflamatorios no esteroideos (AINE) (**Figuras 2 y 3**). Con dicho reporte se interrogó a la paciente acerca del consumo de AINE de manera crónica y se atribuyó dicho hallazgo al consumo de ácido acetilsalicílico (ASA), al ser el único medicamento de este grupo al que la paciente ha estado expuesta de manera crónica (100 mg/día durante los últimos cinco años) por sus patologías de base. Se decidió redirigirla a valoración por medicina interna para definir el manejo crónico y la continuidad o no del medicamento.

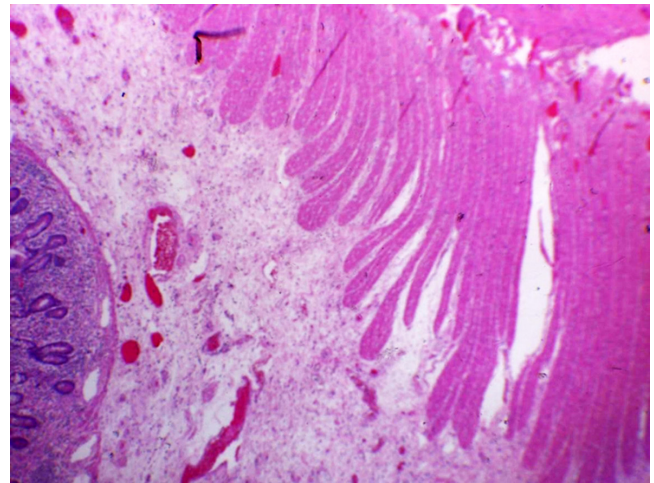


Figura 2. Vista en aumento 10 x. Muestra detalles de la verticalización de las fibras musculares y la fibrosis vascularizada acompañante, que configura un aspecto de la plica circular. Imagen propiedad de los autores.

DISCUSIÓN

La enfermedad del diafragma fue descrita por primera vez por Lang y colaboradores en 1988, quienes informaron sobre siete pacientes con consumo crónico de AINE que desarrollaron estenosis del intestino delgado, y en sus muestras de patología hallaron que las lesiones se asemejaban a diafragmas perforados, por lo que recibió el nombre con el que se conoce actualmente⁽³⁾. Es difícil establecer su incidencia por los pocos casos que se describen; no obstante, en la literatura se reporta que más del 50% de los pacientes que toman AINE experimentan algún daño en la mucosa del intestino delgado y, de estos, cerca del 2%

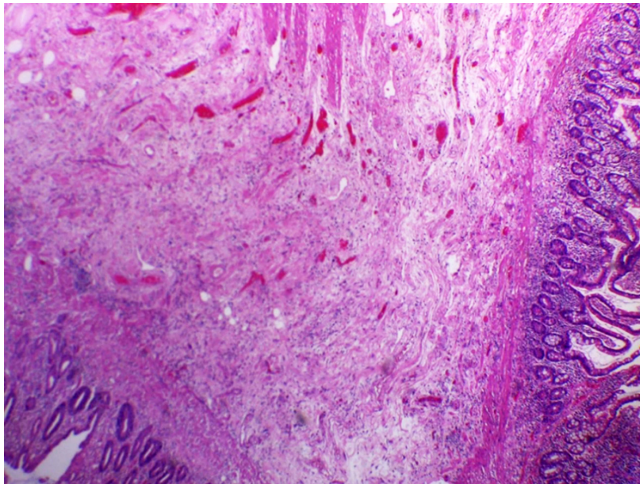


Figura 3. Imagen panorámica vista en 4 x. Se puede observar cómo las fibras musculares y fibrosis empujan el epitelio. Imagen propiedad de los autores.

desarrollará enfermedad del diafragma^(1,4). Sin embargo, hay muchos casos que no son diagnosticados debido a sus síntomas tan inespecíficos, además del poco conocimiento que el cirujano general tiene sobre patología.

La patogénesis de la enfermedad no está definida claramente, se cree que es causada por la combinación de una respuesta inflamatoria, la fibrosis y la remodelación de la mucosa dentro de la luz del intestino delgado que ha estado expuesta a los AINE por largos periodos⁽²⁾. La ulceración causada por la inhibición de la ciclooxigenasa 1 (COX-1) conduce a microisquemia, y este es el paso inicial en la formación de los “diafragmas”, descritos como lesiones estenóticas circunferenciales. El proceso de la enfermedad se limita a la mucosa, mientras que las otras capas del intestino no se ven afectadas⁽⁵⁾.

La enfermedad podría localizarse en cualquier parte de tracto gastrointestinal, pero los casos reportados en la literatura son, en su mayoría, en el intestino delgado, el íleon (83%) y el yeyuno (17%); es menos frecuente en el íleon distal, lo que hace aún más raro nuestro caso⁽²⁾. Lo anterior sucede pese a que recientemente se ha informado que la enfermedad del diafragma colónico está relacionada con los AINE de liberación lenta y cubierta entérica, ya que estos tienen una vida media más larga, lo que les permite llegar hasta el colon, antes de ser absorbidos completamente^(6,7).

Dentro de los factores de riesgo se incluyen el sexo femenino, con una relación 3:1, la edad avanzada, pues esta población es más propensa a tomar analgésicos por largos periodos, y, finalmente, el uso prolongado de AINE^(2,8). Se describe en su mayoría la utilización de AINE, durante al menos tres a cinco años, aunque en la literatura se reportan

casos con tan solo dos meses de uso e igualmente ser causantes de estenosis, sin documentarse hasta el momento una dosis mínima como causante de la enfermedad^(9,10). Las manifestaciones clínicas son muy inespecíficas; una aparición de la enfermedad puede ser más insidiosa, con una gran variedad de síntomas abdominales, generalmente de larga data, en la que se incluye dolor, distensión, pérdida de peso y deposiciones blandas asociadas a un aumento en la frecuencia; mientras que las presentaciones más agudas debutan con obstrucción intestinal y, en algunos casos, llegan hasta la perforación intestinal⁽⁵⁾.

Dentro de las imágenes diagnósticas, la radiografía simple de abdomen no tiene ninguna utilidad y los estudios con contraste no son específicos debido a que los diafragmas pueden ser muy similares a las pliegas circulares, lo que es un factor confuso. La tomografía axial computarizada (TAC), por su lado, tiende a carecer de la resolución necesaria para resaltar los “diafragmas”, mientras que la enterografía por TAC y la resonancia magnética (RM) podrían ser de utilidad diagnóstica, pero es difícil realizar diagnósticos diferenciales ya que, al evidenciar las estenosis, los hallazgos son muy similares a la enfermedad de Crohn y la enteritis inducida por radiación; sin embargo, la RM podría proporcionar una mejor evaluación de las estenosis^(7,11).

En cuanto a los métodos endoscópicos, debido a la distribución anatómica, la esofagogastroduodenoscopia y la colonoscopia no son de utilidad; en cambio, la enteroscopia de doble balón se ha utilizado eficazmente como método diagnóstico, tanto pre- como intraoperatoria, pero con dos limitantes: su elevado costo y la falta de precisión en la localización de las lesiones⁽¹²⁾. Sin embargo, su gran utilidad es intraoperatoria si se sospecha enfermedad del diafragma, ya que permite la evaluación intraluminal de más segmentos afectados del intestino delgado que deben resecarse para prevenir la recurrencia de los síntomas⁽¹⁾. Por su parte, la cápsula endoscópica se ha utilizado como alternativa diagnóstica, pero se debe considerar el riesgo de retención en las zonas de estenosis⁽⁶⁾. El diagnóstico definitivo se realiza con el estudio histopatológico, en el que se describen lesiones características como engrosamiento de la muscular de la mucosa con ulceración de la misma en el vértice de los diafragmas, cambios fibrosos en la lámina propia, así como neovascularización, fibras nerviosas y eosinófilos dentro de la mucosa^(6,12).

El tratamiento se basa en dos puntos clave: la suspensión en el consumo de AINE y la cirugía, y esta última es la piedra angular del tratamiento. El manejo por vía laparoscópica sigue siendo muy debatido y parece tener limitaciones, pues las lesiones solo afectan la mucosa y submucosa dejando la serosa intacta sin poder evidenciarse macroscópicamente, lo que deja pasar lesiones desapercibidas; mientras que la laparotomía permite una palpación meticulosa

de las lesiones, y se evidencian las zonas de engrosamiento y estenosis. Sin embargo, en caso de no localizarlas fácilmente, se recomienda la enteroscopia intraoperatoria, ya que permite la evaluación intraluminal de los segmentos afectados, pues el manejo definitivo consiste en reseccionar las zonas del intestino comprometidas en su totalidad para evitar la recurrencia⁽¹²⁾. Algunos casos en la literatura reportan la utilidad de la estricturoplastia como tratamiento quirúrgico en esos pacientes con compromiso extenso, en los que el riesgo de intestino corto posterior a las resecciones es considerable; sin embargo, el riesgo de falla terapéutica y de recurrencia es hasta del 50% de los casos relacionados con una resección incompleta porque no se aprecia la extensión de las lesiones o por el uso continuado de los AINE^(1,2,4,13,14).

Recientemente, la dilatación endoscópica con balón se ha considerado como una opción terapéutica alternativa, con un riesgo de perforación muy bajo debido a las características fibróticas, engrosamiento de la mucosa y una capa muscular intacta; no obstante, la gran limitante es que el diagnóstico en la mayoría de los casos se realiza con el reporte histológico de las lesiones reseccadas^(6,15).

Finalmente, dentro de los diagnósticos diferenciales, la enfermedad de Crohn tiene características similares a la enfermedad del diafragma, pero en la primera se afecta todo el espesor de la pared intestinal y no hay presencia de granulomas, que son muy características en esta última⁽⁵⁾. La enteritis actínica es muy importante en pacientes con antecedentes de radioterapia; a nivel macroscópico hay edema en la mucosa intestinal, eritema y neovascularización. Las características histopatológicas están dadas por lesiones fibrosas asociadas a endarteritis obliterante progresiva, como manifestación vascular causante de la fibrosis submucosa exagerada y cambios de esclerosis, lo cual no se

documentó en nuestro caso, y fue finalmente la histopatología la que permitió realizar el diagnóstico diferencial^(16,17). Además, se deben tener en cuenta otros diagnósticos, como es el caso de los hamartomas neuromuscular y vascular, que se asemejan a la enteropatía de intestino delgado por los AINE^(6,18).

CONCLUSIÓN

La estenosis diafragmática intestinal secundaria al consumo de AINE es una causa poco frecuente de obstrucción intestinal en adultos, por lo cual es importante sospecharla en pacientes con consumo crónico de AINE, incluido el ASA. La enteroscopia de doble balón es un método diagnóstico que puede ser de gran utilidad tanto pre- como intraoperatoria; no obstante, en la mayoría de los casos su diagnóstico se fundamenta en el reporte histopatológico cuando se realiza por patólogos expertos. Su tratamiento es quirúrgico, realizando resecciones intestinales completas del segmento comprometido siempre que sea posible, junto con la suspensión de los antiinflamatorios para evitar la aparición de nuevas lesiones.

Conflictos de interés

Los autores manifiestan que no existe ningún conflicto de interés.

Fuente de financiación

La presente investigación no ha recibido ayudas específicas provenientes de agencias del sector público, sector comercial o entidades sin ánimo de lucro.

REFERENCIAS

1. Al-Feghali VE, Sigley K, Laird R. Diaphragm Disease of the Small Bowel Presenting With Intussusception. *Cureus*. 2021;13(12):e20855. <https://doi.org/10.7759/cureus.20855>
2. Lang J, Price AB, Levi AJ, Burke M, Gumpel JM, Bjarnason I. Diaphragm disease: pathology of disease of the small intestine induced by non-steroidal anti-inflammatory drugs. *J Clin Pathol*. 1988;41(5):516-26. <https://doi.org/10.1136/jcp.41.5.516>
3. Oscanoa-Espinoza TJ. Seguridad de los antiinflamatorios no esteroideos. *Rev Médica Inst Mex Seguro Soc*. 2015;53(2):172-9.
4. Pilgrim S, Velchuru V, Waters G, Tsiamis A, Lal R. Diaphragm disease and small bowel enteropathy due to nonsteroidal anti-inflammatory drugs: a surgical perspective. *Colorectal Dis*. 2011;13(4):463-6. <https://doi.org/10.1111/j.1463-1318.2009.02176.x>
5. Wang ML. Special diaphragm-like strictures of small bowel unrelated to non-steroidal anti-inflammatory drugs. *World J Gastroenterol*. 2011;17(31):3596. <https://doi.org/10.3748/wjg.v17.i31.3596>
6. Slessor AAP, Wharton R, Smith GV, Buchanan GN. Systematic review of small bowel diaphragm disease requiring surgery. *Colorectal Dis*. 2012;14(7):804-13. <https://doi.org/10.1111/j.1463-1318.2011.02741.x>
7. Wang YZ, Sun G, Cai FC, Yang YS. Clinical Features, Diagnosis, and Treatment Strategies of Gastrointestinal Diaphragm Disease Associated with Nonsteroidal Anti-Inflammatory Drugs. *Gastroenterol Res Pract*.

- 2016;2016:3679741.
<https://doi.org/10.1155/2016/3679741>
8. Higuchi K, Umegaki E, Watanabe T, Yoda Y, Morita E, Murano M, et al. Present status and strategy of NSAIDs-induced small bowel injury. *J Gastroenterol*. 2009;44(9):879-88.
<https://doi.org/10.1007/s00535-009-0102-2>
9. Pereira R, Slater K. Small bowel diaphragm disease from long-term non-steroidal anti-inflammatory use. *BMJ Case Rep*. 2019;12(10):e230735.
<https://doi.org/10.1136/bcr-2019-230735>
10. Coolen M, Leedham S, Guy R. Non-steroidal anti-inflammatory drug-induced diaphragm disease: an uncommon cause of small bowel obstruction. *Ann R Coll Surg Engl*. 2016;98(8):e189-91.
<https://doi.org/10.1308/rcsann.2016.0235>
11. Hayashi Y, Yamamoto H, Taguchi H, Sunada K, Miyata T, Yano T, et al. Nonsteroidal anti-inflammatory drug-induced small-bowel lesions identified by double-balloon endoscopy: endoscopic features of the lesions and endoscopic treatments for diaphragm disease. *J Gastroenterol*. 2009;44(S19):S7-63.
<https://doi.org/10.1007/s00535-008-2277-3>
12. Meshikhes AW. Retained enteroscopy capsule in a patient with diaphragm disease. *Ann R Coll Surg Engl*. 2016;98(5):e79-81.
<https://doi.org/10.1308/rcsann.2016.0130>
13. Marghich O, Maubert A, Amouzou EGYO, Denimal L, Benizri E, Rahili MA. Idiopathic small bowel diaphragm disease: a case report. *J Surg Case Rep*. 2020;2020(10):rjaa358.
<https://doi.org/10.1093/jscr/rjaa358>
14. Yang CS, Park JY, Choi HR, Kim D. Nonsteroidal anti-inflammatory drugs induced diaphragm disease: a report of 3 cases and literature review. *Ann Surg Treat Res*. 2018;94(5):279.
<https://doi.org/10.4174/astr.2018.94.5.279>
15. Sarantis I, Gerrard AD, Teasdale R, Pettit S. Small bowel diaphragm disease mimicking malignancy. *BMJ Case Rep*. 2015;bcr2015210174.
<https://doi.org/10.1136/bcr-2015-210174>
16. Chater C, Saudemont A, Zerbib P. Chronic radiation enteritis. *J Visc Surg*. 2019;156(2):175-176.
<https://doi.org/10.1016/j.jviscsurg.2018.09.002>
17. Harb AH, Abou Fadel C, Sharara AI. Radiation enteritis. *Curr Gastroenterol Rep*. 2014;16(5):383.
<https://doi.org/10.1007/s11894-014-0383-3>
18. Bielsa-Fernández MV, Tamayo-de La Cuesta JL, Lizárraga-López J, Remes-Troche JM, Carmona-Sánchez R, Aldana-Ledesma JM, et al. Consenso mexicano sobre diagnóstico, prevención y tratamiento de la gastropatía y enteropatía por antiinflamatorios no esteroideos. *Rev Gastroenterol México*. 2020;85(2):190-206.
<https://doi.org/10.1016/j.rgmx.2019.11.003>



Disponible en:

<https://www.redalyc.org/articulo.oa?id=337782267011>

Cómo citar el artículo

Número completo

Más información del artículo

Página de la revista en redalyc.org

Sistema de Información Científica Redalyc
Red de revistas científicas de Acceso Abierto diamante
Infraestructura abierta no comercial propiedad de la
academia

Juan David Molina-Marín, Camilo Naranjo-Salazar

**Diaphragmatic Disease: Case Report and Literature
Review**

**Enfermedad del diafragma: reporte de un caso y revisión
de la literatura**

Revista colombiana de Gastroenterología

vol. 40, núm. 1, p. 73 - 77, 2025

Asociación Colombiana de Gastroenterología,

ISSN: 0120-9957

ISSN-E: 2500-7440

DOI: <https://doi.org/10.22516/25007440.1185>