

Extracción endoscópica de *coils* migrados a la vía biliar: reporte de casos y revisión de la literatura

Endoscopic Retrieval of Migrated Coils in the Biliary Tract: Case Reports and Literature Review

Ileana Rocío Bautista-Parada,^{1*}  Ángel Rojas-Espinosa.¹ 

ACCESO ABIERTO

Citación:

Bautista-Parada IR, Rojas-Espinosa A. Extracción endoscópica de *coils* migrados a la vía biliar: reporte de casos y revisión de la literatura. *Revista. colomb. Gastroenterol.* 2025;40(1):84-87. <https://doi.org/10.22516/25007440.1193>

¹ Especialista en Cirugía General, gastroenterólogo clínico-quirúrgico. Bucaramanga. Colombia.

*Correspondencia: Ileana Rocío Bautista-Parada. ibautista4@hotmail.com

Fecha recibido: 12/03/2024

Fecha aceptado: 21/10/2024



Resumen

La embolización es un procedimiento que se realiza de manera frecuente para el manejo de patologías vasculares y no vasculares, la potencial migración a la vía biliar de los *coils* utilizados se ha descrito en la literatura y la presentación clínica suele ser similar a la obstrucción de la vía biliar por coledocolitiasis. Se presentan dos casos de *coils* migrados a la vía biliar después de una embolización arterial y su posterior extracción por vía endoscópica. Este manejo es ideal; sin embargo, la técnica a utilizar depende de las condiciones clínicas y la anatomía de cada paciente.

Palabras clave

Obstrucción del conducto biliar, coledocolitiasis, embolización terapéutica, migración de cuerpo extraño.

Abstract

Embolization is a widely used procedure for managing both vascular and nonvascular conditions. However, the potential migration of coils into the biliary tract has been documented in medical literature, with clinical presentations often resembling biliary obstruction caused by choledocholithiasis. This report discusses two cases of coil migration into the biliary tract following arterial embolization and their subsequent endoscopic removal. Endoscopic management is the preferred approach; however, the technique used depends on the patient's clinical condition and anatomical considerations.

Keywords

Biliary tract obstruction, choledocholithiasis, therapeutic embolization, foreign body migration.

INTRODUCCIÓN

La embolización es un procedimiento versátil empleado para el tratamiento de una gran cantidad de patologías vasculares y no vasculares; sin embargo, las complicaciones potenciales son también complejas y variadas. La tasa de éxito de la embolización hepática puede ser hasta del 86% y la morbilidad asociada puede llegar a ser hasta del 58% relacionada usualmente con fugas biliares, abscesos hepáticos o necrosis⁽¹⁾. Se ha reportado en la literatura la migración de *coils* o clips empleados en procedimientos quirúrgicos a la vía biliar como resultado de necrosis o fistulización de

estructuras cercanas; otras teorías incluyen la sobreinfección bacteriana o micótica de los pseudoaneurismas y de los *coils* con la inflamación y erosión subsecuentes⁽²⁻³⁾.

PRESENTACIÓN DE LOS CASOS

Caso 1

Se trata de un paciente masculino de 60 años quien consultó en 2018 por coledocolitiasis recidivante (antecedente de colecistectomía en 2012), llevado a colangiopancreatografía retrógrada endoscópica (CPRE) e inserción de *stent*

biliar por la desproporción del diámetro de los cálculos con el de la vía biliar distal; se realizaron tres procedimientos endoscópicos adicionales sin lograr la extracción completa de los cálculos. En enero de 2019 consultó por un episodio de colangitis manejado con drenaje percutáneo de la vía biliar y presentó como complicación mediata un pseudoaneurisma de la arteria hepática derecha, por lo que requirió una embolización emergente con *coils*. En febrero de 2019 fue llevado a exploración abierta de la vía biliar, esfinterotomía y esfinteroplastia. Reconsultó en 2020 por coledocolitiasis residual y requirió nuevamente un drenaje endoscópico e inserción de *stent* biliar en dos oportunidades.

En mayo de 2022 consultó por un síndrome icterico, se realizó una CPRE con evidencia de cálculo de 15 mm en el lóbulo hepático izquierdo que no se logró extraer, por lo que se decidió programar litotricia electrohidráulica mediante coledocoscopia, procedimiento en el que se identificó una coledocolitiasis múltiple en relación con cuerpos extraños (*coils*) migrados al conducto biliar (**Figuras 1 y 2**), se logró la extracción de los cálculos y de gran parte de los *coils* visualizados, se dejó un *stent* biliar y se programó un nuevo procedimiento endoscópico; sin embargo, el paciente reconsultó por un nuevo episodio de colangitis, por lo que en junta médica se decidió realizarle una derivación bilioentérica como manejo definitivo.

Caso 2

Se trata de una paciente femenina de 54 años llevada a colecistectomía laparoscópica en 2022 con lesión de vía biliar

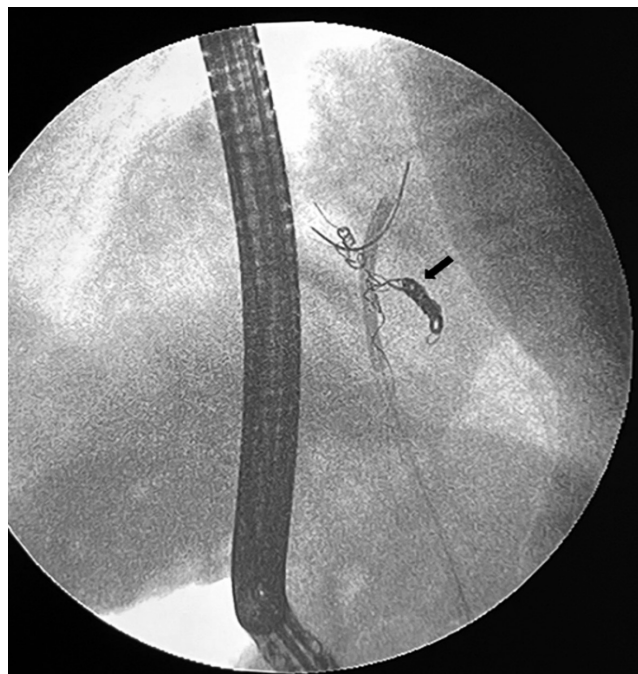

Figura 1. Visión fluoroscópica, cuerpos extraños (*coils*) dentro de la vía biliar (flecha). Imagen propiedad de los autores.

y fístula biliar que requirió CPRE e inserción de *stent* en el posoperatorio mediato, además de hemobilia con repercusión hemodinámica secundaria a pseudoaneurisma de la arteria hepática derecha que requirió una embolización

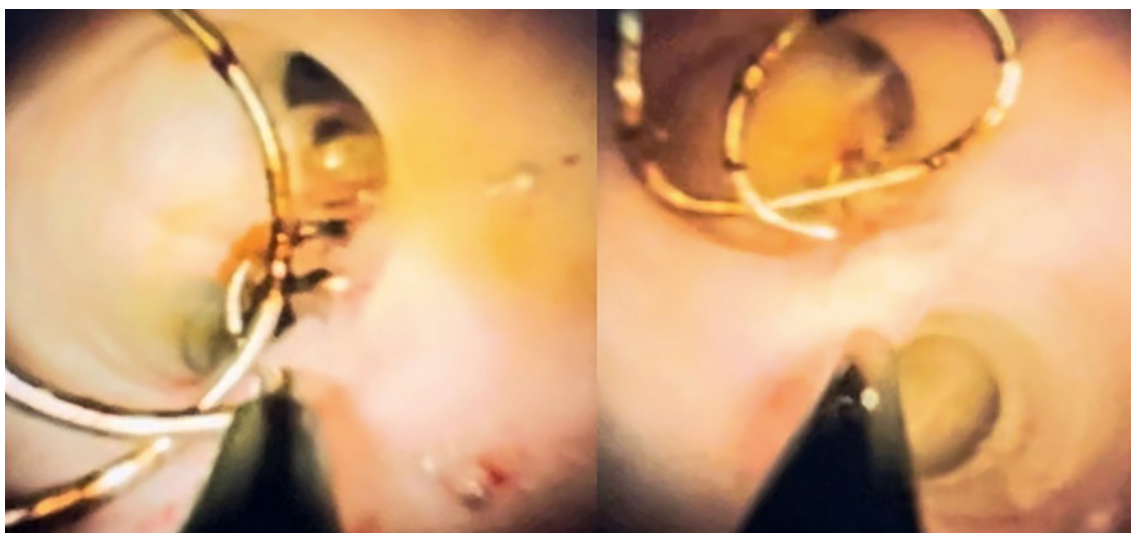

Figura 2. Visión endoscópica de la vía biliar y coils en su interior empleando el sistema Spyglass®. Imagen propiedad de los autores.

emergente con *coils*. Ingresó al servicio de gastroenterología programada para CPRE y retiro de *stent* biliar ocho meses después del procedimiento inicial, y con la visión fluoroscópica se identificó un cuerpo extraño lineal dentro de la vía biliar que se logró extraer de manera exitosa con canastilla de Dormia (*coils*) (**Figura 3**).

DISCUSIÓN

La migración de *coils* intravasculares a la vía biliar es inusual y puede favorecer la formación de cálculos, lo que aumenta el riesgo de colangitis, dolor abdominal recurrente y estenosis biliar⁽⁶⁾. Su extracción se ha descrito en la literatura en algunos reportes de caso empleando métodos endoscópicos convencionales, por vía percutánea o quirúrgica⁽⁵⁻⁹⁾;

sin embargo, la evidencia e información es limitada dada su baja frecuencia y, por tanto, la resolución de cada caso debe ser individualizada según los síntomas, evolución clínica y anatomía del paciente⁽¹⁰⁻¹²⁾.

La extracción endoscópica mediante CPRE en ausencia de alteraciones anatómicas tales como derivaciones biliodigestivas o gastrectomías es ideal; sin embargo, debe tenerse en cuenta también que la visión fluoroscópica no siempre permite identificar los cuerpos extraños que pueden en muchas ocasiones encontrarse inmersos entre cálculos y presentarse clínicamente como coledocolitiasis recurrente, tal como se describió en el primer caso.

La colangioscopia con el sistema Spyglass®, mediante la visualización directa de la vía biliar, permite no solo confirmar el diagnóstico sino también realizar el tratamiento ya

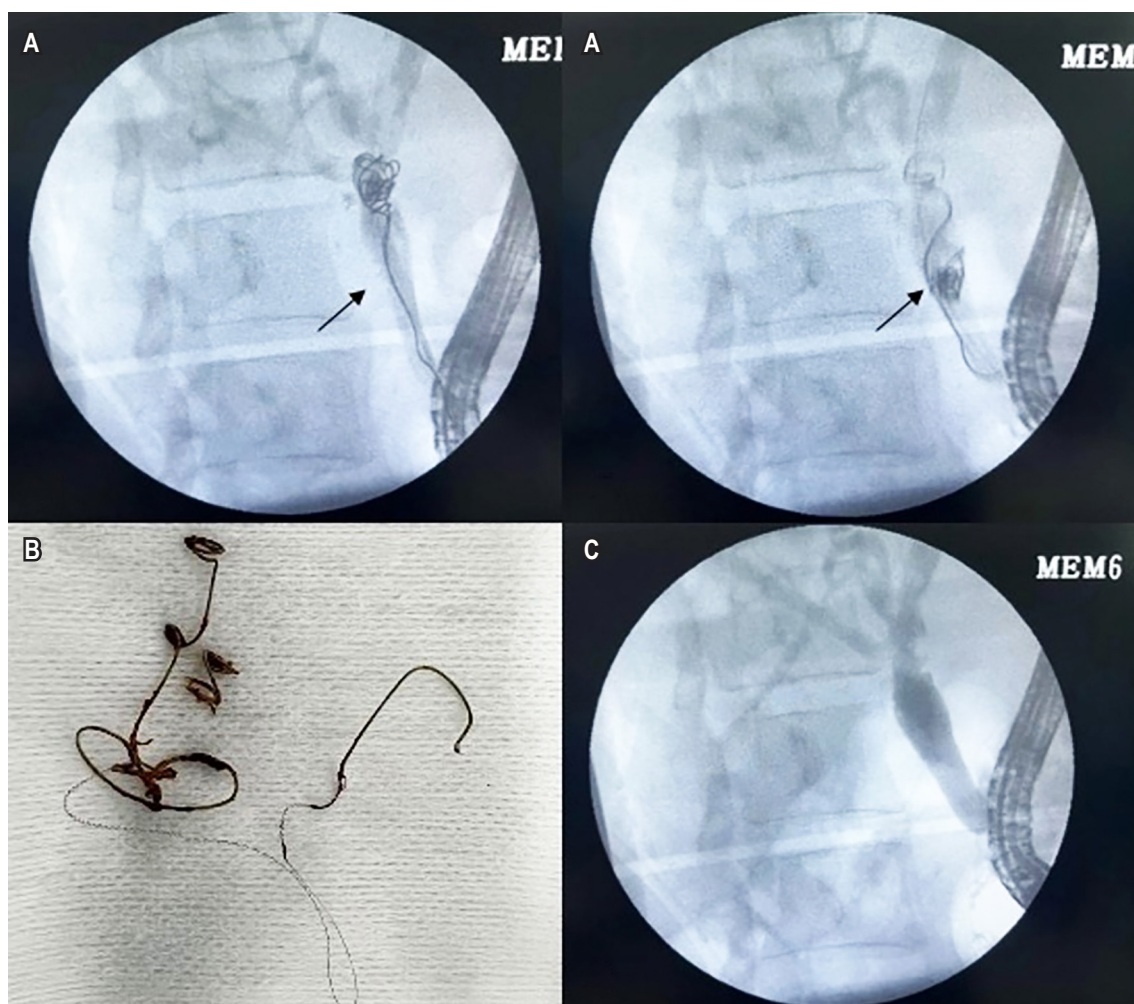


Figura 3. A. Visión fluoroscópica, cuerpos extraños (*coils*) dentro de la vía biliar (flecha). B. *Coils* extraídos. C. Colangiograma final. Imágenes propiedad de los autores.

sea mediante CPRE o por vía percutánea (transhepática), y se ha convertido en la técnica endoscópica de elección para la extracción de los cuerpos extraños en la vía biliar y la resolución de condiciones secundarias asociadas como la coledocolitiasis⁽¹³⁾; sin embargo, puede requerirse en algunos casos el manejo quirúrgico de no lograrse una resolución definitiva con este método.

CONCLUSIONES

La migración de cuerpos extraños a la vía biliar es inusual y es un factor favorecedor para la formación de cálculos y otras complicaciones. La presentación clínica es similar a la obstrucción primaria o secundaria de la vía biliar por coledocolitiasis y la extracción endoscópica, siempre que sea posible, es el tratamiento de elección.

REFERENCIAS

1. Bilbao JI, Martínez-Cuesta A, Urtasun F, Cosín O. Complications of embolization. *Semin Intervent Radiol*. 2006;23(2):126-42. <https://doi.org/10.1055/s-2006-941443>
2. Skipworth JRA, Morkane C, Raptis DA, Kennedy L, Johal K, Pendse D, et al. Coil migration - A rare complication of endovascular exclusion of visceral artery pseudoaneurysms and aneurysms. *Ann R Coll Surg Engl*. 2011;93(4):19-23. <https://doi.org/10.1308/003588411X13008844298652>
3. Bent CK, Wright L, Dong PR. "Coilcholelithiasis"-Common Bile Duct Obstruction Secondary to Migration of Right Hepatic Artery Pseudoaneurysm Coils. *J Vasc Interv Radiol*. 2016;27(11):1741-3. <https://doi.org/10.1016/j.jvir.2016.07.005>
4. Zervos X, Molina E, Larsen MF. Colangitis secundaria a espirales metálicas emigrados al conducto biliar. *Acta Gastroenterol Latinoam*. 2013;43(2):146-8.
5. Turaga KK, Amirlak B, Davis RE, Yousef K, Richards A, Fitzgibbons RJ. Cholangitis after coil embolization of an iatrogenic hepatic artery pseudoaneurysm: An unusual case report. *Surg Laparosc Endosc Percutaneous Tech*. 2006;16(1):36-8. <https://doi.org/10.1097/01.sle.0000202189.65160.ef>
6. Schreuder AM, Van Gulik TM, Rauws EAJ. Intrabiliary Migrated Clips and Coils as a Nidus for Biliary Stone Formation: A Rare Complication following Laparoscopic Cholecystectomy. *Case Rep Gastroenterol*. 2018;12(3):686-91. <https://doi.org/10.1159/000493253>
7. Beard JI, Murphy S, Philips G. A Curious Case of Coil-Angitis. *ACG Case Reports J*. 2019;6(5):e00078. <https://doi.org/10.14309/crj.0000000000000078>
8. Pua U. Hepatobiliary and Pancreatic: Migration of hepatic coils into the biliary system. *J Gastroenterol Hepatol*. 2012;27(7):1256-1256. <https://doi.org/10.1111/j.1440-1746.2012.07193.x>
9. Zaafour H, Hasnaoui A, Essghaier S, Haddad D, Sabbah M, Bouhafa A, et al. Ascending Cholangitis secondary to migrated embolization coil of gastroduodenal artery pseudo-aneurysm a case report. *BMC Surg*. 2017;17(1):30. <https://doi.org/10.1186/s12893-017-0227-9>
10. Alghamdi HS, Saeed MA, Altamimi AR, O'Hali WA, Khankan AA, Altraif IH. Endoscopic extraction of vascular embolization coils that have migrated into the biliary tract in a liver transplant recipient. *Dig Endosc*. 2012;24(6):462-5. <https://doi.org/10.1111/j.1443-1661.2012.01307.x>
11. Ghalim F, Alatawi A, Leblanc S, Vienne A, Gaudric M, Chaussade S, et al. Endoscopic retrograde cholangioscopic removal of migrated vascular coils from the common bile duct. *Clin Res Hepatol Gastroenterol*. 2014;38(2):e31-2. <https://doi.org/10.1016/j.clinre.2013.08.007>
12. Zuberi OS, Dinglasan LA V. Biliary obstruction necessitating choledochojunostomy as a complication of endovascular coil erosion. *Radiol Case Reports*. 2018;13(1):167-70. <https://doi.org/10.1016/j.radcr.2017.10.015>
13. Lee YS. Could the "SpyGlass Direct Visualization" System Open New Horizons for Treating Biliary Tract Diseases as a Percutaneous Cholangioscopy? *Gut Liver*. 2022;16(1):1-2. <https://doi.org/10.5009/gnl210574>



Disponible en:

<https://www.redalyc.org/articulo.oa?id=337782267013>

Cómo citar el artículo

Número completo

Más información del artículo

Página de la revista en redalyc.org

Sistema de Información Científica Redalyc
Red de revistas científicas de Acceso Abierto diamante
Infraestructura abierta no comercial propiedad de la
academia

Ileana Rocío Bautista-Parada, Ángel Rojas-Espinosa
**Endoscopic Retrieval of Migrated Coils in the Biliary
Tract: Case Reports and Literature Review**
**Extracción endoscópica de coils migrados a la vía biliar:
reporte de casos y revisión de la literatura**

Revista colombiana de Gastroenterología
vol. 40, núm. 1, p. 84 - 87, 2025
Asociación Colombiana de Gastroenterología,
ISSN: 0120-9957
ISSN-E: 2500-7440

DOI: <https://doi.org/10.22516/25007440.1193>