

# Hallazgo incidental de un tumor neuroendocrino en el íleon distal: reporte de caso

## Incidental Finding of a Neuroendocrine Tumor in the Distal Ileum: A Case Report

Arturo Viera-Oliveros,<sup>1\*</sup>  Fernando García-Del Risco,<sup>2</sup>  César Suárez-Parejo.<sup>3</sup> 

### ACCESO ABIERTO

#### Citación:

Viera-Oliveros A, García-Del Risco F, Suárez-Parejo C. Hallazgo incidental de un tumor neuroendocrino en el íleon distal: reporte de caso. *Revista colomb. Gastroenterol.* 2025;40(1):88-94.  
<https://doi.org/10.22516/25007440.1194>

<sup>1</sup> Médico Internista, estudiante de posgrado de Gastroenterología, Universidad de Cartagena, Hospital Universitario del Caribe. Cartagena, Colombia.

<sup>2</sup> Médico Gastroenterólogo, coordinador de posgrado de Gastroenterología, Universidad de Cartagena. Cartagena, Colombia.

<sup>3</sup> Médico Gastroenterólogo, Gastroenterología y Endoscopia Digestiva, Unidad Gastromag. Santa Marta, Colombia.

\*Correspondencia: Arturo Viera-Oliveros.  
avierao@unicartagena.edu.co

Fecha recibido: 20/03/2024

Fecha aceptado: 21/01/2025



### Resumen

**Introducción:** las neoplasias neuroendocrinas (NEN) son poco frecuentes, con una incidencia anual estimada en 1,05 casos por 100.000 habitantes y un aumento en su incidencia en los últimos 30 años. No se conocen con exactitud las causas que producen la aparición de estas neoplasias. **Presentación del caso:** se trata de una paciente femenina de 56 años, con antecedentes de hipertensión arterial de difícil manejo desde 2022. Fue remitida a gastroenterología por dolor abdominal tipo cólico difuso asociado a distensión y dos deposiciones blandas al día durante dos años de evolución. Una colonoscopia con intubación ileal mostró una lesión sobrelevada polipode sésil de 15 mm en el íleon distal a 5 cm de la válvula ileocecal. Una gammagrafía con octreotida mostró la lesión endoluminal del íleon distal con sobreexpresión de receptores de somatostatina y una adenopatía ileocólica derecha. A la paciente se le realizó una cirugía laparoscópica en la que se le practicó una hemicolectomía derecha además de una resección del íleon distal y linfadenectomía retroperitoneal. El diagnóstico histopatológico final fue de un tumor neuroendocrino ileal de grado 2 de 1,5 x 1 cm de diámetro con extensión hasta la muscular propia sin invasión linfovascular ni perineural con márgenes de la resección libres de tumor. La paciente no ha requerido tratamiento de adyuvancia en el seguimiento hasta la fecha. **Conclusión:** el presente caso clínico ilustra la importancia de realizar la colonoscopia de rutina con intubación ileal ya que puede permitir un diagnóstico temprano de los tumores neuroendocrinos del íleon distal y permitir así un tratamiento oportuno con un mejor pronóstico de los pacientes.

### Palabras clave

Tumor carcinoide, intestino delgado, colonoscopia.

### Abstract

**Introduction:** Neuroendocrine neoplasms (NENs) are rare, with an estimated annual incidence of 1.05 cases per 100,000 people. Over the past 30 years, their incidence has been on the rise, though the exact causes remain unclear. **Case Presentation:** We report the case of a 56-year-old female patient with a history of treatment-resistant hypertension since 2022. She was referred to gastroenterology due to diffuse, colicky abdominal pain, accompanied by bloating and two loose bowel movements per day for the past two years. A colonoscopy with ileal intubation revealed a 15 mm sessile polypoid lesion in the distal ileum, located 5 cm from the ileocecal valve. An octreotide scan identified an intraluminal lesion in the distal ileum with somatostatin receptor overexpression, as well as an enlarged right ileocolic lymph node. The patient underwent laparoscopic surgery, which included a right hemicolectomy, distal ileum resection, and retroperitoneal lymphadenectomy. The final histopathological diagnosis confirmed a grade 2 ileal neuroendocrine tumor measuring 1.5 x 1 cm, extending into the muscularis propria without lymphovascular or perineural invasion. Surgical margins were tumor-free. To date, the patient has not required adjuvant therapy during follow-up. **Conclusion:** This case highlights the importance of routine colonoscopy with ileal intubation, as it can facilitate the early detection of distal ileal neuroendocrine tumors, allowing for timely treatment and improved patient prognosis.

### Keywords

Carcinoid tumor, small intestine, colonoscopy.

## INTRODUCCIÓN

Las neoplasias neuroendocrinas (NEN), anteriormente llamados *tumores carcinoides*, se originan en las células neuroendocrinas presentes en la piel, pulmones, gónadas, páncreas y tracto gastrointestinal<sup>(1)</sup>. Son poco frecuentes, con una incidencia anual estimada en 1,05 casos por 100.000 habitantes; a pesar de que se considera una enfermedad rara, en las últimas cinco décadas se ha evidenciado un aumento de ocho veces en la incidencia<sup>(2)</sup>. No se conocen con exactitud las causas que producen la aparición de estos tumores<sup>(3)</sup>.

Los NEN primarios se localizan con mayor frecuencia en el tracto gastrointestinal (62%-67%) con mayor compromiso del intestino delgado (45%), recto (20%), apéndice (16%), colon (11%), páncreas (5%-10%) y estómago (7%)<sup>(4)</sup>. Las NEN que surgen del intestino delgado (NEN-ID) se consideran neoplasias malignas raras, y estas a su vez se clasifican en tumores neuroendocrinos bien diferenciados (NET) y carcinomas neuroendocrinos pobremente diferenciados (NEC), según la clasificación de la Organización Mundial de la Salud (OMS) de 2022<sup>(5)</sup>.

Se presenta el caso de un NET en el íleon distal en un paciente con síntomas inespecíficos diagnosticado durante la realización de una colonoscopia con intubación ileocecal.

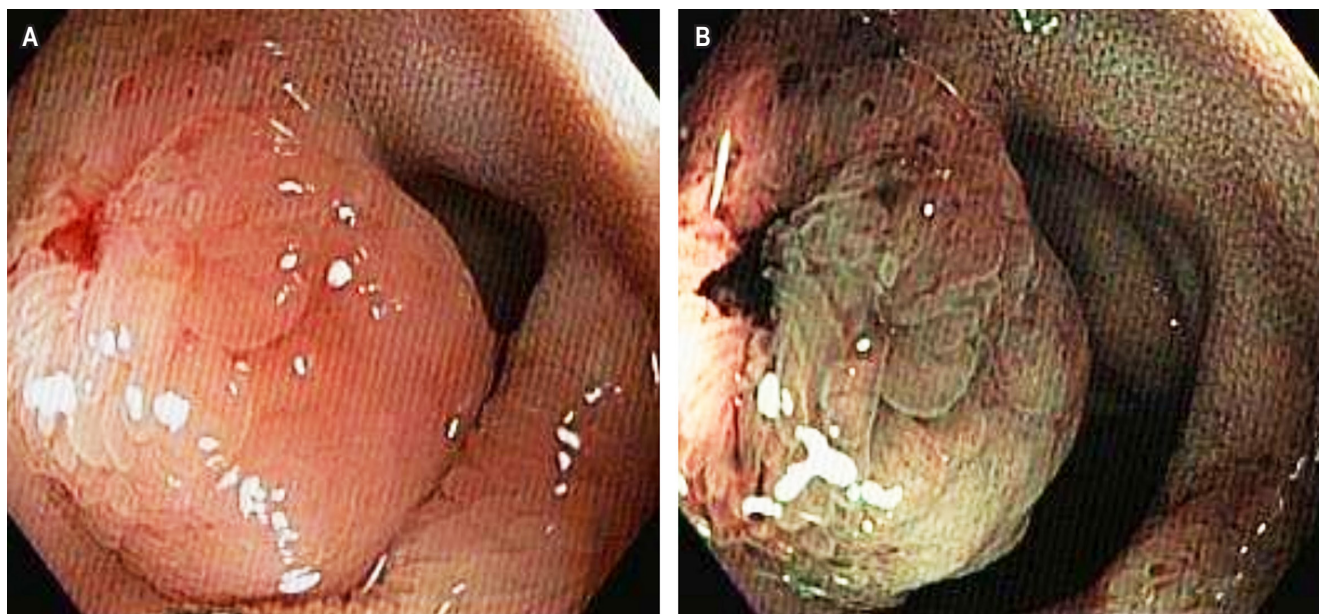
## CASO CLÍNICO

Se trata de una paciente femenina de 56 años con antecedentes de hipertensión arterial (HTA) de difícil manejo desde

el 2022. En la búsqueda del origen de la HTA le realizaron diversos estudios: ecografía de abdomen total normal, resonancia magnética de abdomen y pelvis con contraste con diagnóstico de quistes pancreáticos y una endosonografía endoscópica con toma de biopsia y diagnóstico histológico de quistes mucinosos del páncreas. Fue remitida a gastroenterología por dolor abdominal tipo cólico difuso asociado a distensión y dos deposiciones blandas al día de dos años de evolución. Se le realizó una colonoscopia con intubación ileal en la que se encontró una lesión sobrelevada polipoide sésil de 15 mm en el íleon distal a 5 cm de la válvula ileocecal (**Figura 1**). El informe de patología de las biopsias de la lesión reveló la presencia de un NET bien diferenciado, de bajo grado (grado I), con una cantidad de mitosis por mm<sup>2</sup>: 0-1, CKAE1/AE3: positivo, focal, extensión extranodal, sinaptofisina y cromogranina fuertemente positivos, y enolasa positiva (**Figura 2**).

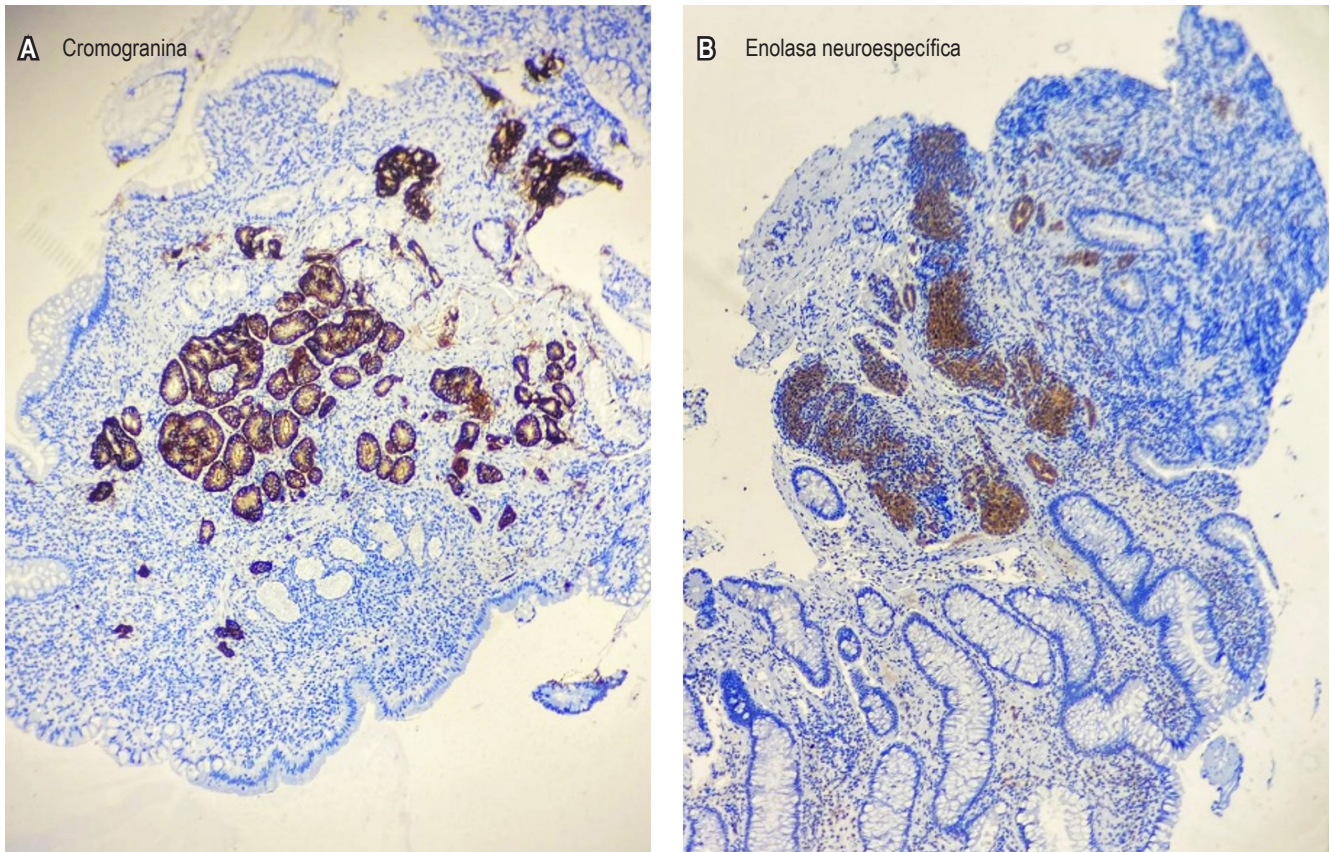
Se ordenó una cápsula endoscópica para descartar otras lesiones en el intestino delgado, la cual confirmó la lesión en el íleon distal, sin otro hallazgo de importancia (**Figura 3**).

A la paciente se le realizaron otros exámenes paraclínicos: hemoglobina: 12 g/dL, plaquetas: 424.000, glicemia: 90 mg/dL, creatinina: 0,68 mg/dL, fosfatasa alcalina: 92 U/L,  $\gamma$ -glutamyl transferasa (GGT): 56 U/L, alanina-aminotransferasa (ALT): 31 U/L, aspartato-aminotransferasa (AST): 20 U/L, bilirrubina total: 1,10 mg/dL, bilirrubina directa: 0,29 mg/dL, bilirrubina indirecta: 0,72 mg/dL, albúmina: 4,8 g/dL, lactato deshidrogenasa (LDH): 168 U/L, insulina: 7 mU/L, ácido 5-hidroxi-indolacético: 6,8



**Figura 1.** Ileocolonoscopia. Lesión polipoide sésil (clasificación de París: 0-Is) en el íleon distal. **A.** Imagen con luz blanca. **B.** Imagen con cromosonda digital. Imágenes propiedad de los autores.



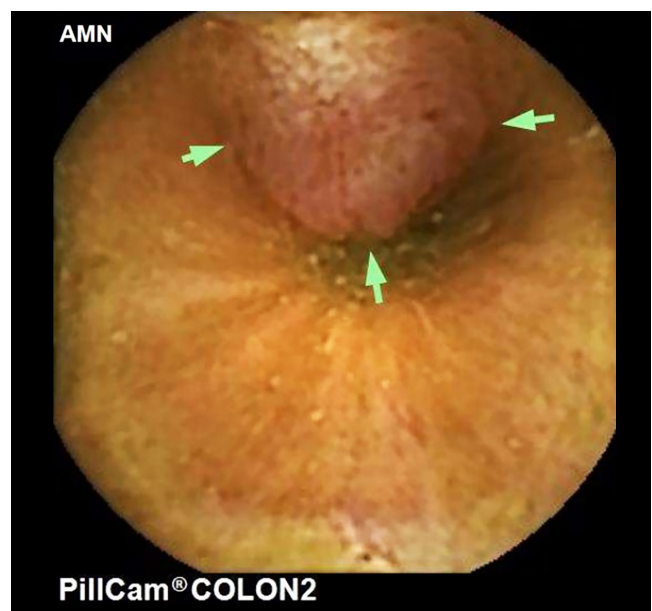


**Figura 2.** Biopsia de la lesión polipoidé sésil ileal. **A.** Cromogranina positiva. **B.** Enolasa positiva. Imágenes propiedad de los autores.

mg/24 horas, cromogranina A: 7,8 ng/mL, calprotectina fecal: 80 µg/g.

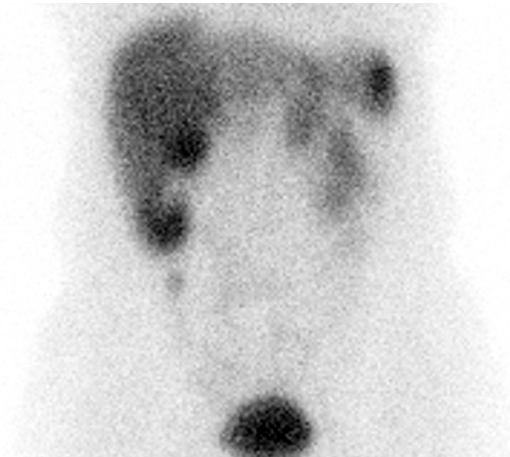
Fue valorada por cirugía oncológica, donde se le ordenó una gammagrafía con octreotida, la cual mostró la lesión endoluminal del íleon distal con sobreexpresión de receptores de somatostatina y una adenopatía ileocólica derecha (**Figura 4**). Una tomografía de tórax no presentó evidencia de metástasis. La paciente tuvo una cirugía laparoscópica en la que se le practicó una hemicolectomía derecha más linfadenectomía retroperitoneal.

El diagnóstico histopatológico final fue de un NET ileal grado 2 de 1,5 x 1 cm de diámetro con extensión hasta la muscular propia sin invasión linfovascular ni perineural con márgenes de la resección libres de tumor. 3 de los 22 ganglios resecados mostraron compromiso tumoral, con extensión extranodal presente de 1 mm y tamaño de las metástasis de 6 mm. Se le realizó inmunohistoquímica a la pieza operatoria, la cual fue informada como sinaptofisina positiva, cromogranina positiva, CD56 +, Ki-67: 4%-5% e índice de mitosis: 3 mitosis por 10 campos de alto poder. La paciente no ha requerido tratamiento de adyuvancia en



**Figura 3.** Cápsula endoscópica. Lesión polipoidé sésil (clasificación de París: 0-Is) en el íleon distal. Imagen propiedad de los autores.

el seguimiento hasta la fecha, y ha tenido una buena evolución clínica, con mejoría del dolor abdominal y mayor control de la HTA.



**Figura 4.** Gammagrafía con octreotida que muestra captación focal nodular en el flanco derecho. Imagen propiedad de los autores.

DISCUSIÓN

La primera descripción de un NET de intestino delgado la realizó Lanchas en 1867, quien describió un tumor polipoides en el intestino delgado. Ransom en 1890 describió los síntomas de diarrea y disnea en un paciente con una lesión en el íleon y metástasis hepáticas, que luego se conocería con el termino de *carcinoide*<sup>(6)</sup>. Los NET se clasifican según los signos y síntomas en no funcional y funcional. Los NET no

funcionales presentan signos y síntomas relacionados con la localización del tumor, como dolor u obstrucción abdominal, y los NET funcionales tienen síntomas y signos asociados a la secreción de aminas y péptidos, especialmente serotonina, como el “síndrome carcinoide”, que cursa con enrojecimiento facial, sensación de calor en la cara y el cuello, diarrea crónica y disnea; sin embargo, pueden cursar con otros síntomas dependiendo de la hormona secretada, como el caso de la sobreproducción gástrica que conlleva al síndrome de Zollinger-Ellison, o producción de la hormona liberadora de corticotropina (ACTH), que causa el síndrome de Cushing<sup>(6)</sup>. En nuestro caso, la paciente presentaba un NET no funcional con síntomas inespecíficos, como el dolor abdominal.

La OMS clasifica los NET según su histopatología en tres grados: grado 1: bajo grado, bien diferenciado con un recuento mitótico <2 por 10 HPF o índice Ki-67 <3%; grado 2: grado intermedio, bien diferenciado con un recuento mitótico de 2-20 por 10 HPF o índice Ki-67 3%-20%, y grado 3: alto grado, bien diferenciado con un recuento mitótico >20 por 10 HPF o índice Ki-67 >20%. Los NEC se caracterizan por ser pobremente diferenciados y por un recuento mitótico >20 por 10 HPF o un índice Ki-67 >20%<sup>(7)</sup>. De acuerdo con la extensión del tumor, se clasifica en estadios según el TNM (**Tabla 1**).

Los pacientes en estadio 3 paradójicamente tuvieron mejor supervivencia que los pacientes con estadios 1 y 2; sin embargo, esta falta de pronóstico jerárquico por estadio puede deberse a una disección insuficiente de los ganglios linfáticos, lo que puede llevar a una mala estadificación; además, los análisis de supervivencia de los pacientes con estos tumores son limitados porque en los datos se incluyeron a los

**Tabla 1.** Clasificación TNM del Comité Conjunto Estadounidense del Cáncer (AJCC) y tasas de supervivencia de NEN ileal

Estadio	TNM	Descripción	Tasa de supervivencia a 5 años
Estadio 1	T1, N0, M0	T1 = invade la lámina propia o la submucosa y mide ≤1 cm.	87,37%
Estadio 2	T2 o T3 N0, M0	T2 = invade la muscular propia o tiene un tamaño >1 cm. T3 = invade a través de la muscular propia el tejido subseroso sin penetración de la serosa suprayacente.	84,16%
Estadio 3	T1, T2, T3 o T4 N1, N2; M0 T4, N0, M0	T4 = invade el peritoneo visceral (serosa) u otros órganos o estructuras adyacentes. N1 = metástasis en ganglios linfáticos regionales <12 ganglios. N2 = grandes masas mesentéricas (>2 cm) o depósitos nodales extensos (≥12), especialmente aquellos que encierran los vasos mesentéricos superiores.	90,62%
Estadio 4	TX, T0, T1, T2, T3 o T4 NX, N0, N1, N2 M1	TX = no se puede evaluar el tumor primario. NX = no se pueden evaluar los ganglios linfáticos regionales. M1 = metástasis a distancia.	76,67%

Tomada de: Chauhan A, et al. CA Cancer J Clin. 2024;74(4):359-67<sup>(2)</sup>.

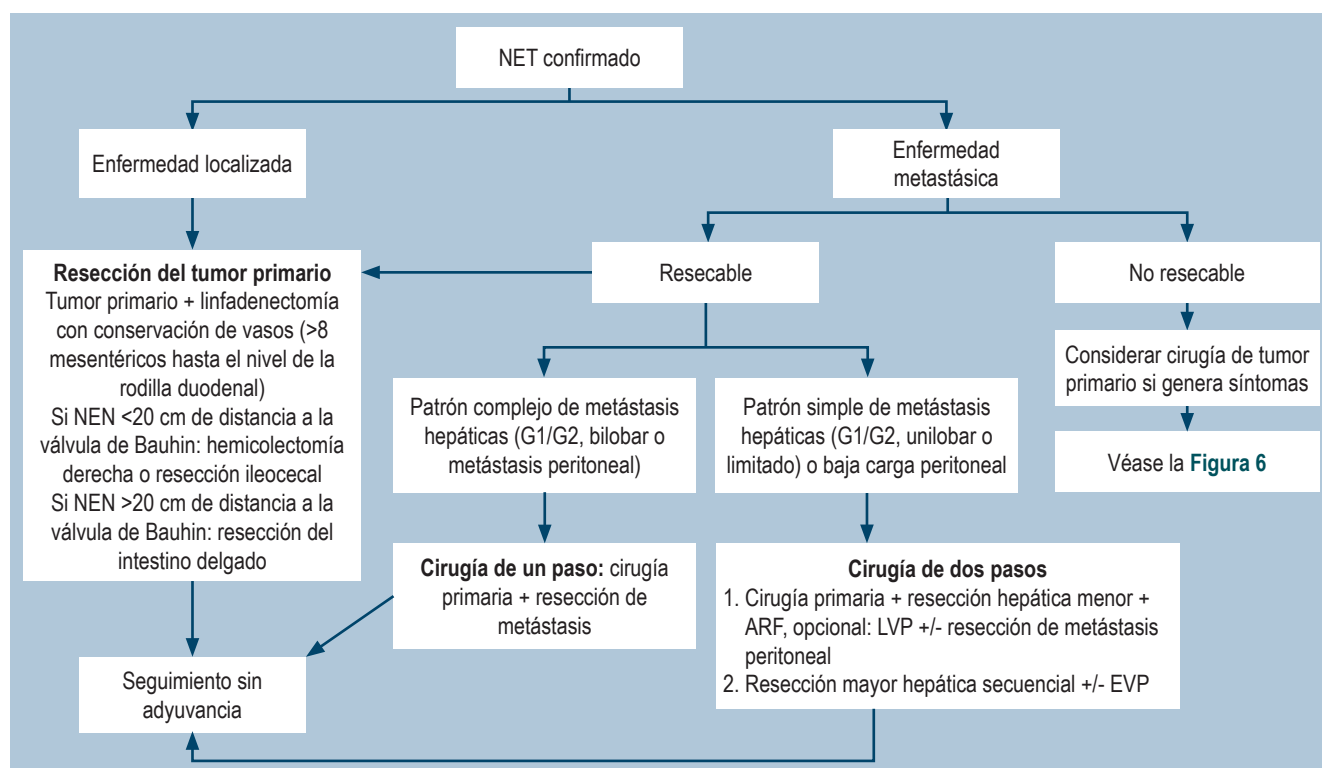


diagnosticados entre 2010 y 2016 cuando estaba en vigor la séptima edición del Comité Conjunto Estadounidense del Cáncer (AJCC). Con los cambios importantes en la octava y novena edición, como agregar la categoría patológica (pN2), se espera mejorar esta estratificación pronóstica<sup>(2)</sup>.

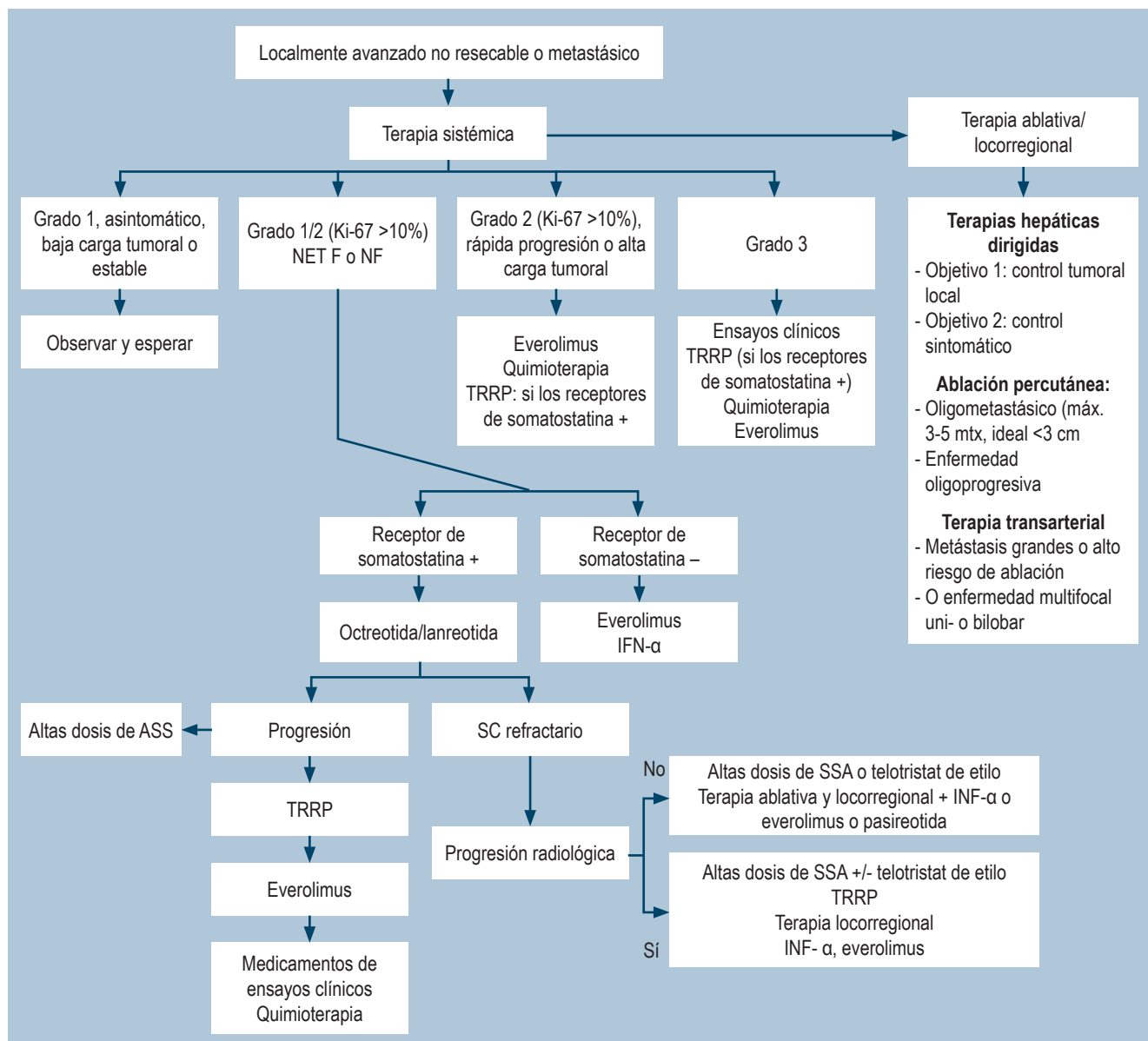
Los NET pueden ser esporádicos o asociados a síndromes genéticos como la neoplasia endocrina múltiple (MEN1, MEN2A, MEN2B), enfermedad de von Hippel-Lindau o neurofibromatosis tipo 1<sup>(7)</sup>. La mayoría de los NEN-ID son asintomáticos y el 80% a 90% presentan metástasis hepáticas al momento del diagnóstico; dentro de estos, el 20% presentarán síndrome carcinoide<sup>(8)</sup>. Para la detección de los NEN-ID se cuenta con ayudas diagnósticas como la tomografía axial computarizada multicorte (TAC) en tres fases, la resonancia magnética con contraste (RMN) y estudios de receptores de la somatostatina, como la gammagrafía de receptor de somatostatina, la tomografía por emisión de positrones (PET/TAC) o la resonancia magnética por emisión de positrones (PET/MRI), estas últimas con mayor rendimiento diagnóstico, y ante la sospecha de un NET de ID, la ileocolonoscopia, la enteroscopia profunda y la capsula endoscópica son útiles en el diagnóstico, estadificación y presencia de lesiones sincrónicas<sup>(5,9)</sup>.

En los pacientes con NET funcionales, se realizan pruebas bioquímicas para identificar la sustancia causal de los síntomas: ácido 5-hidroxiindolacético (5-HIAA) sérica o en orina de 24 horas, cromogranina A plasmática (CgA) y pruebas del síndrome de Cushing<sup>(10)</sup>. Sin embargo, la CgA no debe utilizarse para la detección debido a que se encuentran niveles elevados en pacientes con enfermedad renal crónica, gastritis atrófica y enfermedad inflamatoria intestinal; sin embargo, es útil para el seguimiento<sup>(5)</sup>.

El tratamiento de los NET de ID no metastásicos consiste en la resección intestinal abierta con linfadenectomía regional de al menos ocho ganglios linfáticos y palpación bimanual de todo el intestino delgado para descartar lesiones sincrónicas. En los pacientes con enfermedad metastásica irresecable se prefiere el manejo conservador, seguimiento por imágenes, tratamiento con análogos de la somatostatina (octreotida) y procedimiento quirúrgico en caso de obstrucción intestinal<sup>(4,10,11)</sup>. Para los NET de ID que no responden a terapia de primera línea se cuenta con tratamientos de segunda línea como el everolimus o la terapia con radionucleidos de receptores peptídicos con dotatato de lutecio 177 (<sup>177</sup>Lu)<sup>(10)</sup>. Los algoritmos de tratamiento se presentan en las **Figuras 5 y 6**.



**Figura 5.** Algoritmo de tratamiento de las NET de ID. ARF: ablación por radiofrecuencia; EVP: embolización de vena porta; LVP: ligadura de vena porta. Tomada de: Oronsky B, et al. Neoplasia. 2017;19(12):991-1002<sup>(4)</sup>.



**Figura 6.** Algoritmo de tratamiento de las NET de ID. ASS: análogos de somatostatina; SC: síndrome carcinoide; TRRP: terapia con radionúclidos de receptores peptídicos. Tomada de: Oronsky B, et al. Neoplasia. 2017;19(12):991-1002<sup>(4)</sup>.

Para los pacientes tratados mediante cirugía con extirpación completa del tumor (cirugía curativa), el seguimiento para los tumores de grados 1 y 2 debe hacerse cada 6 a 12 meses, y en tumores grado 3, cada 6 meses. En caso de NET de ID metastásico no resecable, el seguimiento se realiza cada 3 a 6 meses en tumores de grados 1 y 2 y cada 3 meses en tumores grado 3. Durante el seguimiento se requiere la realización de CgA, 5-HIAA, TAC trifásica o estudios basados en receptores de somatostatina en caso de sospecha de recurrencia o metástasis<sup>(11)</sup>.

En el presente caso clínico se diagnosticó de manera incidental una neoplasia neuroendocrina de grado 2 en un paciente con síntomas gastrointestinales inespecíficos (dolor abdominal), lo cual demuestra la importancia de la colonoscopia con intubación ileocecal en los estudios de rutina para el diagnóstico temprano de lesiones que permiten una terapia oportuna, lo que impacta positivamente el pronóstico de los pacientes.

## REFERENCIAS

1. Gonzáles-Yovera JG, Roseboom PJ, Concepción-Zavaleta M, Gutiérrez-Córdova I, Plasencia-Dueñas E, Quispe-Flores M, et al. Diagnosis and management of small bowel neuroendocrine tumors: A state-of-the-art. *World J Methodol.* 2022;12(5):381-91. <https://doi.org/10.5662/wjm.v12.i5.381>
2. Chauhan A, Chan K, Halfdanarson TR, Bellizzi AM, Rindi G, O'Toole D, et al. Critical updates in neuroendocrine tumors: Version 9 American Joint Committee on Cancer staging system for gastroenteropancreatic neuroendocrine tumors. *CA Cancer J Clin.* 2024;74(4):359-67. <https://doi.org/10.3322/caac.21840>
3. Kroepfl V, Bellotti R, Gasser E, Esswein K, Esser H, Kafka-Ritsch R, et al. Small bowel neuroendocrine tumors: An analysis of clinical presentation, diagnostic workup and surgical approach-A single center retrospective study. *Front Surg.* 2023;10:1072435. <https://doi.org/10.3389/fsurg.2023.1072435>
4. Oronsky B, Ma PC, Morgensztern D, Carter CA. Nothing But NET: A Review of Neuroendocrine Tumors and Carcinomas. Vol. 19, Neoplasia (United States). *Neoplasia.* 2017;19(12):991-1002. <https://doi.org/10.1016/j.neo.2017.09.002>
5. Lamarca A, Bartsch DK, Caplin M, Kos-Kudla B, Kjaer A, Partelli S, et al. European Neuroendocrine Tumor Society (ENETS) 2024 guidance paper for the management of well-differentiated small intestine neuroendocrine tumours. *J Neuroendocrinol.* 2024;36(9):e13423. <https://doi.org/10.1111/jne.13423>
6. Scott AT, Howe JR. Management of Small Bowel Neuroendocrine Tumors. *J Oncol Pract.* 2018;14(8):471-482. <https://doi.org/10.1200/JOP.18.00135>
7. Carrillo D, Muñoz-Medel M, Retamal I, Pinto M, Bravo ML, Nervi B, et al. Tumores Neuroendocrinos: un desafío transversal. *Rev Méd Chile.* 2021;149(6):888-898. <https://doi.org/10.4067/s0034-98872021000600888>
8. Vinik AI, Chaya C. Clinical Presentation and Diagnosis of Neuroendocrine Tumors. *Hematol Oncol Clin North Am.* 2016;30(1):21-48. <https://doi.org/10.1016/j.hoc.2015.08.006>
9. Figiel JH, Viniol SG, Görlach J, Rinke A, Librizzi D, Mahnken AH. Update Regarding Imaging of Neuroendocrine Neoplasms. *RoFo.* 2020;192(2):171-82. <https://doi.org/10.1055/a-1001-2412>
10. Shah MH, Goldner WS, Benson AB, Bergsland E, Blaszkowsky LS, Brock P, et al. Neuroendocrine and adrenal tumors, version 2.2021. *JNCCN.* 2021;19(7):839-67. <https://doi.org/10.6004/jnccn.2021.0032>
11. Niederle B, Pape UF, Costa F, Gross D, Kelestimur F, Knigge U, et al. ENETS consensus guidelines update for neuroendocrine neoplasms of the jejunum and ileum. *Neuroendocrinology.* 2016;103(2):125-38. <https://doi.org/10.1159/000443170>



**Disponible en:**

<https://www.redalyc.org/articulo.oa?id=337782267014>

Cómo citar el artículo

Número completo

Más información del artículo

Página de la revista en redalyc.org

Sistema de Información Científica Redalyc  
Red de revistas científicas de Acceso Abierto diamante  
Infraestructura abierta no comercial propiedad de la  
academia

Arturo Viera-Oliveros, Fernando García-Del Risco,  
César Suárez-Parejo

**Incidental Finding of a Neuroendocrine Tumor in the  
Distal Ileum: A Case Report**

**Hallazgo incidental de un tumor neuroendocrino en el  
íleon distal: reporte de caso**

*Revista colombiana de Gastroenterología*

vol. 40, núm. 1, p. 88 - 94, 2025

Asociación Colombiana de Gastroenterología,

**ISSN:** 0120-9957

**ISSN-E:** 2500-7440

**DOI:** <https://doi.org/10.22516/25007440.1194>