

Asociación entre colitis ulcerativa y embolia pulmonar: caso clínico

Association Between Ulcerative Colitis and Pulmonary Embolism: A Case Report

Edwar Rozo,¹  Javier O. Barón,¹  Ledmar Jovanny Vargas,^{2*}  Karina Briceño-Díaz,³  Dania Fabiola Pérez-Gómez.⁴ 

ACCESO ABIERTO

Citación:

Roza E, Barón JO, Vargas LJ, Briceño-Díaz K, Pérez-Gómez DF. Asociación entre colitis ulcerativa y embolia pulmonar: caso clínico. *Revista Colomb. Gastroenterol.* 2025;40(1):104-109.
https://doi.org/10.22516/25007440.1208

¹ Médico, especialista en Medicina Interna, Hospital universitario San Rafael. Tunja, Colombia.

² Médico, especialista en Epidemiología, Universidad de Boyacá, Hospital universitario San Rafael. Tunja, Colombia.

³ Estudiante de Medicina, Universidad de Boyacá. Tunja, Colombia.

⁴ Médica, residente en Medicina Familiar, Universidad Tecnológica y Pedagógica de Colombia. Tunja, Colombia.

*Correspondencia: Ledmar Jovanny Vargas. lejovaro@gmail.com

Fecha recibido: 29/04/2024

Fecha aceptado: 18/06/2024



Resumen

Introducción: las enfermedades intestinales inflamatorias (EII) incluyen la enfermedad de Crohn (EC) y la colitis ulcerosa (CU), patologías que afectan principalmente al intestino y en algunos casos pueden generar complicaciones extraintestinales como la tromboembolia venosa (TEV), ya sea trombosis venosa profunda o embolia pulmonar.

Caso clínico: es una mujer de 39 años que ingresó con un cuadro clínico de 12 horas de evolución consistente en dolor en zona torácica izquierda irradiado a la región escapular ipsilateral que se exacerba con la respiración y los cambios de posición, refirió un antecedente de trombosis venosa profunda en la pierna derecha. Los paraclínicos indicaron anemia microcítica hipocrómica y trombocitosis con imagen sugestiva de infarto pulmonar, angio-TAC con trombo a nivel del ramo segmentario lobar inferior derecho, derrame pleural derecho y atelectasia. Se indicó el estudio de anemia con colonoscopia, que reportó una pancolitis ulcerativa en fase aguda con escaso sangrado, y perfil inmunológico resultó negativo. Se inició el manejo con anticoagulante más mesalazina y metilprednisolona.

Conclusiones: las complicaciones tromboembólicas tienen una prevalencia estimada de 1% a 8% en los pacientes que debutan con enfermedad de intestino irritable en fase activa y, por su parte, la embolia pulmonar incrementa la morbimortalidad. Los eventos fisiopatológicos posiblemente involucrados incluyen estado de hipercoagulabilidad, agregación plaquetaria, falla en la fibrinólisis inadecuada y condiciones genéticas. Es fundamental identificar los factores de riesgo e implementar medidas terapéuticas para prevenir futuros eventos tromboembólicos. La terapia tromboembólica profiláctica de elección es la heparina de bajo peso molecular y está recomendada en pacientes con alto riesgo que se encuentren hospitalizados en fase activa de la enfermedad.

Palabras clave

Colitis ulcerosa, embolia pulmonar, enfermedad inflamatoria intestinal, inflamación, coagulación.

Abstract

Introduction: Inflammatory bowel diseases (IBD) include Crohn's disease (CD) and ulcerative colitis (UC), conditions that primarily affect the intestines but can sometimes lead to extraintestinal complications such as venous thromboembolism (VTE), including deep vein thrombosis (DVT) and pulmonary embolism (PE). **Case Report:** A 39-year-old woman was admitted with a 12-hour history of left-sided chest pain radiating to the ipsilateral scapular region, worsened by breathing and positional changes. She reported a prior episode of deep vein thrombosis in her right leg. Laboratory tests revealed microcytic hypochromic anemia and thrombocytosis. Imaging studies showed findings suggestive of pulmonary infarction, with a CT pulmonary angiogram confirming a thrombus at the segmental branch of the right lower lobe, accompanied by right-sided pleural effusion and atelectasis. Further evaluation for anemia, including a colonoscopy, revealed acute-phase pancolitis with minimal bleeding. An autoimmune panel was negative. Treatment was initiated with anticoagulation, mesalazine, and methylprednisolone. **Conclusions:** Thromboembolic complications occur in approximately 1% to 8% of patients presenting with active inflammatory bowel disease and are associated with increased morbidity and mortality. The underlying pathophysiological mechanisms likely involve a hypercoagulable state, platelet aggregation, impaired fibrinolysis, and genetic predisposition. Identifying risk factors and implementing appropriate therapeutic measures are crucial to preventing future thromboembolic events. The preferred prophylactic anticoagulation therapy is low-molecular-weight heparin, which is recommended for hospitalized patients at high risk during active disease phases.

Keywords

Ulcerative colitis, pulmonary embolism, inflammatory bowel disease, inflammation, coagulation.

INTRODUCCIÓN

Las enfermedades intestinales inflamatorias (EII) incluyen la enfermedad de Crohn (EC) y la colitis ulcerosa (CU), patologías que afectan principalmente al intestino⁽¹⁾ y en algunos casos pueden generar complicaciones extraintestinales⁽¹⁾. La embolia venosa incluye patologías como la trombosis venosa profunda y la embolia pulmonar, las cuales suelen ser complicaciones conocidas de las enfermedades inflamatorias del intestino^(1,2).

Se estima que la incidencia de estas complicaciones es de 0,26% anualmente, tanto en la EC como en la CU⁽³⁾; sin embargo, el riesgo no es del todo claro con respecto a estos resultados, con base en los diseños metodológicos y la heterogeneidad de los estudios realizados. A pesar de esto, uno de los principales factores involucrados en esta relación es los procesos inflamatorios, en los que uno de los principales marcadores es el aumento de proteína C-reactiva y la trombocitosis^(4,5).

El objetivo de este artículo es presentar el caso de un paciente con CU que presentó embolia pulmonar como complicación.

CASO CLÍNICO

Se trata de una mujer de 39 años de edad, procedente de la ciudad de Tunja, Colombia, que consultó por un cuadro

clínico de 12 horas de evolución consistente en dolor en la zona torácica izquierda irradiado a la región escapular ipsilateral que se exacerba con la respiración y los cambios de posición. Refería antecedentes de anemia secundaria diagnosticada cinco meses atrás.

En el examen físico se documentó una frecuencia cardíaca (FC) de 115 latidos por minuto (lpm), presión arterial (PA) de 113/70 mm Hg, temperatura de 36,5 °C, peso de 53 kg, palidez mucocutánea y dolor a la digitopresión en el cuarto espacio intercostal entre la línea axilar posterior y la línea medioclavicular izquierda, sin más alteraciones. Los paraclínicos de ingreso evidenciaron anemia microcítica hipocrómica y trombocitosis (**Tabla 1A**), mientras que la radiografía de tórax presentaba signos sugestivos de infarto pulmonar (imagen en cuña retrocardíaca) (**Figura 1**).

Teniendo en cuenta los hallazgos, se estableció que la paciente cursaba con alta probabilidad de tromboembolia pulmonar probablemente secundaria a trombosis venosa profunda y anemia microcítica hipocrómica, motivo por el cual se ampliaron los estudios confirmatorios, se transfundieron tres unidades de glóbulos rojos (hemoglobina de ingreso 5 mg/dL) (**Tabla 1B**) y se inició la anticoagulación con enoxaparina 80 mg cada día (1,5 mg/kg/día).

Al segundo día de hospitalización, se recibió un reporte de angiotomografía (angio-TAC) de tórax en el que se evidenciaba un trombo a nivel del ramo segmentario lobar inferior derecho, derrame pleural derecho y atelectasia (**Figura 2**).

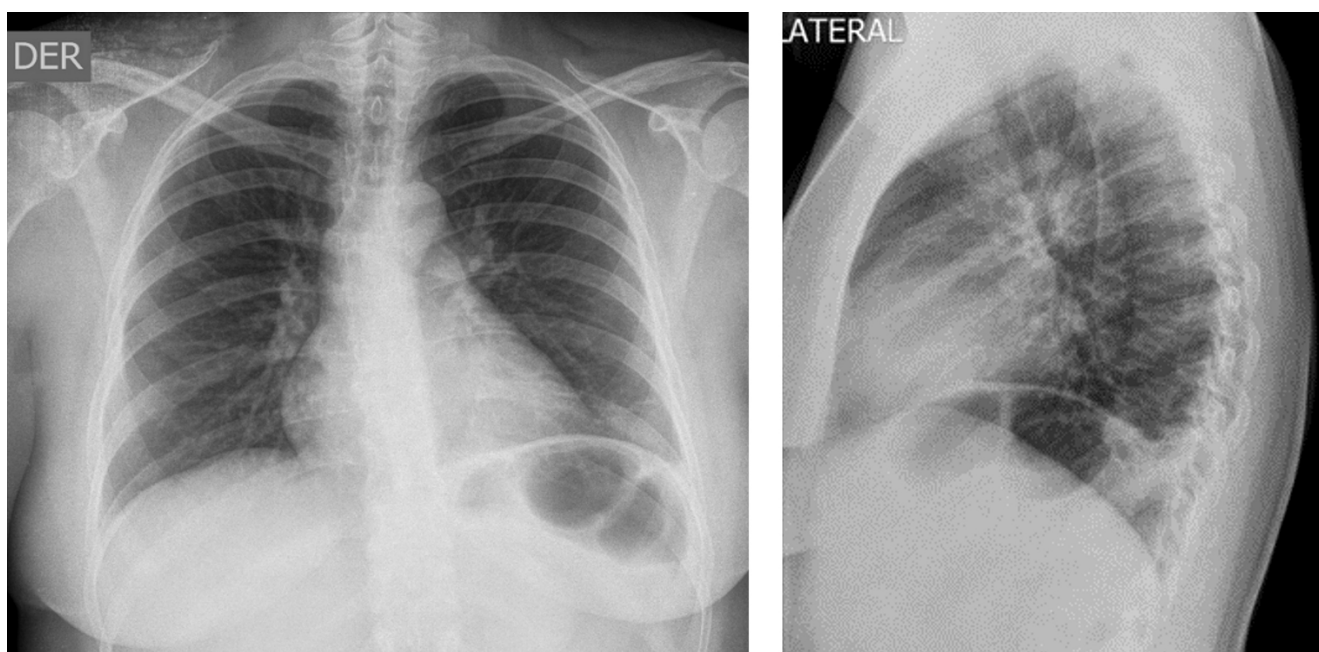


Figura 1. Radiografía de tórax. Signos sugestivos de infarto pulmonar (imagen en cuña retrocardíaca). Imágenes propiedad de los autores.

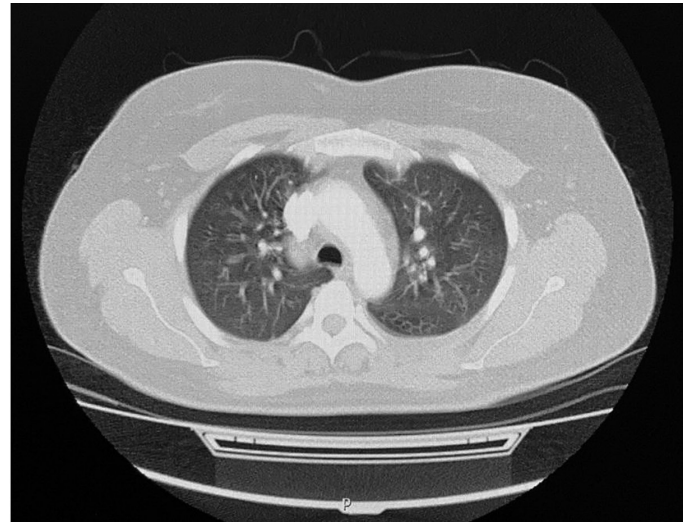
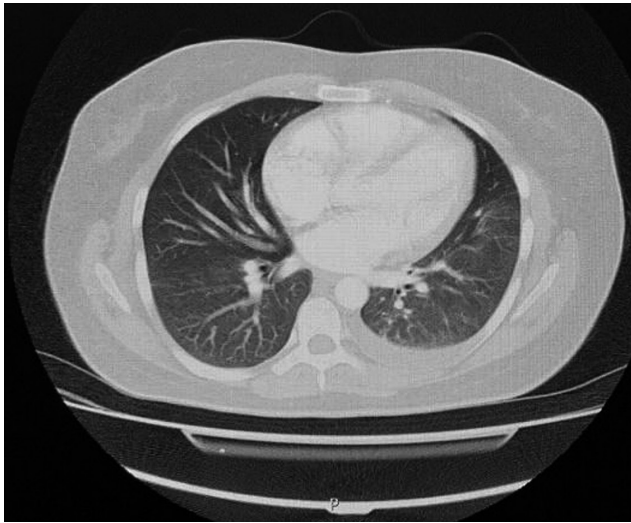


Figura 2. Angiotomografía de tórax: trombo a nivel del ramo segmentario lobar inferior derecho, derrame pleural derecho y atelectasia. Imágenes propiedad de los autores.

Una vez se confirmó el diagnóstico de embolia pulmonar, se hicieron estudios para evaluar la causa de la anemia crónica de la paciente, motivo por el cual se realizó una endoscopia de vías digestivas altas (EVDA), en la que se observó una hernia hiatal y gastritis crónica antral, mientras que la colonoscopia reportó una pancolitis ulcerativa activa en fase aguda con sangrado escaso (**Figura 3**), lo que explicaba la causa de la anemia ferropénica. Ante esta situación se decidió iniciar el manejo con mesalazina 1 g por vía oral cada 12 horas y metilprednisolona 70 mg intravenoso cada 24 horas por 3 días, y también se continuó con el manejo anticoagulante, puesto que no había evidencia de sangrado activo.

Al cuarto día del ingreso, y ante el diagnóstico de pancolitis ulcerativa activa complicada por embolia pulmonar y anemia microcítica, la paciente fue valorada por el servicio de gastroenterología, donde se ajustó el tratamiento al aumentar la dosis de mesalazina a 3 gramos al día; adicionalmente, y ante el riesgo de repetición de eventos trombóticos y repercusiones cardíacas, se solicitó la realización de un ecocardiograma transtorácico, el cual reportó una función ventricular normal sin signos de hipertensión pulmonar.

Una vez se finalizó el tratamiento con corticoide intravenoso (sexto día de hospitalización) y al evidenciar una adecuada evolución clínica y paraclínica (**Tabla 1B**), se decidió dar egreso con recomendaciones, citas de control, exámenes ambulatorios y signos de alarma en caso de requerir asistencia nuevamente en urgencias.

Un mes después, la paciente fue revalorada en consulta externa con estudios complementarios que descartaban otra patología inmunológica (**Tabla 1C**) y biopsia de colon que

reportaba una erosión del epitelio, con el aumento de infiltrado linfoplasmocitario, formación de nódulos linfoides, plasmocitosis basal, abundantes neutrófilos con permeación de criptas, microabscesos y depleción de células calciformes, lo que confirmó que la paciente cursaba con CU activa sin displasias, y continuó con el manejo establecido.

DISCUSIÓN

Las complicaciones tromboembólicas de la enfermedad inflamatoria intestinal (EII) tienen una prevalencia estimada de 1% a 8%; sin embargo, estudios *post mortem* reportan una incidencia de 39%. Los pacientes que debutan con EII presentan un riesgo 3 a 4 veces mayor para desarrollar tromboembolismo venoso (TEV) en comparación con la población general⁽⁶⁻⁸⁾. La embolia pulmonar aumenta el riesgo de morbilidad en este grupo de pacientes, en los que se ha reportado que la tasa de mortalidad para pacientes con EII es de 18%-25%⁽⁹⁾.

Posiblemente existen factores de riesgo que contribuyan a la presentación del cuadro como edad igual o mayor a 60 años con EII, gestación, EII activa y extensa con presencia de complicaciones (estenosis, fistulas o abscesos)^(10,11), obesidad, tabaquismo, antecedentes familiares de enfermedad tromboembólica, consumo de anticonceptivos orales o terapia de reemplazo hormonal, inmovilidad^(8,12), deshidratación, requerimiento de procedimiento quirúrgico y ser portador de catéteres centrales⁽¹³⁾. Otras alteraciones de tipo hematológico se han encontrado en relación con el riesgo trombótico, como anemia e hiperhomocistei-

Tabla 1. Exámenes de laboratorio

Pruebas diagnósticas	Resultado	Referencia
A. Exámenes de ingreso		
Creatinina (mg/dL)	0,52	0,3-1,1
Glucosa plasmática (mg/dL)	89	74-106
Leucocitos ($\times 10^3/\mu\text{L}$)	9,38	4,5-11,0
Neutrófilos (%)	46	50-70
Linfocitos (%)	45	20-40
Hemoglobina (g/dL)	5	11,0-16
VCM (fL)	9	80-99
CMHC (g/dL)	20	32-36
Plaquetas ($\times 10^3/\mu\text{L}$)	848	150-450
Troponina # 1 (ng/mL)	0,004	0,0-0,3
B. Exámenes de control		
Leucocitos ($\times 10^3/\mu\text{L}$)	9,82	4,5-11,0
Neutrófilos (%)	35	50-70
Linfocitos (%)	47	20-40
Hemoglobina (g/dL)	8,2	11,0-16
VCM (fL)	9,4	80-99
CMHC (g/dL)	26	32-36
Plaquetas ($\times 10^3/\mu\text{L}$)	767	150-450
Pruebas inmunológicas	Resultado	Referencia
C. Exámenes complementarios		
Proteína C de la coagulación (%)	93	70-130
DNA-ds, anticuerpos IgG	Negativo	>1:10
Cardiolipinas, anticuerpos IgG (GLP/mL)	2,06	>18
Cardiolipinas, anticuerpos IgM (MLP/mL)	1,36	>18
Anticuerpos antinucleares (ANA)	Negativo	>1:160
Antígenos nucleares extractables, Ac IgG (U.EIA)	1,29	20-39
SSA (Ro), anticuerpos IgG (U.EIA)	0,87	
RNP, anticuerpos IgG (U.EIA)	1,44	
Anticoagulante circulante lúpico	1,3	
Péptido citrulinado (anticitrulina) (U/mL)	<1	>5,0

CMHC: concentración de hemoglobina corpuscular media; DNA-ds: ADN de doble cadena; GLP: péptido similar al glucagón; IgG: Inmunoglobulina G; IgM: Inmunoglobulina M; MLP: cardiolipinas, anticuerpos; RNP: ribonucleoproteína; SSA: anticuerpo anti-RO; VCM: volumen corpuscular medio.

nemia, así como alteraciones electrolíticas o pacientes en tratamiento con corticoides⁽¹³⁾. En nuestro caso, la paciente presentó un antecedente de trombosis venosa profunda, un hallazgo de anemia microcítica hipocrómica y trombocitosis como factores de riesgo atribuibles a la presentación de la embolia pulmonar.

Dentro de los eventos fisiopatológicos que participan en el riesgo de tromboembolia se describen varias hipótesis que apuntan como requisito inicial el estado activo de la EIL. Existe un estado de hipercoagulabilidad asociado a un aumento de factores procoagulantes, factores V y VIII, el descenso de factores anticoagulantes como la antitrombina III, la proteína C y la proteína S^(6,9). También se ha sugerido la participación de autoanticuerpos como los anticardiolipina (aCL) y anticoagulante lúpico (ACL) como precursores en el estado de hipercoagulabilidad⁽⁷⁾.

Así mismo, aparece trombocitosis o activación y agregación plaquetaria debido a la expresión de marcadores como el GP53, CD-40 ligando y la p-selectina⁽¹³⁾, que inducen daño microvascular y activación de citocinas. Hay concentraciones plasmáticas disminuidas del activador de plasminógeno tisular (tPA), que es el principal activador del sistema fibrinolítico, y a su vez un aumento en el inhibidor del activador del plasminógeno y el inhibidor de la fibrinólisis trombina activable, lo que indica que la fibrinólisis también se encuentra alterada⁽⁷⁾. Por su parte, se suscita la intervención de factores genéticos como el factor V Leiden, Factor II y mutación del gen inhibidor del activador de plasminógeno tipo 1 en la aparición de las manifestaciones trombóticas^(6,9).

Dentro de las medidas terapéuticas recomendadas para la prevención de eventos tromboembólicos se encuentran la hidratación, el uso de medias compresivas por debajo de la rodilla (especialmente para la trombosis venosa de las extremidades), la corrección de deficiencias de vitaminas (especialmente en vitaminas B₆ y B₁₂ y folato), así como una vida activa que implique movilización constante. La terapia anticoagulante profiláctica se recomienda en los pacientes con alto riesgo que se encuentren hospitalizados por cursar la fase activa de la enfermedad o los que se sometieron a una intervención quirúrgica; las recomendaciones se basan en el uso de heparina de bajo peso molecular (HBPM) como elección, y como alternativa se puede utilizar heparina no fraccionada o fondaparinux en dosis bajas. Aún se desconoce el riesgo-beneficio de extender la profilaxis después del alta hospitalaria en las personas con mayor riesgo de tromboembolia venosa; sin embargo, se recomienda como tratamiento a largo plazo en pacientes ambulatorios con anticoagulantes antagonistas de la vitamina K (warfarina, acenocumarol y fluindiona), así como los no antagonistas de la vitamina K (dabigatrán, apixabán, edoxabán y rivaroxabán)^(10,14-17).

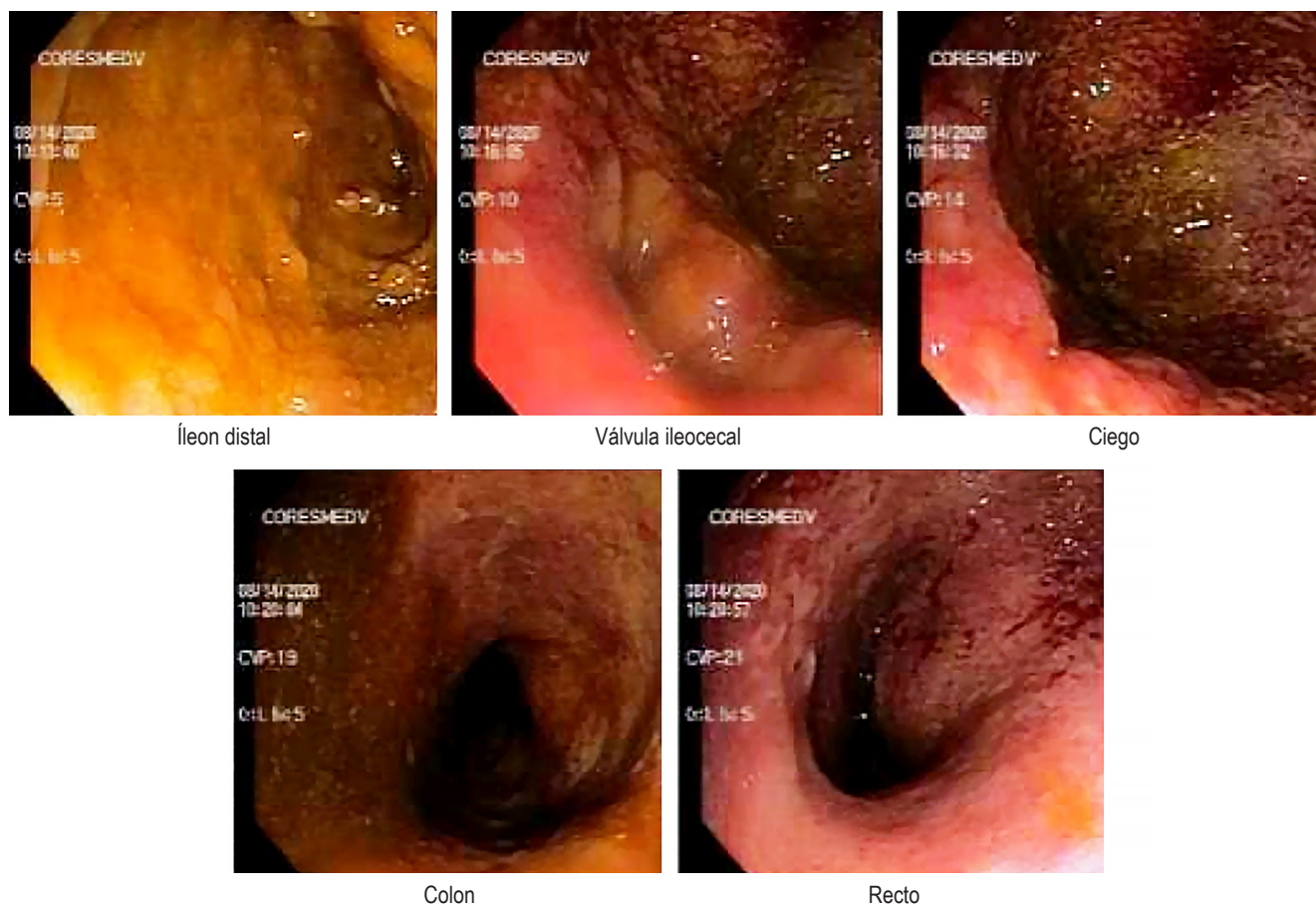


Figura 3. Colonoscopia. Se evidencia una pancolitis ulcerativa activa en fase aguda con sangrado escaso. Imágenes propiedad de los autores.

CONCLUSIONES

Las complicaciones tromboembólicas tienen una prevalencia estimada de 1% a 8 % en los pacientes que debutan con EII en fase activa y, por su parte, la embolia pulmonar incrementa la morbimortalidad. Los eventos fisiopatológicos posiblemente involucrados incluyen la alteración de la agregación plaquetaria, falla en la fibrinólisis y condiciones genéticas que favorecen los estados de hipercoagulabilidad. Es fundamental identificar los factores de riesgo e implementar medidas terapéuticas para prevenir futuros eventos tromboembólicos. La terapia tromboembólica profiláctica

de elección es la HBPM y está recomendada en pacientes con alto riesgo que se encuentren hospitalizados en la fase activa de la enfermedad.

Fuente de financiación

Propia de los autores.

Conflictos de interés

Los autores refieren que no presentan conflictos de interés.

REFERENCIAS

1. Danese S, Papa A, Saibeni S, Repici A, Malesci A, Vecchi M. Inflammation and coagulation in inflammatory bowel disease: The clot thickens. *Am J Gastroenterol*. 2007;102(1):174-86.
<https://doi.org/10.1111/j.1572-0241.2006.00943.x>
2. Bergen J.A Barker N.W Extensive arterial and venous thrombosis complicating chronic ulcerative colitis. *Arch Intern Med (Chic)*. 1936;58(1):17-31.
<https://doi.org/10.1001/archinte.1936.00170110025002>
3. Murthy SK, Nguyen GC. Venous thromboembolism in inflammatory bowel disease: an epidemiological review. *Am J Gastroenterol*. 2011;106(4):713-8.
<https://doi.org/10.1038/ajg.2011.53>
4. Peyrin-Biroulet L, Loftus EV Jr, Colombel JF, Sandborn WJ. Long-term complications, extraintestinal manifestations, and mortality in adult Crohn's disease in population-based cohorts. *Inflamm Bowel Dis*. 2011;17(1):471-8.
<https://doi.org/10.1002/ibd.21417>
5. Hansson GK. Inflammation, atherosclerosis, and coronary artery disease. *N Engl J Med*. 2005;352(16):1685-95.
<https://doi.org/10.1056/NEJMra043430>
6. Gamarra V, Amaya N, Vásquez G, Mora E, Donet J. Trombosis venosa profunda como manifestación extra intestinal de colitis ulcerativa: presentación de un caso. *Rev Gastroenterol Perú*. 2012;32(2):192-196.
7. Tan VP, Chung A, Yan BP, Gibson PR. Venous and arterial disease in inflammatory bowel disease. *J Gastroenterol Hepatol*. 2013;28(7):1095-1113.
<https://doi.org/10.1111/jgh.12260>
8. Alatri A, Schoepfer A, Fournier N, Engelberger R, Safroneeva E, Vavricka S, et al. Prevalence and risk factors for venous thromboembolic complications in the Swiss Inflammatory Bowel Disease Cohort. *Scand J Gastroenterol*. 2016;51(10):1200-5.
<https://doi.org/10.1080/00365521.2016.1185464>
9. Tajdini M, Hosseini SM. From Pulmonary Embolism to Inflammatory Bowel Disease; Give Tunnel Vision up. *Emerg (Tehran)*. 2016;4(1):41-4.
10. Cheng K, Faye AS. Venous thromboembolism in inflammatory bowel disease. *World J Gastroenterol*. 2020;26(12):1231-1241.
<https://doi.org/10.3748/wjg.v26.i12.1231>
11. Suárez C, Vera M, San Román L, Gonzáles Y, Calvo M, García M, et al. Riesgo de fenómenos tromboembólicos en pacientes con enfermedad inflamatoria intestinal. *Gastroenterol Hepatol*. 2012;35(9):634-639.
<https://doi.org/10.1016/j.gastrohep.2012.07.003>
12. Giannotta M, Tapete G, Emmi G, Silvestri E, Milla M. Thrombosis in inflammatory bowel diseases: what's the link?. *Thromb J*. 2015;13:14.
<https://doi.org/10.1186/s12959-015-0044-2>
13. Campos A, Ramírez P, Ganchegui I, Urtasun L, Sánchez A, Spicakova K, et al. Tromboembólicas en enfermedad inflamatoria intestinal. *Enferm Inflam Intest Dia*. 2015;14(3):81-86.
<https://doi.org/10.1016/j.eii.2015.08.002>
14. Baños Madrid R, Salama Benarroch H, Martínez Crespo J, Morán Sánchez S, Vargas Acosta A, Mercader Martínez J. Vascular complications associated with inflammatory bowel disease. *An Med Interna (Madrid)*. 2003;20(2):33-36.
<https://doi.org/10.4321/S0212-71992003000200008>
15. Kim J, Cheon J. Pathogenesis and clinical perspectives of extraintestinal manifestations in inflammatory bowel diseases. *Intest Res*. 2020;18(3):249-264.
<https://doi.org/10.5217/ir.2019.00128>
16. Papa A, Gerardi V, Marzo M, Felice C, Rapaccini GL, Gasbarrini A. Venous thromboembolism in patients with inflammatory bowel disease: focus on prevention and treatment. *World J Gastroenterol*. 2014;20(12):3173-3179.
<https://doi.org/10.3748/wjg.v20.i12.3173>
17. Bryant R, Jairath V, Curry N, Travis S. Thrombosis in inflammatory bowel disease: Are we tailoring prophylaxis to those most at risk? *J Crohns Colitis*. 2014;8(2):166-171.
<https://doi.org/10.1016/j.crohns.2013.09.007>



Disponible en:

<https://www.redalyc.org/articulo.oa?id=337782267017>

Cómo citar el artículo

Número completo

Más información del artículo

Página de la revista en redalyc.org

Sistema de Información Científica Redalyc
Red de revistas científicas de Acceso Abierto diamante
Infraestructura abierta no comercial propiedad de la
academia

Edwar Rozo,, Javier O. Barón, Ledmar Jovanny Vargas,
Karina Briceño-Díaz, Dania Fabiola Pérez-Gómez

**Association Between Ulcerative Colitis and Pulmonary
Embolism: A Case Report**

**Asociación entre colitis ulcerativa y embolia pulmonar:
caso clínico**

Revista colombiana de Gastroenterología

vol. 40, núm. 1, p. 104 - 109, 2025

Asociación Colombiana de Gastroenterología,

ISSN: 0120-9957

ISSN-E: 2500-7440

DOI: <https://doi.org/10.22516/25007440.1208>