

Manejo conservador de la perforación esofágica por cuerpo extraño: a propósito de una serie de cuatro casos

Conservative Management of Esophageal Perforation Due to Foreign Body: A Case Series of Four Patients

Alexander Germán Ponce-Esparza,^{1*}  Robin Germán Prieto-Ortiz,² 

ACCESO ABIERTO

Citación:

Ponce-Esparza AG, Prieto-Ortiz RG. Manejo conservador de la perforación esofágica por cuerpo extraño: a propósito de una serie de cuatro casos. *Revista Colomb. Gastroenterol.* 2025;40(1):110-117. <https://doi.org/10.22516/25007440.1219>

¹ Médico, especialista en Cirugía General, especialista en Gastroenterología Clínico-Quirúrgica, Hospital Regional de Moniquirá, Moniquirá, Colombia.

² Médico, especialista en Cirugía General, especialista en Gastroenterología y Endoscopia Digestiva, Centro de Enfermedades Hepáticas y Digestivas (CEHYD), Bogotá, Colombia.

*Correspondencia: Alexander Germán Ponce-Esparza. alexanderponce.md@gmail.com

Fecha recibido: 22/05/2024

Fecha aceptado: 31/07/2024



Resumen

Introducción: actualmente, la causa más frecuente de perforación esofágica se debe a los procedimientos diagnósticos y terapéuticos, pero la perforación por cuerpo extraño representa del 10%-35% de las causas, con una mortalidad de hasta el 18%. **Método:** se presenta una serie de casos de pacientes con perforación esofágica tratados de forma conservadora durante un periodo de dos años en el Hospital Regional de Moniquirá, Colombia. **Resultados:** seis pacientes presentaron perforación esofágica por cuerpo extraño, de los cuales cuatro fueron manejados satisfactoriamente sin necesidad de cirugía. **Conclusiones:** el manejo conservador de la perforación esofágica es una opción válida en pacientes seleccionados que cumplan los criterios de Cameron y puedan tener un seguimiento estricto.

Palabras clave

Esófago, cuerpos extraños, perforación del esófago, tratamiento conservador, criterios de selección de pacientes

Abstract

Introduction: The most common cause of esophageal perforation today is diagnostic and therapeutic procedures. However, perforation caused by a foreign body accounts for 10% to 35% of cases, with a mortality rate of up to 18%. **Method:** This case series presents patients diagnosed with esophageal perforation who were treated conservatively over a two-year period at the Hospital Regional de Moniquirá, Colombia. **Results:** Six patients experienced esophageal perforation due to a foreign body. Of these, four were successfully managed without the need for surgery. **Conclusions:** Conservative treatment of esophageal perforation is a valid approach for selected patients who meet Cameron's criteria and can undergo strict follow-up.

Keywords

Esophagus, foreign bodies, esophageal perforation, conservative treatment, patient selection.

INTRODUCCIÓN

La perforación del esófago por cuerpos extraños ingeridos de forma accidental implica para el cuerpo médico un reto diagnóstico y terapéutico. En el esófago cervical, se impactan entre un 57% y 80%, en el torácico, el 26%, y en la unión esófago-cardial, el 17% de los cuerpos extraños^(1,2).

Representan del 10%-35% de las causas de perforación esofágica⁽³⁻⁵⁾ y una mortalidad hasta del 18%. Actualmente, la causa más frecuente de perforación esofágica se debe a los procedimientos diagnósticos y terapéuticos⁽⁶⁾.

Una de las primeras descripciones documentadas de perforación esofágica corresponde a Hermann Boerhaave, quien en 1723 observó la ruptura espontánea del esófago del Barón

Van Wasserman, gran almirante y comandante de la flota holandesa^(6,7). En 1947 Barrett⁽⁸⁾, Olsen y Clagett⁽⁹⁾ describieron los primeros intentos de reparar una lesión esofágica.

Los cuerpos extraños pasan en el 80% de los casos por el tracto digestivo sin generar daño y sin requerir intervención, del 10%-20% requieren extracción endoscópica y menos del 1% requiere manejo quirúrgico. En Estados Unidos, la ingesta de cuerpos extraños tiene una incidencia en adultos entre 3 y 5,3 por 100.000 habitantes y se relaciona con 1500 muertes al año⁽¹⁰⁾.

El manejo de la perforación esofágica se debe individualizar, teniendo en cuenta el tercio del esófago en el que se presente la perforación, la extensión del daño esofágico, la causa o mecanismo del daño, las condiciones de salud del paciente y el tiempo de evolución entre la perforación y la atención médica. De acuerdo con estos factores mencionados, el tratamiento puede incluir manejo conservador, manejo endoscópico o manejo quirúrgico⁽¹⁰⁾.

En el Hospital Regional de Moniquirá se atendieron en un periodo de dos años, comprendidos entre diciembre de 2021 y noviembre de 2023, a 42 pacientes con cuerpos extraños en el esófago, seis de ellos con perforación esofágica; una paciente no se consideró candidata para el manejo conservador por no cumplir con los criterios de Cameron y requerir manejo quirúrgico; tampoco otro paciente con perforación esofágica quien, a las seis horas de ingreso, presentó un episodio de hemorragia masiva en la unidad de cuidados intensivos (UCI) y falleció. Se presentan los cuatro pacientes restantes, a quienes se les realizó un tratamiento conservador con evolución favorable. Los cuatro pacientes presentaron como probable factor predisponente para la ingesta accidental de cuerpos extraños una condición de salud dental deficiente, siendo edéntulos parciales o totales.

La información de los pacientes se obtuvo con autorización de la Subgerencia Científica de la Institución, así como el aval para la publicación de los mismos.

CASOS CLÍNICOS

Caso 1

Se trata de un paciente masculino de 59 años de edad, quien después de la ingesta de pollo consultó al servicio de urgencias por disfagia y sensación de cuerpo extraño a nivel cervical de 48 horas de evolución. Clínicamente, tenía signos vitales normales y sin enfisema subcutáneo. En la endoscopia digestiva alta se observó un hueso de pollo impactado en el esófago a 22 cm de la arcada dentaria (**Figura 1A**) y, después de su extracción con pinza de cuerpo extraño, se identificó una perforación de 3 mm en la pared esofágica (**Figura 1B**). La tomografía axial computarizada (TAC) cervicotorácica encontró escasa cantidad de gas y fuga contenida del medio de contraste a nivel periesofágico (**Figura 1C**).

Se realizó un tratamiento conservador con nutrición enteral mediante una sonda nasoyeyunal, y la administración de ampicilina-sulbactam en dosis de 3 g intravenosa (IV) cada 6 horas, con una adecuada evolución, por lo cual al décimo día se reinició la vía oral y fue dado de alta.

Caso 2

Se trata de una paciente femenina de 75 años de edad, quien después de la ingesta de pollo consultó al servicio de urgencias por disfagia para sólidos y líquidos y sensación de cuerpo extraño a nivel cervical de 96 horas de evolución. En el examen físico, los signos vitales no presentaban alteraciones y no tenía enfisema subcutáneo. Durante la realización de la endoscopia digestiva alta se observó un hueso de pollo impactado en el esófago, a 16 cm de la arcada dentaria (**Figura 2A**), que se extrajo con una pinza de cuerpo extraño (**Figura 2B**), y se observó en la pared esofágica una perforación de 8 mm (**Figura 2C**). La tomografía cervicotorácica

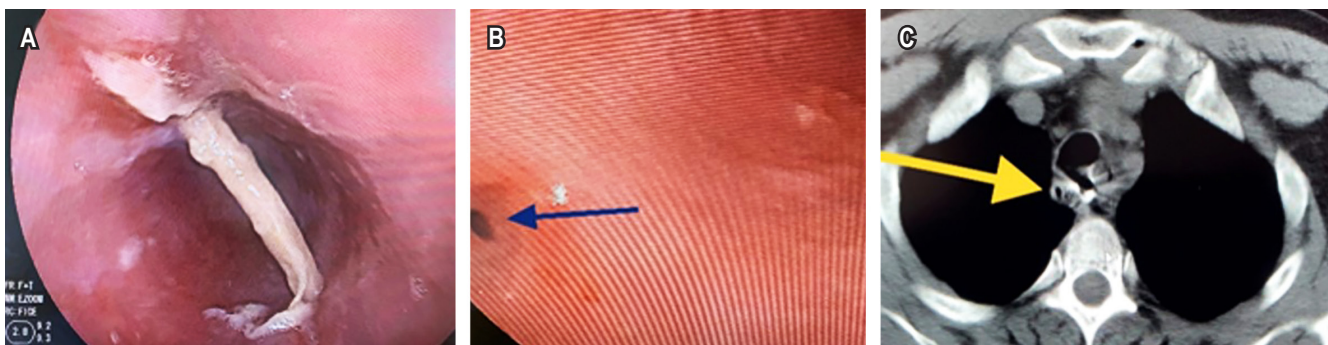


Figura 1. Cuerpo extraño ubicado en el esófago. **A.** Cuerpo extraño. **B.** Perforación en la pared esofágica. **C.** Tomografía con gas y medio de contraste contenido. Imágenes propiedad de los autores.

(Figura 2D) identificó un engrosamiento de los tejidos, con gas a nivel esofágico y en el espacio retrofaríngeo.

Debido al adecuado estado clínico de la paciente, se decidió realizar un tratamiento conservador mediante alimentación enteral a través de una sonda nasoyeyunal, y la administración de ampicilina-sulbactam en dosis de 3 g IV cada 6 horas. Ante la buena evolución y tolerancia a la vía oral, fue dada de alta al décimo día.

Caso 3

Se trata de una paciente femenina de 62 años de edad, quien después de la ingesta de caldo con costilla consultó

al servicio de urgencias con disfagia y sensación de cuerpo extraño a nivel cervical de 24 horas de evolución; los signos vitales eran normales y no presentaba enfisema subcutáneo. Durante la realización de la endoscopia digestiva alta se observó una espícula de hueso de res impactada en el esófago a 14 cm de la arcada dentaria (Figura 3A) y se realizó su extracción con una pinza de cuerpo extraño (Figura 3B). Se observó en la pared esofágica una perforación en espejo de 3 mm generada por los extremos del cuerpo extraño (Figura 3C) y la tomografía cervicotorácica mostró gas a nivel mediastinal y periesofágico.

Se realizó el paso de una sonda para nutrición enteral y se inició antibioticoterapia de amplio espectro con piper-

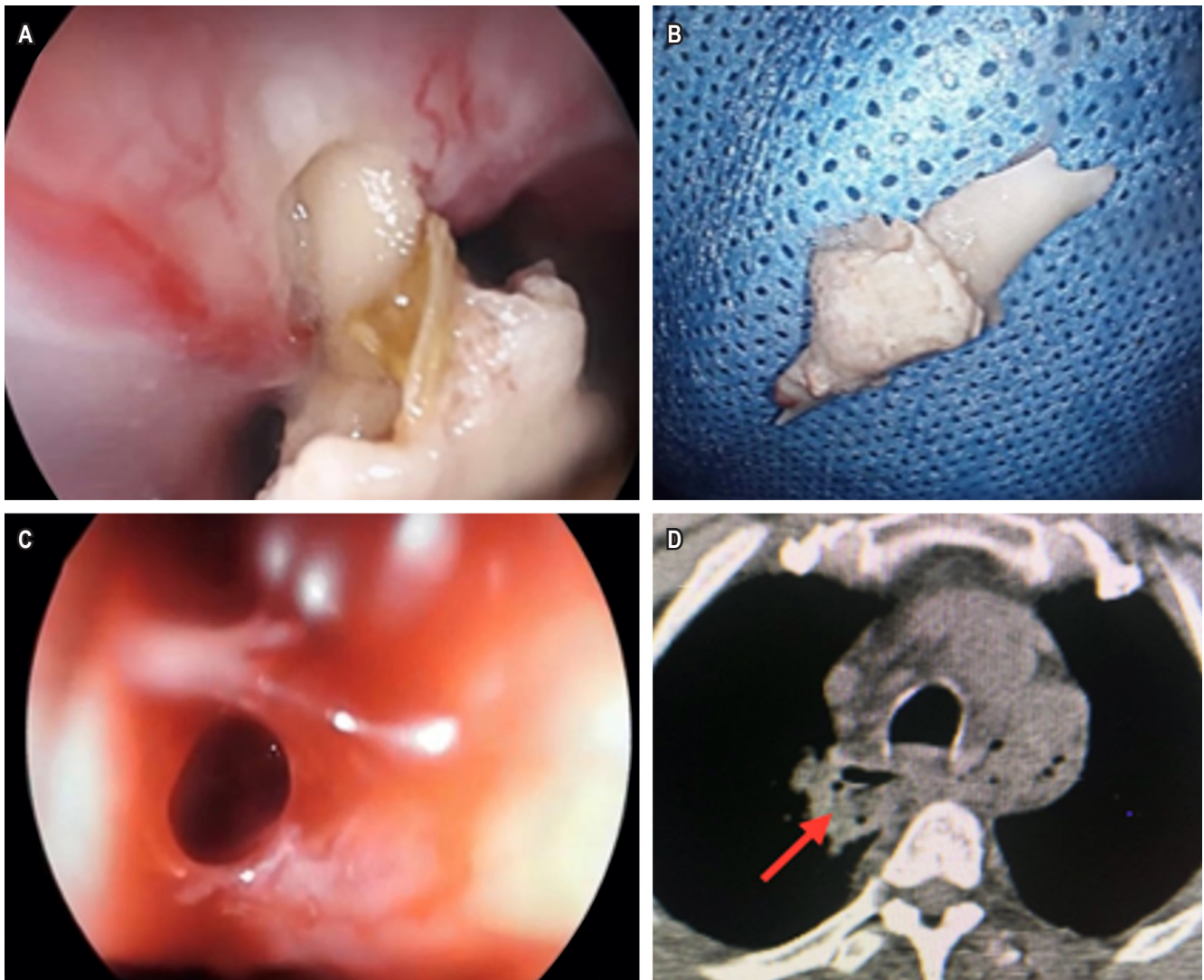


Figura 2. Presencia de cuerpo extraño en el esófago. **A.** Cuerpo extraño impactado. **B.** Cuerpo extraño. **C.** Perforación en la pared esofágica. **D.** Gas a nivel esofágico y espacio retrofaríngeo en la TAC. Imágenes propiedad de los autores.

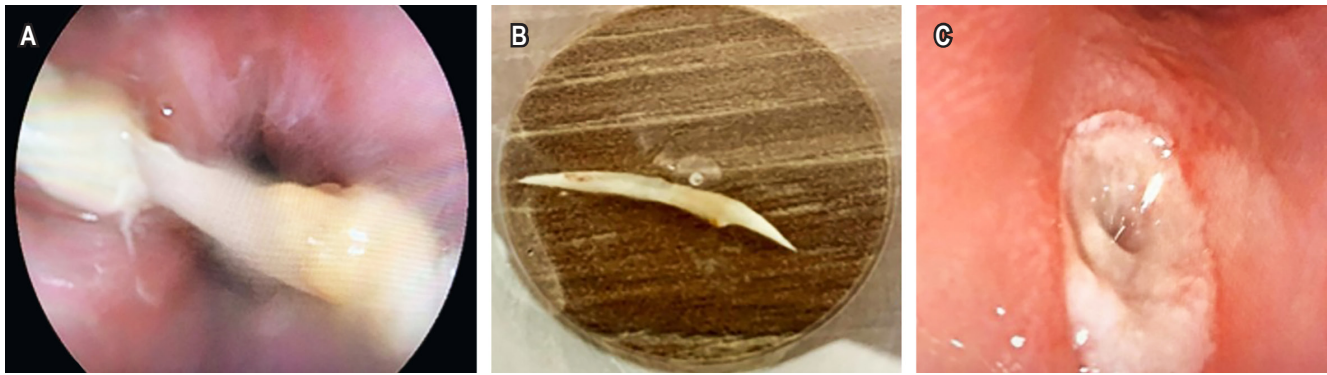


Figura 3. Presencia de cuerpo extraño en el esófago. **A.** Cuerpo extraño impactado en dos lados de la pared del esófago. **B.** Cuerpo extraño extraído. **C.** Perforación en la pared esofágica. Imágenes propiedad de los autores.

cilina tazobactam a dosis de 4,5 g IV cada 8 horas. Ante la adecuada tolerancia a la vía oral y la buena evolución, fue dada de alta al octavo día.

Caso 4

Se trata de un paciente masculino de 60 años de edad, quien consultó al servicio de urgencias por disfagia progresiva y sensación de cuerpo extraño a nivel cervical de 120 horas de evolución después de la ingesta de pescado. No presentaba enfisema subcutáneo y los signos vitales eran normales. La esofagogastroduodenoscopia mostró un desgarró longitudinal profundo de la pared esofágica con signos de perforación (**Figura 4A**), sin identificar el cuerpo extraño. La TAC cervicotorácica mostró gas a nivel mediastinal y periesofágico, con un cuerpo extraño ubicado a nivel periesofágico (**Figura 4B**), y en la radiografía cervical se observó el cuerpo extraño a nivel periesofágico (**Figura 4C**).

El paciente fue tratado con nutrición enteral mediante sonda nasoyeyunal y antibioticoterapia de amplio espectro

con piperacilina-tazobactam en dosis de 4,5 g IV cada 8 horas. La evolución fue adecuada y en la endoscopia digestiva de control al noveno día se observó la cicatriz longitudinal a nivel del esófago cervical con una adecuada reepitelización (**Figura 4D**), y fue dado de alta al décimo día. A las dos semanas el paciente fue llevado a cervicotomía antero-lateral izquierda limitada por referir dolor persistente en la región cervical, y se logró extraer el cuerpo extraño (**Figura 4E**), fue dado de alta a las 48 horas del posoperatorio con una adecuada evolución.

La **Tabla 1** muestra los paraclínicos de los cuatro pacientes, quienes fueron controlados por consulta externa a las 4 y 8 semanas, permaneciendo asintomáticos.

DISCUSIÓN

La perforación del esófago es una patología poco frecuente y las causas son la instrumentación endoscópica (59%), de forma espontánea (15%), por cuerpos extraños (12%), traumáticas (9%), lesiones quirúrgicas (2%), neoplásicas

Tabla 1. Paraclínicos de los pacientes

Paciente	Paraclínicos de ingreso			Paraclínicos de egreso		
	Leucocitos	Neutrófilos (%)	PCR	Leucocitos	Neutrófilos (%)	PCR
Caso 1	16.060	85,1	48	6090	60,3	<6
Caso 2	16.970	92,1	192	8180	59,6	48
Caso 3	8070	83,7	101	3630	38,0	24
Caso 4	10.700	82,4	98	5780	50,5	27

Tabla elaborada por los autores.

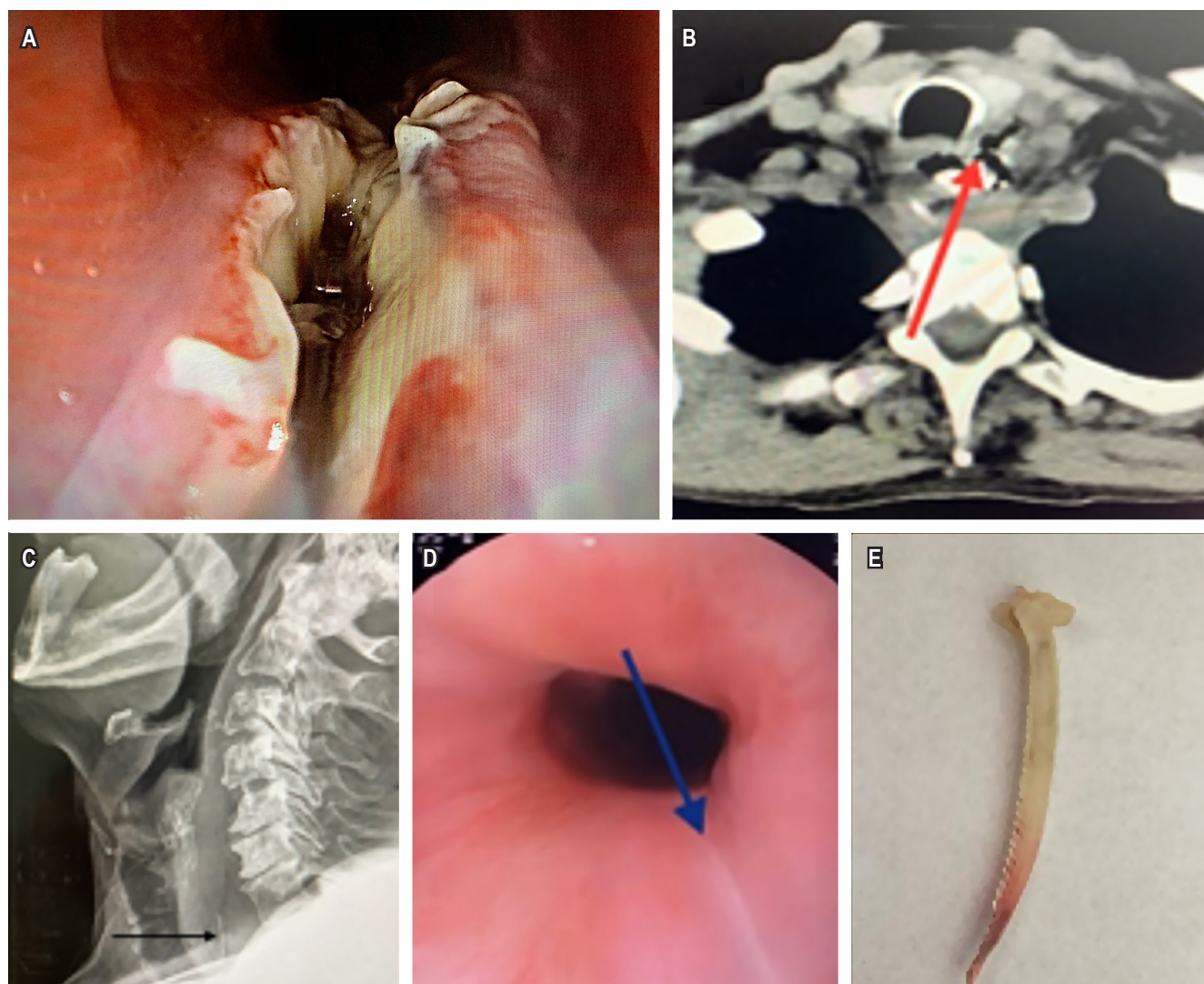


Figura 4. Cuerpo extraño ubicado en el esófago. **A.** Perforación longitudinal del esófago. **B y C.** Tomografía y radiografía que muestran el cuerpo extraño en el espacio retrofaríngeo. **D.** Cicatrización observada en la endoscopia de control. **E.** Cuerpo extraño extraído. Imágenes propiedad de los autores.

(2%) y otras (2%)⁽¹¹⁾. En un estudio descriptivo retrospectivo publicado en 2022 se encontró a un total de 15 pacientes con esta patología entre el 2000 y 2019, de los cuales el 80% requirió tratamiento quirúrgico⁽¹²⁾. En nuestra institución ocurrió una cantidad porcentualmente mayor de casos en un periodo más corto, con seis pacientes diagnosticados con perforación esofágica en un periodo de dos años, cuatro de los cuales fueron tratados de forma conservadora, el quinto paciente fue llevado a cirugía por no cumplir con los criterios de Cameron y el restante presentó hemorragia masiva a las seis horas de su ingreso a UCI y falleció.

Los síntomas que se presentan con más frecuencia después de la ingestión de cuerpos extraños son disfagia, dolor

cervical, sensación de cuerpo extraño en la faringe o el esófago cervical, sialorrea, dolor torácico, disnea, enfisema subcutáneo, fiebre, taquicardia y taquipnea⁽¹²⁾. Todos los pacientes incluidos en esta serie presentaban disfagia y sensación de cuerpo extraño, sin taquicardia y con ausencia de enfisema subcutáneo, por lo que clínicamente no se sospechó perforación al ingreso.

El diagnóstico está encaminado a establecer la presencia del cuerpo extraño en la vía digestiva superior, o signos de perforación como disección de los espacios periesofágicos o mediastinales por gas, o signos indirectos de la presencia del cuerpo extraño a este nivel, como rectificación de la columna cervical por posición antiálgica y aumento del

espacio retrofaríngeo o retroesofágico en los rayos X de cuello. Los paraclínicos permiten evaluar criterios de respuesta inflamatoria sistémica, y se debe solicitar un hemograma completo, proteína C-reactiva y demás exámenes que se consideren pertinentes de acuerdo con cada paciente⁽¹³⁾.

Debido al riesgo de perforación o aspiración, el estudio endoscópico se debe realizar en todos los pacientes en quienes se sospeche la presencia de cuerpo extraño en el tracto digestivo superior, como ocurrió en la totalidad de los pacientes presentados, revisando de forma sistemática la base de la lengua, el paladar blando, las fosas amigdalinas y sus pilares, las amígdalas palatinas, el espacio supraepiglótico, los senos piriformes, la comisura anterior, la comisura posterior, los pliegues vocales, la hipofaringe, el cricofaríngeo, la luz esofágica en toda su extensión, la cámara gástrica y el duodeno⁽¹⁴⁻¹⁶⁾.

La extracción del cuerpo extraño se debe realizar muy cuidadosamente, sin aumentar el daño tisular por una tracción inadecuada, para evitar causar una perforación inadvertida. Siempre se debe vigilar la presencia de un sangrado excesivo que puede indicar una lesión vascular, de enfisema subcutáneo, dificultad respiratoria o disminución de la oximetría de pulso, lo que debe hacer sospechar una lesión pleural o de la vía aérea. Durante la extracción del cuerpo extraño se debe realizar una sujeción adecuada para evitar la pérdida del cuerpo extraño y una posible migración del mismo a la vía aérea. Después de la extracción del cuerpo extraño, se debe realizar una nueva revisión exhaustiva de la pared esofágica para descartar posibles perforaciones^(15,16).

En caso de perforación o sospecha de una, la realización de una tomografía cervicotorácica permite evaluar la extensión de la disección por gas de los tejidos mediastinales y cervicales, la presencia de colecciones cervicales o torácicas y la posible lesión de estructuras u órganos vecinos, lo que permitirá definir el manejo a seguir⁽¹⁷⁾, como se realizó en los pacientes presentados.

Los factores para definir el manejo conservador de la perforación esofágica en el tercio medio o torácico se establecieron en 1979 por Cameron⁽¹⁸⁾ y se conocen como los *criterios de Cameron*:

- Diagnóstico precoz
- Fístula contenida en el cuello, mediastino o entre el mediastino y la pleura visceral
- Drenaje de la perforación al lumen esofágico
- Disponibilidad de imágenes diagnósticas y especialista en cirugía
- Lesión no producida sobre un tejido neoplásico, ni asociada a obstrucción distal
- Ausencia de síntomas de sepsis.

En 1997, Altorjay⁽¹⁹⁾ publicó su experiencia de 15 años con el manejo conservador en 20 de 86 pacientes con perfo-

ración esofágica, con una mortalidad del 10%, y en 2020 Liao⁽²⁰⁾ publicó una revisión retrospectiva de 270 pacientes con perforación esofágica por cuerpo extraño, en un periodo de 8 años, tratados de forma conservadora, con una tasa de curación del 94,8% y una mortalidad del 1,1%.

Las complicaciones que se pueden presentar cuando se establece un manejo conservador incluyen mediastinitis, formación de abscesos o colecciones mediastinales y empiema cuando la zona de perforación no mantiene un adecuado drenaje a la luz esofágica y genera una diseminación de la infección y hemorragia activa por lesión vascular o una fístula aortoesofágica⁽²¹⁾.

Para el tratamiento endoscópico se requiere contar con los insumos y el personal capacitado; incluye el cierre del defecto con la colocación de clips tradicionales TTS (*through the scope*) y OTSC (*over the scope clip*) que se han utilizado generalmente en lesiones de hasta 10 mm, aunque hay reportes con cierre de lesiones de mayor tamaño con una tasa de éxito del 89% cuando hay identificación temprana de la perforación (es decir, en las primeras 24 horas), lo que permite el control de la fuga y reduce el riesgo de mediastinitis^(7,22,23). La colocación de prótesis esofágicas autoexpandibles completamente recubiertas con una tasa de cicatrización del 13% al 69%, mortalidad del 0% al 33% y migración de la prótesis entre 6% y 35%, se deben retirar a las 4 a 6 semanas para evitar hemorragia o la penetración en el tejido que dificulte su retiro^(22,24).

La terapia de vacío en pacientes con una cavidad periesofágica que requiere ser drenada permite el cierre por granulación con cicatrización en el 70%-100% de los casos. Se recomienda el cambio de la esponja cada 5 a 7 días^(24,25). El pegamento tisular se ha usado con éxito en perforaciones de 2 mm secundarias a la extracción de alimento impactado en la luz esofágica⁽⁷⁾.

Por las características clínicas de los pacientes presentados y los hallazgos endoscópicos, no se consideraron estas alternativas terapéuticas de manejo inicial y se dejaron como una segunda opción de tratamiento, sin llegar a utilizarlas.

De acuerdo con las guías de la *World Journal of Emergency Surgery*, los pacientes sin necrosis transmural de la pared son candidatos al manejo no quirúrgico, pero requieren una estrecha vigilancia clínica, de laboratorio e imagenológica, de ser necesario. Una vez se documente la perforación, se debe administrar alimentación nasointestinal; la vía oral se puede reiniciar tan pronto haya una deglución adecuada, disminución del dolor y se considere que la lesión esofágica ha cicatrizado⁽²⁶⁾. Estas indicaciones se siguieron en los pacientes presentados.

El tratamiento quirúrgico está encaminado al drenaje de los espacios periesofágicos, sutura de la perforación con o sin la colocación de parches musculares de refuerzo o cirugías derivativas con resección parcial o total del esófago; la

mortalidad asociada a la perforación esofágica puede ser entre el 12% y el 36%^(27,28).

CONCLUSIONES

En todo paciente con diagnóstico de cuerpo extraño se debe descartar una perforación esofágica, aunque clínicamente no presenta alteraciones como taquicardia o enfisema subcutáneo. El manejo conservador de la perforación

esofágica es una opción válida en pacientes seleccionados que cumplan los criterios de Cameron, y puedan tener un seguimiento estricto, que permita detectar la presencia de cambios que indiquen el manejo quirúrgico definitivo.

Consideramos de gran importancia que a futuro se realicen estudios con diseños metodológicos que permitan realizar una recomendación de mayor peso con respecto al tratamiento de este tipo de pacientes.

REFERENCIAS

1. Athanassiadi K, Gerazounis M, Metaxas E, Kalantzi N. Management of esophageal foreign bodies: a retrospective review of 400 cases. *Eur J Cardiothorac Surg*. 2002;21(4):653-6.
[https://doi.org/10.1016/S1010-7940\(02\)00032-5](https://doi.org/10.1016/S1010-7940(02)00032-5)
2. Cuesta A, Valenzuela M, Milá M, Estepa L, Clavera C, Álvarez A. Extracción de cuerpos extraños esofágicos: estudio de la eficacia del abordaje endoscópico. *Enferm Endosc Dig*. 2016;3(1):10-7.
3. Braghetto I, Rodríguez A, Csendes A, Korn O. Perforación esofágica: experiencia clínica y actualización del tema. *Rev Med Chil*. 2005;133(10):1233-41.
<https://doi.org/10.4067/S0034-98872005001000014>
4. Rodríguez A, Braghetto I, Csendes A, Díaz J, Korn O, Burdiles P, et al. Resultados actuales del manejo de la perforación esofágica. *Rev Chil Cir*. 2004;56(6):539-44.
5. Pomi J, Rappa J, Rodríguez P, Brandolino M. Traumatismos y perforaciones de esófago: diez años de experiencia. *Rev Med Uruguay*. 2005;21:308-13.
6. Sepesi B, Raymond D, Peters H. Esophageal perforation: surgical, endoscopic and medical management strategies. *Curr Opin Gastroenterol*. 2010;26(4):397-89.
<https://doi.org/10.1097/MOG.0b013e32833ae2d7>
7. Chirica M, Champault A, Dray X, Sulpice L, Muñoz N, Sarfati E, et al. Esophageal perforations. *J of Visc. Surg*. 2010;147(3):e117-28.
<https://doi.org/10.1016/j.jvisurg.2010.08.003>
8. Barrett N. Report of a case of spontaneous rupture of the esophagus successfully treated by operation. *Br J Surg*. 1947;35(138):216-7.
<https://doi.org/10.1002/bjs.18003513821>
9. Olson A, Clagett OT. Spontaneous rupture of the esophagus. Report of a case with immediate diagnosis and successful surgical repair. *Postgrad Med*. 1947;2(6):417-9.
<https://doi.org/10.1080/00325481.1947.11692614>
10. Wang X, Zhao J, Jiao Y, Wang X, Jiang D. Upper gastrointestinal foreign bodies in adults: A systematic review. *Am J Emerg Med*. 2021;50:136-41.
<https://doi.org/10.1016/j.ajem.2021.07.048>
11. Brinster C, Singhal S, Lee L, Marshall M, Kaiser L, Kucharczuk J. Envolving options in the management of esophageal perforation. *Ann Thorac Surg*. 2004;77(4):1475-83.
<https://doi.org/10.1016/j.athoracsurg.2003.08.037>
12. García-Moreno V, Maiocchi K, Gómez-Quiles L, Villarin-Rodríguez A, Aliaga-Hilario E, Martínez-Hernández A, et al. Tratamiento de la perforación de esófago, revisión de nuestra experiencia en un hospital de tercer nivel en los últimos 19 años. *Rev Gastroenterol Méx*. 2022;87(4):405-10.
<https://doi.org/10.1016/j.rgm.2021.02.009>
13. González M, Gómez M, Otero W. Cuerpos extraños en el esófago. *Rev Col Gastroenterol*. 2006;21(3):150-61.
14. Sugawa Ch, Ono H, Taleb M, Lucas Ch. Endoscopic management of foreign bodies in the upper gastrointestinal tract: A review. *World J Gastrointest Endosc*. 2014;6(10):475-81.
<https://doi.org/10.4253/wjge.v6.i10.475>
15. Yoo D, Im Ch, Jun B, Seo H, Park J, Lee S, et al. Clinical outcomes of endoscopic removal of foreign bodies from upper gastrointestinal tract. *BMC Gastroenterol*. 2021;21:385-93.
<https://doi.org/10.1186/s1286-021-01959-3>
16. Boo S, Kim H. Esophageal foreign body: treatment and complications. *Korean J Gastroenterol*. 2018;72(1):1-5.
<https://doi.org/10.4166/kjg.2018.72.1.1>
17. Birk M, Bauerfeind P, Deprez P, Häfner M, Hartmann D, Hassan C, et al. Removal of foreign bodies in the upper gastrointestinal tract in adults: ESGE Clinical Guidelines. *Endoscopy*. 2016;48(5):489-96.
<https://doi.org/10.1055/s-0042-100456>
18. Cameron J, Kieffer R, Hendrix T, Mehigan D, Baker R. Selective nonoperative management of contained intrathoracic esophageal disruptions. *Ann Thorac Surg*. 1979;27(5):404-8.
[https://doi.org/10.1016/S0003-4975\(10\)63335-8](https://doi.org/10.1016/S0003-4975(10)63335-8)
19. Altorjay A, Kiss J, Vörös A, Bohák A. Nonoperative management of esophageal perforations is it justified? *Ann Surg*. 1997;225(4):415-21.
<https://doi.org/10.1097/0000658-199704000-00011>
20. Liao F, Zhu Z, Pan X, Li B, Zhu Y, Chen Y, et al. Safety and efficacy of nonoperative treatment in esophageal perforation caused by foreign bodies. *Clin Transl Gastroenterol*.

- 2022;13(1):e00451.
<https://doi.org/10.14309/ctg.0000000000000451>
21. Aponte D, Núñez J, Córdoba A, Parra V, Huertas M, Acero F, et al. Cuerpos extraños del tracto digestivo: experiencia de 14 años en una clínica universitaria. *Rev Colomb Gastroenterol.* 2023;38(4):472-478.
<https://doi.org/10.22516/25007440.1086>
 22. Debnath P, Rath P, Nair S, Udgirkar S, Chandnani S. Endoscopic management of double esophageal perforation by ingested foreign body using Over-the-Scope Clip: a case report. *J Digest Endosc.* 2020;11(2):153-155.
<https://doi.org/10.1055/s-0040-1713551>
 23. Velasco J, Avellaneda L, Mosquera G, García L, Sánchez E. Manejo endoscópico de lesión traumática por cuerpo extraño en esófago: reporte de caso clínico. *Rev Mex Cir Endoscop.* 2023;24(1-4):34-7.
<https://doi.org/10.35366/114308>
 24. Morais Ru, Villas-Boas F, Silva M, Pereira P, Macedo G. Endoscopic Vacuum Therapy for Esophageal Perforation after Foreign Body Ingestión: Resolution after a Single Session. *GE Port J Gastroenterol.* 2020;27(3):207-209.
<https://doi.org/10.1159/000503011>
 25. Still S, Mencia M, Ontiveros E, Burdick J, Leeds S. Primary and rescue endoluminal vacuum therapy in the management of esophageal perforations and leaks. *Ann Thorac Cardiovasc Surg.* 2018;24(4):173-9.
<https://doi.org/10.5761/atcs.0a.17-00107>
 26. Chirica M, Kelly M, Siboni S, Aiolfi A, Galdino-Riva C, Asti E, et al. Esophageal emergencies: WSES guidelines. *World. J. Emerg. Surg.* 2019;14:26.
<https://doi.org/10.1186/s13017-019-0245-2>
 27. González J, Hernández T, Pérez J, Anaya R. Perforación esofágica, un reto diagnóstico y de tratamiento para el cirujano. *Rev Latin Cir.* 2014;4(2):91-94.
 28. Sancheti M, Fernandez F. Surgical management of esophageal perforation. *Oper Tech Thorac Cardiovasc Surg.* 2016;20(3):234-50.
<https://doi.org/10.1053/j.optechstcvs.2016.02.002>



Disponible en:

<https://www.redalyc.org/articulo.oa?id=337782267018>

Cómo citar el artículo

Número completo

Más información del artículo

Página de la revista en redalyc.org

Sistema de Información Científica Redalyc
Red de revistas científicas de Acceso Abierto diamante
Infraestructura abierta no comercial propiedad de la
academia

Alexander Germán Ponce-Esparza,
Robin Germán Prieto-Ortiz

**Conservative Management of Esophageal Perforation Due
to Foreign Body: A Case Series of Four Patients**
**Manejo conservador de la perforación esofágica por
cuerpo extraño: a propósito de una serie de cuatro casos**

Revista colombiana de Gastroenterología
vol. 40, núm. 1, p. 110 - 117, 2025
Asociación Colombiana de Gastroenterología,
ISSN: 0120-9957
ISSN-E: 2500-7440

DOI: <https://doi.org/10.22516/25007440.1219>