

Caracterización clínica y endoscópica del sarcoma de Kaposi gastrointestinal en una institución del suroccidente colombiano entre 2011 y 2020

Clinical and Endoscopic Characterization of Gastrointestinal Kaposi's Sarcoma in an Institution in Southwestern Colombia between 2011 and 2020

Catalina Maldonado,¹  Diego Estupiñán,²  Mauricio Sepúlveda,³  Andrés Gempeler-Rojas,⁴  Isabel Zapata,⁵  Nelson Rojas,⁶ 
Carlos Arturo Rojas.¹ 

ACCESO ABIERTO

Citación:

Maldonado C, Estupiñán D, Sepúlveda M, Gempeler-Rojas A, Zapata I, Rojas N, Rojas CA. Caracterización clínica y endoscópica del sarcoma de Kaposi gastrointestinal en una institución del suroccidente colombiano entre 2011 y 2020. *Revista. colomb. Gastroenterol.* 2023;38(3):271-277. <https://doi.org/10.22516/25007440.1039>

¹ Gastroenterólogo, Fundación Valle del Lili, Cali, Colombia.

² Residente de medicina interna, Fundación Valle del Lili, Cali, Colombia.

³ Médico gastroenterólogo, Fundación Valle del Lili, Cali, Colombia.

⁴ MD. MSc. Asesor metodológico, investigador, Fundación Valle del Lili, Cali, Colombia.

⁵ Médica general, médico hospitalario en endocrinología, consulta externa, Fundación Valle del Lili, Cali, Colombia.

⁶ Médico asistente de investigación en gastroenterología, centro de investigaciones clínicas, Fundación Valle del Lili, Cali, Colombia.

*Correspondencia: Carlos Arturo Rojas.
crojo16@yahoo.com

Fecha recibido: 02/03/2023

Fecha aceptado: 20/04/2023



Resumen

El sarcoma de Kaposi es una neoplasia angioproliferativa asociada al virus del herpes humano 8. Según las características clínicas y el grado de inmunosupresión, son cuatro las formas epidemiológicas: clásica, endémica, iatrogénica y epidémica, esta última asociada al síndrome de inmunodeficiencia adquirida (SIDA) y con un 40% de compromiso gastrointestinal. Existe escasa evidencia epidemiológica, clínica y endoscópica de la enfermedad. Este estudio buscó caracterizar esta condición en una población colombiana y contrastar los hallazgos con publicaciones de otros países. Se revisaron 135 registros de pacientes que consultaron entre el 2011 y 2020 por sarcoma de Kaposi, de los cuales 24 tenían compromiso gastrointestinal. Se obtuvieron características epidemiológicas, clínicas, endoscópicas y tratamientos. Veintidós pacientes eran hombres. Hubo 21 pacientes infectados por virus de la inmunodeficiencia humana (VIH; 87,5%) y 19 recibían terapia antirretroviral (90%). El 33,3% tenía carga viral VIH > 100 000 copias/mL. El recuento de CD4+ fue < 50 cel/μL en el 28,6% de los casos, entre 50 y 100 cel/μL en el 19,0%, y entre 100 y 200 cel/μL en el 14,4%. La tasa de infecciones por otros oportunistas fue de 41,7%. Hubo síntomas gastrointestinales en el 33% de los pacientes y los más frecuentes fueron hematoquecia, dolor abdominal, náuseas y diarrea. La mayoría tuvo lesiones cutáneas concomitantes (70,8%). Las lesiones gastrointestinales se localizaron principalmente en la orofaringe (41,7%), estómago (20,8%) y colon (16,7%). El hallazgo endoscópico más común fue eritema maculopapular. Este artículo mostró una visión de la epidemiología local del sarcoma de Kaposi gastrointestinal. En contraste con estudios en otras poblaciones, en este, los síntomas gastrointestinales fueron más frecuentes y hubo diferencia en los hallazgos endoscópicos. Son necesarios estudios con poblaciones más grandes.

Palabras clave

Kaposi, sarcoma, neoplasias gastrointestinales, endoscopia.

Abstract

Kaposi's sarcoma is an angioproliferative neoplasm associated with the human herpesvirus 8. According to the clinical characteristics and the degree of immunosuppression, there are four epidemiological forms: classic, endemic, iatrogenic, and epidemic. The latter is associated with acquired immunodeficiency syndrome (AIDS) and 40% GI involvement. There is little epidemiological, clinical, and endoscopic evidence of the disease. This study sought to characterize this condition in a Colombian population and compare the findings with publications from other countries. One hundred thirty-five records of patients who consulted between 2011 and 2020 for Kaposi's sarcoma were reviewed, of which 24 had GI involvement. Epidemiological, clinical, endoscopic, and treatment characteristics were obtained. Twenty-two patients were men. There were 21 patients infected with human immunodeficiency virus (HIV; 87.5%) and 19 receiving antiretroviral therapy (90%); 33.3% had HIV viral load > 100,000 copies/mL. The CD4+ count was <50 cells/μL in 28.6% of cases, between 50 and 100 cells/μL in 19.0%, and between 100 and 200 cells/μL in 14.4%. The rate of infection by other opportunistic infections was 41.7%. There were GI symptoms in 33% of the patients, and the most frequent were hematochezia, abdominal pain, nausea, and diarrhea. Most had concomitant skin lesions (70.8%). GI lesions were located mainly in the oropharynx (41.7%), stomach (20.8%), and colon (16.7%). The most common endoscopic finding was maculopapular erythema. This article provided insight into the local epidemiology of gastrointestinal Kaposi's sarcoma. In contrast to studies in other populations, GI symptoms were more frequent in this one, and there was a difference in endoscopic findings. Studies with larger populations are needed.

Keywords

Kaposi, sarcoma, gastrointestinal neoplasms, endoscopy.

INTRODUCCIÓN

El sarcoma de Kaposi (SK) es una neoplasia angioproliferativa multifocal asociada con el virus de herpes humano 8 (VHH-8). Se caracteriza por la formación de lesiones inflamatorias localizadas o diseminadas con predominio en la piel y las mucosas, que también puede afectar órganos internos⁽¹⁻³⁾. La epidemiología de la enfermedad varía según las características demográficas y el grado de inmunosupresión de los pacientes, variables que también impactan la presentación clínica^(1,2,4). Existen 4 formas epidemiológicas: clásica, endémica, iatrogénica y epidémica; se reportó inicialmente a comienzos de la década de 1980 en casi un tercio de los pacientes con síndrome de inmunodeficiencia adquirida (SIDA), por lo cual se concluyó su relación con un estado de profundo inmunocompromiso. El curso clínico inicialmente es indolente, pero con frecuencia se torna agresivo y compromete vísceras⁽⁴⁾. La forma iatrogénica se observa en receptores de trasplante de órganos y pacientes con inmunosupresiones prolongadas por otras causas. La incidencia de SK en personas trasplantadas es 400-500 veces mayor que en la población general. Las manifestaciones normalmente son localizadas, pero pueden comprometer órganos^(2,4).

La variante epidémica cursa con compromiso mucocutáneo extenso además de visceral. Inicia como máculas que luego forman placas y posteriormente nódulos y tumoraciones. Estas últimas comprometen nódulos linfáticos y órganos viscerales, principalmente respiratorios y gastrointestinales. Las lesiones orales en el paladar y las encías son comunes y pueden llevar a disfagia e infecciones secundarias. El tracto gastrointestinal es la localización extracutánea más común y sus lesiones usualmente son asintomáticas; en ocasiones producen dolor abdominal, pérdida de peso, náuseas, emesis, malabsorción, diarrea, sangrado o causar obstrucción y su presencia se confirma con endoscopia^(2,5-8).

El compromiso gastrointestinal (SK-GI) puede estar presente hasta en el 40% de los pacientes con SK y SIDA⁽⁶⁾. Además, se sabe que el 50% de los pacientes que presentan manifestaciones cutáneas, así como el 75% de los que tienen manifestaciones orales, desarrollarán lesiones gastrointestinales en el futuro⁽⁹⁾.

La apariencia endoscópica del SK es variable, con lesiones que pueden ser maculopapulares rojas o polipoides/nodulares y más oscuras, y estas últimas son las más frecuentes, principalmente en el estómago. En la enfermedad grave se muestra como una umbilicación central o ulcerada friable^(8,10,11).

El pronóstico del SK-GI es pobre, tanto para la forma endémica como para los relacionados con inmunosupresión, con supervivencia a 6 meses del 40%^(8,11). Así mismo, la mortalidad es mayor en pacientes con recuentos de linfocitos T CD4 < 150 cel/ μ L⁽¹²⁾.

Algunas variables clínicas sirven como predictores de padecer SK-GI. Entre ellos, el recuento de linfocitos T CD4+ < 100 cel/ μ L, hombres que tienen sexo con hombres (MSM) y presentar SK cutáneo tienen una relación significativa con la presencia de SK-GI, incluso en pacientes asintomáticos. Además, las lesiones endoscópicamente graves como la variedad Bulky y un alto número de lesiones (≥ 10) se asocian a un recuento de T CD4+ < 100 cel/ μ L y carga viral (CV) de virus de la inmunodeficiencia humana (VIH) > 10 000 copias/ μ L, respectivamente⁽¹³⁾.

El tratamiento está supeditado a la variante de SK. En SK epidémico se incluyen medicamentos antirretrovirales, mientras que en las formas iatrogénicas se puede tratar con la reducción de los agentes inmunosupresores. En los casos en los que estas medidas resultan ineficaces, en enfermedad diseminada o visceral, en SK endémico o clásico y sin infección por VIH, están indicados los agentes dirigidos contra la lesión tumoral. Entre ellos, los más usados son las antraciclinas liposomales (doxorubicina, daunorubicina) y el paclitaxel^(2,5,6). Otros fármacos que comienzan a tener relevancia por resultados en estudios clínicos modestos son el imatinib (inhibidor de tirosina-quinasa [TK]), bevacizumab (anticuerpo contra el factor de crecimiento del endotelio vascular [VEGF]), la interleucina 12 (IL-12; citocina que favorece la respuesta linfocitaria Th1), talidomida, lenalidomida y pomalidomida (imidaz inmoduladoras), bortezomib (inhibidor del proteasoma) y agentes bloqueantes β como el propranolol o timolol⁽²⁾.

En la literatura existen series que describen las características clínicas, endoscópicas e histopatológicas de los pacientes con SK-GI; sin embargo, dichos estudios se desarrollaron en poblaciones diferentes a las latinoamericanas^(7,8,13). En Colombia se destacan algunas publicaciones que han detallado el panorama del SK epidémico y otras que reportan casos de SK-GI⁽¹⁴⁻¹⁷⁾. Este estudio caracterizó los síntomas, estado inmunológico, hallazgos endoscópicos y terapia empleada en 24 pacientes con SK de compromiso gastrointestinal que consultaron un hospital universitario de cuidado terciario en el suroccidente colombiano, en el periodo comprendido entre 2011 y 2020.

MÉTODOS

Se realizó un estudio descriptivo de corte transversal basado en historias clínicas de pacientes con SK-GI que acudieron a un hospital universitario de alta complejidad en Cali, Colombia, entre enero de 2011 y enero de 2020, con el objetivo de evaluar las características clínicas y endoscópicas de los sujetos afectados.

Los criterios de inclusión fueron: edad > 18 años y diagnóstico de SK-GI (CIE-10: C46.0, C46.4, B21.0). Se excluyeron aquellos que carecían de registro endoscópico. Este

estudio fue aprobado por el comité de ética institucional previo a su inicio.

Se recogieron variables clínicas como sexo, edad, procedencia, antecedentes patológicos, antecedentes de infección por VIH o de enfermedades autoinmunes, carga viral de VIH, conteo de linfocitos T CD4+, presencia de infecciones oportunistas y antecedentes farmacológicos, entre ellos, empleo de terapia antirretroviral de gran actividad (TARGA) y quimioterapia. Se registraron también los síntomas referidos por los pacientes en la consulta, la localización de la lesión donde se hizo el diagnóstico histopatológico de SK-GI y sus características endoscópicas.

Se describen y resumen todas las variables recogidas. Se usó la prueba de Shapiro-Wilk para determinar la distribución de variables cuantitativas y estas se resumieron con medidas de tendencia central y dispersión acorde a su distribución. Las variables categóricas se resumieron como proporciones.

RESULTADOS

Se identificó a 135 pacientes con diagnóstico de SK, de los cuales 24 cumplieron con el criterio de compromiso de SK-GI. Veintidós de ellos eran de sexo masculino (91,7%). La mediana de edad fue de 36 años (rango intercuartílico [RIC] = 29,5-43). Estas y otras características de base de la población estudiada se muestran en la **Tabla 1**.

Tabla 1. Características de la muestra

	n	%
Sexo		
- Femenino	2	8,3
- Masculino	22	91,7
Edad*		
- Mediana	36	
- Mínima	29,5	
- Máxima	43	
Comorbilidades		
- Infección por VIH	21	87,5
- Hipertensión arterial	2	8,3
- Diabetes mellitus tipo 2	1	4,2
- Insuficiencia renal crónica	2	8,3
- Tabaquismo	1	4,2
- Enfermedad inflamatoria intestinal	1	4,2

*Edad en años. Tabla elaborada por los autores.

Veintiún pacientes cursaban con infección por VIH (87,5%), que configuran casos de SK de variante epidémica. De ellos, 19 se encontraban recibiendo TARGA (90,4%). Se identificaron 6 esquemas diferentes de terapia antirretroviral, el esquema más común fue abacavir + lamivudina + lopinavir + ritonavir.

En el grupo con infección por VIH, 2 de los 21 pacientes presentaban cargas virales indetectables (9,5%) y 6 presentaban cargas superiores a las 100 000 copias/mL (28,5%). En cuanto al conteo de linfocitos T CD4+, 28,6% presentaban un recuento menor de 50 cel/μL al momento del diagnóstico de SK, 16,7% entre 50 y 100 cel/μL y 19% un recuento mayor de 200 cel/μL. El 41,6% de los pacientes padecían otras infecciones oportunistas, y las más frecuentes eran aquellas por *Cryptococcus* spp. (16,7%), *Histoplasma capsulatum* (12,5%) y *Toxoplasma gondii* (8,3%). Por el contrario, no se tuvo identificación de microorganismos oportunistas en 58,3% de los pacientes (**Tabla 2**).

Tabla 2. Características inmunológicas

	n	%
Carga viral de VIH		
- Indetectable	2	9,6
- 40-100 000	5	23,8
- Más de 100 000	7	33,3
- SD	7	33,3
Conteo de linfocitos T CD4+		
- Menor de 50	6	28,6
- 50-100	4	19,0
- 100-200	3	14,4
- Más de 200	4	19,0
- SD	4	19,0
Presencia de infecciones asociadas a inmunosupresión		
- Presentes	10	41,7
- Ausentes	14	58,3
Infecciones oportunistas reportadas		
- <i>Cryptococcus</i> spp.	4	16,7
- <i>Histoplasma capsulatum</i>	3	12,5
- <i>Toxoplasma gondii</i>	2	8,3
- Tuberculosis pulmonar	1	4,2
- <i>Mycobacterium avium</i> complex	1	4,2
- Citomegalovirus diseminado	1	4,2
- Molusco contagioso	1	4,2

SD: sin dato. Tabla elaborada por los autores.

En cuanto a las características clínicas, el 70,8% de los pacientes con SK-GI presentaban lesiones cutáneas y dos tercios fueron asintomáticos gastrointestinales. Los síntomas referidos con más frecuencia fueron dolor abdominal, hematoquecia, náuseas y diarrea durante más de un mes. Las lesiones se localizaron con mayor frecuencia en la orofaringe (41,7%), seguido del estómago (20,8%), colon (16,7%), intestino delgado y recto (8,3% respectivamente). La descripción endoscópica principal fue el eritema maculopapular (**Figura 1**), seguida de nódulos (**Figura 2**) y lesiones exofíticas; sin embargo, en varios pacientes no se contó con la descripción inicial (**Tabla 3**).

Además de la terapia antirretroviral, el 58,3% de los pacientes recibían antineoplásicos; el tratamiento con doxorrubicina se reportó en 12 individuos con SK-GI. La presencia de otras comorbilidades además de infección por VIH fue infrecuente: una persona con diabetes *mellitus* tipo 2, dos con enfermedad renal crónica, dos con hipertensión arterial y una con enfermedad inflamatoria intestinal. Adicionalmente, dos eran fumadores y un paciente usaba corticosteroides de forma crónica.

DISCUSIÓN

Este estudio buscó caracterizar a la población afectada con SK-GI que asistió a un hospital universitario de referencia en el suroccidente colombiano entre 2011 y 2020. Los pacientes identificados fueron principalmente adultos tempranos y la forma epidemiológica de SK predominante fue la epidémica. Variables inmunológicas como el recuento bajo de linfocitos T CD4+ y la CV de VIH elevada se relacionaron directamente con la frecuencia de SK-GI. El tracto gastrointestinal

superior fue el más comprometido y el eritema maculopapular fue el hallazgo endoscópico más frecuente.

La tasa de pacientes con diagnóstico de infección por VIH fue de 87,5%, muy similar a la observada en reportes de casos previos de SK-GI^(8,13). Dentro de la población evaluada hubo mayor representación masculina, situación asociada a la mayor incidencia de SK en hombres que en mujeres y a la significativa prevalencia de infección por VHH-8 en MSM^(2,18-21).

Variables inmunológicas como el recuento bajo de linfocitos T CD4+ y la CV de VIH elevada se relacionan con la presencia de SK-GI. Un estudio publicado por Nagata y colaboradores evaluó a 33 pacientes con SK-GI y encontró que la mayoría tenía CD4+ por debajo de 200 cel/ μ L: 63,7% con CD4 < 100 cel/ μ L y 24,2% entre 100 y 199 cel/ μ L. Esta misma publicación reportó una correlación positiva entre pacientes con SK-GI y altas cargas virales de VIH: 54,6% con CV > 100 000 copias/mL y 21,1% con CV entre 40 y 10 000 copias/mL⁽¹³⁾. Estos datos son semejantes a los del presente estudio, en el que más de la mitad de los pacientes tuvo un recuento de linfocitos T CD4+ < 200 cel/ μ L. Además, cerca de la mitad de los pacientes presentaba infecciones oportunistas. Una probable explicación es la alta susceptibilidad de sufrir SK diseminado (p. ej. gastrointestinal) en escenarios de profunda inmunosupresión, como el SIDA^(5,9,12).

Los síntomas gastrointestinales se observaron en un tercio de los sujetos evaluados (33,3%). Sin embargo, otras publicaciones reportan menor presencia de estos (15%-21%)^(8,13). Una hipótesis a este contraste es que en los sujetos de nuestro estudio predominaron síntomas inespecíficos como dolor abdominal, náuseas y diarrea crónica, los cuales pue-

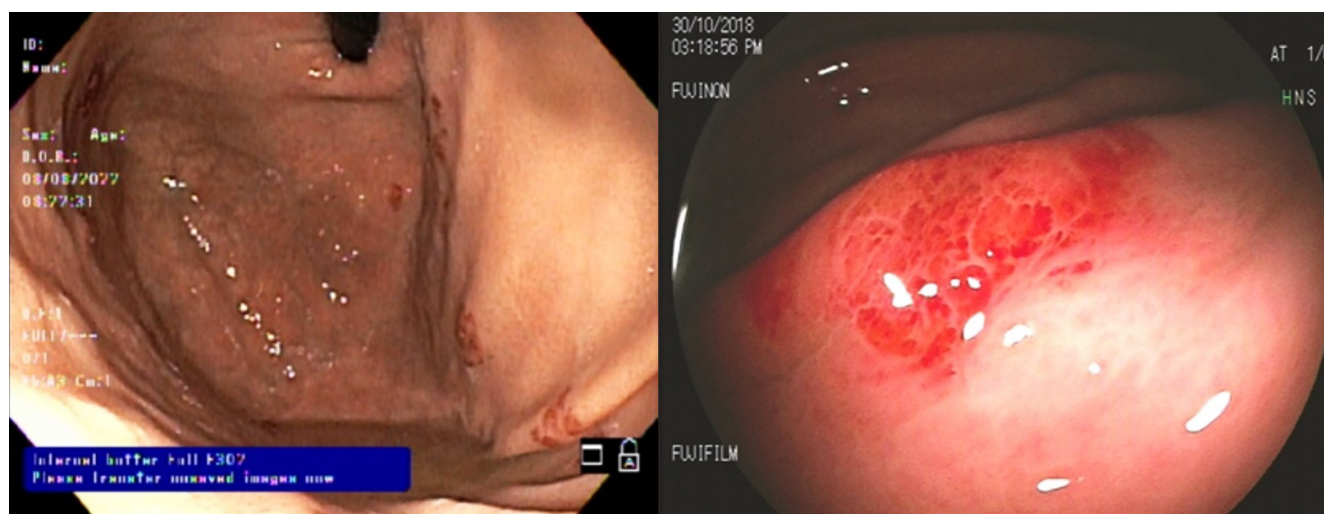


Figura 1. Eritema maculopapular. Archivo de los autores.

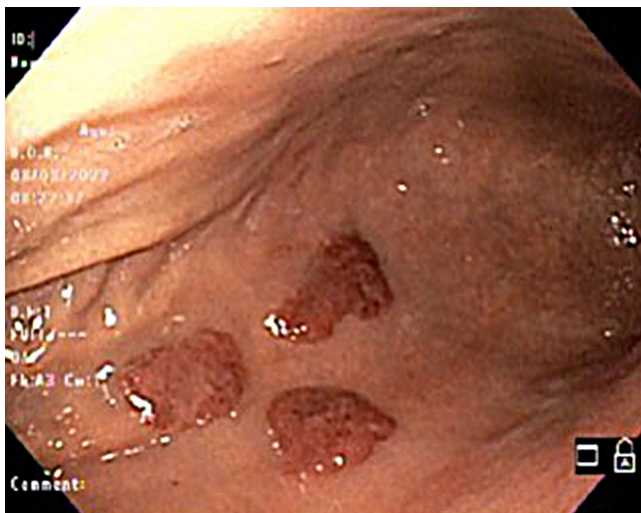

Figura 2. Lesión nodular, hiperpigmentada. Archivo de los autores.

den tener otras causas diferentes a SK-GI en el contexto de inmunosupresión grave e infección por VIH. Por otro lado, se observó una alta ocurrencia de SK con manifestaciones cutáneas entre aquellos con afectación gastrointestinal, hallazgo similar al evidenciado por otros autores^(8,13).

La principal localización de las lesiones fue el tracto gastrointestinal superior, especialmente en la orofaringe. Esta información concuerda con diversas series de casos en las que también fue más frecuente el compromiso a este nivel^(6-9,11,12,22). En el presente estudio el eritema maculopapular fue el hallazgo endoscópico más repetido; no obstante, en la literatura es la lesión polipoide/nodular la más común^(8,13). Esta diferencia podría estar relacionada con el tamaño de la muestra, la valoración endoscópica de las lesiones es subjetiva y pueden existir variaciones en la interpretación semiológica. Estudios posteriores deberán contrastar lo evidenciado en este estudio.

Solo tres casos (12,5%) correspondieron a SK no epidémico. En la literatura se encuentran estudios que describen compromiso en mucosas por SK iatrogénico y clásico con tasas de 73,6% y 26,4%, respectivamente. Las localizaciones más comunes son cavidad oral, estómago, recto, intestino delgado y colon⁽²³⁾. En la presente cohorte no se contó con detalles sobre las características topográficas de este grupo de pacientes.

Este estudio presentó diversas limitaciones: solo se identificaron 24 sujetos con SK-GI a lo largo de 10 años, probablemente en relación con el subdiagnóstico y las dificultades para el acceso a servicios de alta complejidad en Colombia. Además, algunos pacientes contaban con terapias previas que pudieron haber modificado las manifestaciones clínicas al momento de la evaluación gastroentero-

Tabla 3. Características clínicas y endoscópicas

	n	%
Lesiones cutáneas		
- Presentes	17	70,8
- Ausentes	7	29,2
Síntomas gastrointestinales		
- Ausentes	16	66,7
- Presentes	8	33,3
Síntoma		
- Dolor abdominal	5	20,8
- Náuseas	2	8,3
- Emesis	1	4,2
- Diarrea < 1 mes	0	0,0
- Diarrea ≥ 1 mes	2	8,3
- Estreñimiento < 1 mes	1	4,2
- Estreñimiento ≥ 1 mes	0	0,0
- Melenas	0	0,0
- Hematoquecia	6	25,0
Localización del compromiso gastrointestinal		
- Orofaringe	10	41,7
- Esófago	1	4,2
- Estómago	5	20,8
- Intestino delgado	2	8,3
- Colon	4	16,7
- Recto	2	8,3
Hallazgos endoscópicos		
- Eritema maculopapular	7	29,2
- Pólipos	1	4,2
- Nódulos	3	12,5
- Lesiones exofíticas	3	12,5

Tabla elaborada por los autores.

lógica. Por lo anterior, se procuró evaluar los registros de cada paciente a partir del primer contacto con el personal de salud (medicina interna, infectología, medicina general, urgenciología). Además, la proporción de pacientes con SK-GI no epidémico fue pequeña. A pesar del aumento en el uso de diversos inmunomoduladores, terapias biológicas y trasplantes de órganos, el SK epidémico es más frecuente que la variante iatrogénica o clásica⁽²¹⁾.

CONCLUSIÓN

En nuestro estudio, el SK-GI asociado a SK epidémico fue el más común. Se resalta la alta prevalencia de manifestaciones cutáneas concomitantes con la presencia de lesiones en el tracto gastrointestinal. Se describen los hallazgos de los sitios anatómicos más frecuentes y las principales características de las lesiones y factores asociados que pueden orientar su búsqueda en este grupo de pacientes. Se

deben considerar las cargas virales de VIH elevadas y bajos recuentos de linfocitos T CD4 en las valoraciones de los pacientes con inmunosupresión, puesto que el hallazgo de SK-GI conlleva a un peor pronóstico.

Conflictos de interés

Ninguno de los autores presenta conflictos de interés.

REFERENCIAS

1. Brambilla L, Tournaki A, Genovese G. Iatrogenic Kaposi's Sarcoma: a Retrospective Cohort Study in an Italian Tertiary Care Centre. *Clin. Oncol.* 2017;29(10):e165-e171. <https://doi.org/10.1016/j.clon.2017.05.008>
2. Cesarman E, Damania B, Krown SE, et al. Kaposi sarcoma. *Nat Rev Dis Primers.* 2019;5(1):9. <https://doi.org/10.1038/s41572-019-0060-9>
3. Vangipuram R, Tying SK. Epidemiology of Kaposi sarcoma: review and description of the nonepidemic variant. *Int J Dermatol.* 2019;58(5):538-542. <https://doi.org/10.1111/ijd.14080>
4. Curtiss P, Strazzulla LC, Friedman-Kien AE. An Update on Kaposi's Sarcoma: Epidemiology, Pathogenesis and Treatment. *Dermatol. Ther. (Heidelb).* 2016;6(4):465-470. <https://doi.org/10.1007/s13555-016-0152-3>
5. Radu O, Pantanowitz L. Kaposi sarcoma. *Arch. Pathol. Lab. Med.* 2013;137(2):289-294. <https://doi.org/10.5858/arpa.2012-0101-RS>
6. Shah SB, Kumar KS. Kaposi's Sarcoma Involving the Gastrointestinal Tract. *Clin Gastroenterol Hepatol.* 2008;6(2):A20. <https://doi.org/10.1016/j.cgh.2007.11.013>
7. Chung CY, Park SW, Myung E, Cho DK, Song YA, Park KJ, et al. AIDS-related gastrointestinal kaposi sarcoma in Korea: a case report and review of the literature. *Korean J. Gastroenterol.* 2012;60(3):166-171. <https://doi.org/10.4166/kjg.2012.60.3.166>
8. Carmo J, Chaves Marques S, Bispo M, Pinto D, Chagas C. Clinical and Endoscopic Features of Gastrointestinal Kaposi Sarcoma: A Single-Center Portuguese Experience over the Last Decade. *GE Port. J. Gastroenterol.* 2017;24(5):219-226. <https://doi.org/10.1159/000461592>
9. Restrepo CS, Ocazone D. Kaposi's sarcoma: Imaging overview. *Semin. Ultrasound, CT MRI.* 2011;32(5):456-469. <https://doi.org/10.1053/j.sult.2011.03.007>
10. Lee AJ, Brenner L, Mourad B, Monteiro C, Vega KJ, Munoz JC. Gastrointestinal Kaposi's sarcoma: Case report and review of the literature. *World J. Gastrointest Pharmacol Ther.* 2015;6(3):89-95. <https://doi.org/10.4292/wjgpt.v6.i3.89>
11. Friedman SL, Wright TL, Altman DF. Gastrointestinal Kaposi's sarcoma in patients with acquired immunodeficiency syndrome. Endoscopic and autopsy findings. *Gastroenterology.* 1985;89(1):102-108. [https://doi.org/10.1016/0016-5085\(85\)90750-4](https://doi.org/10.1016/0016-5085(85)90750-4)
12. Parente F, Cernuschi M, Orlando G, Rizzardini G, Lazzarin A, Bianchi Porro G. Kaposi's sarcoma and AIDS: Frequency of gastrointestinal involvement and its effect on survival: A prospective study in a heterogeneous population. *Scand J Gastroenterol.* 1991;26(10):1007-1012. <https://doi.org/10.3109/00365529109003949>
13. Nagata N, Shimbo T, Yazaki H, Asayama N, Akiyama J, Teruya K, et al. Predictive Clinical Factors in the Diagnosis of Gastrointestinal Kaposi's Sarcoma and Its Endoscopic Severity. *PLoS One.* 2012;7(11):6-12. <https://doi.org/10.1371/journal.pone.0046967>
14. Saldarriaga-Cantillo A, Bravo LE, Londoño Ó, García LS, Collazos P. Vigilancia epidemiológica del complejo VIH/SIDA a través del análisis de tendencia de la incidencia del sarcoma de Kaposi. *Colomb. Med.* 2012;43(4):273-280.
15. Garcia A, Olivella F, Valderrama S, Rodríguez G. Kaposi's sarcoma in Colombia. *Cancer.* 1989;64(11):2393-2398. [https://doi.org/10.1002/1097-0142\(19891201\)64:11<2393::AID-CNCR2820641133>3.0.CO;2-9](https://doi.org/10.1002/1097-0142(19891201)64:11<2393::AID-CNCR2820641133>3.0.CO;2-9)
16. Zapata Laguado MI, Aponte Monsalve JE, Santos JH, Preciado J, Mosquera Zamudio A, Garza Acosta C. Primary Gastrointestinal Kaposi's Sarcoma in a Patient with Human Immunodeficiency Virus. *Case Rep. Oncol.* 2018;11(3):638-647. <https://doi.org/10.1159/000492715>
17. Jiménez K, Martínez J, Hernández G, Garzón M, Hormaza N, Lizarazo JI, et al. Tres variedades de sarcoma de Kaposi con compromiso gastrointestinal. *Rev Colomb Gastroenterol.* 2016;30(3):342-6. <https://doi.org/10.22516/25007440.59>
18. Senior K. Kaposi's sarcoma: the persistent opportunist. *Lancet Oncol.* 2008;9(8):705. [https://doi.org/10.1016/S1470-2045\(08\)70187-6](https://doi.org/10.1016/S1470-2045(08)70187-6)

19. Casper C, Krantz E, Selke S, Kuntz SR, Wang J, Huang ML, et al. Frequent and asymptomatic oropharyngeal shedding of human herpesvirus 8 among immunocompetent men. *J Infect Dis.* 2007;195(1):30-36. <https://doi.org/10.1086/509621>
20. Eltom MA, Mbulaiteye SM, Dada AJ, Whitby D, Biggar RJ. Transmission of human herpesvirus 8 by sexual activity among adults in Lagos, Nigeria. *AIDS.* 2002;16(18):2473-2478. <https://doi.org/10.1097/00002030-200212060-00014>
21. Grabar S, Costagliola D. Epidemiology of Kaposi's Sarcoma. *Cancers (Basel).* 2021;13(22):5692. <https://doi.org/10.3390/cancers13225692>
22. Le Mouel JP, Chatelain D, Hautefeuille V. Gastrointestinal: Disseminated Kaposi's sarcoma. *J Gastroenterol Hepatol.* 2018;33(7):1309. <https://doi.org/10.1111/jgh.14106>
23. Brambilla L, Maronese CA, Bortoluzzi P, Barberi F, Tournalaki A. Mucosal Kaposi's sarcoma in HIV-negative patients: a large case series from a single, tertiary referral center in Italy. *Int J Dermatol.* 2021;60(9):1120-1125. <https://doi.org/10.1111/ijd.15557>



Disponible en:

<https://www.redalyc.org/articulo.oa?id=337782275004>

Cómo citar el artículo

Número completo

Más información del artículo

Página de la revista en redalyc.org

Sistema de Información Científica Redalyc
Red de revistas científicas de Acceso Abierto diamante
Infraestructura abierta no comercial propiedad de la
academia

Catalina Maldonado, Diego Estupiñán, Mauricio Sepúlveda,
Andrés Gempeler-Rojas, Isabel Zapata, Nelson Rojas,
Carlos Arturo Rojas.

**Clinical and Endoscopic Characterization of
Gastrointestinal Kaposi's Sarcoma in an Institution in
Southwestern Colombia between 2011 and 2020**
**Caracterización clínica y endoscópica del sarcoma de
Kaposi gastrointestinal en una institución del
suroccidente colombiano entre 2011 y 2020**

Revista colombiana de Gastroenterología
vol. 38, núm. 3, p. 271 - 276, 2023
Asociación Colombiana de Gastroenterología,
ISSN: 0120-9957
ISSN-E: 2500-7440

DOI: <https://doi.org/10.22516/25007440.1039>