

Carcinoma primario de duodeno con células en anillo de sello: reporte de un caso

Primary Signet Ring Cell Carcinoma of the Duodenum: Case Report

Judith Ruiz-Barrios,¹  Hernán Rodríguez-Arrieta,¹  Yennifer Díaz-Montes,² 

ACCESO ABIERTO

Citación:

Ruiz-Barrios J, Rodríguez-Arrieta H, Díaz-Montes Y. Carcinoma primario de duodeno con células en anillo de sello: reporte de un caso. *Revista Colomb. Gastroenterol.* 2023;38(3):355-359. <https://doi.org/10.22516/25007440.947>

¹ Médico, Epidemiólogo, Universidad Cooperativa de Colombia. Especialista en Docencia Universitaria, Universidad del Magdalena. Cartagena, Colombia.

² Enfermera, Profesor tiempo completo, Facultad de Enfermería, Universidad Cooperativa de Colombia. Magister en Salud Pública, Departamento de Salud Pública, Universidad del Norte. Especialista en Docencia universitaria, Universidad del Magdalena. Santa Marta, Colombia.

*Correspondencia: Judith Ruiz Barrios.
judith.ruizb@campusucc.edu.co

Fecha recibido: 26/07/2022

Fecha aceptado: 06/10/2022



Resumen

Introducción: el carcinoma primario de duodeno es una neoplasia maligna infrecuente; representa el 0,3%-0,5% de todos los carcinomas del tracto gastrointestinal y el 33%-45% de todos los carcinomas de intestino delgado. **Caso clínico:** paciente de sexo femenino de 57 años, con sintomatología gastrointestinal inespecífica y pérdida de peso no intencional a quien se le diagnosticó un adenocarcinoma difuso, infiltrante y ulcerado en el duodeno. Se planteó el manejo quirúrgico con duodenopancreatectomía; sin embargo, no pudo realizarse debido al deterioro del estado nutricional y posteriormente falleció como consecuencia de una sepsis abdominal. **Conclusión:** las manifestaciones clínicas del adenocarcinoma de duodeno son variables e inespecíficas, es un reto realizar un diagnóstico precoz. Se recomienda considerar la posibilidad diagnóstica en pacientes con síntomas de náuseas, emesis, dolor abdominal y pérdida de peso, que requiere la realización de esofagogastroduodenoscopia y confirmación histológica e inmunohistoquímica.

Palabras clave

Neoplasia, duodeno, adenocarcinoma mucinoso.

Abstract

Introduction: Primary carcinoma of the duodenum is an infrequent malignancy; it represents 0.3-0.5% of all carcinomas of the GI tract and 33-45% of all carcinomas of the small intestine. **Clinical case:** A 57-year-old female patient with nonspecific GI symptoms and unintentional weight loss was diagnosed with diffuse, infiltrating, and ulcerated adenocarcinoma in the duodenum. Surgical management with duodenopancreatectomy was considered; however, it could not be performed due to deteriorating nutritional status. She later died due to abdominal sepsis. **Conclusion:** The clinical manifestations of adenocarcinoma of the duodenum are variable and nonspecific. It is a challenge to make an early diagnosis. We recommend considering the diagnostic possibility in patients with nausea, emesis, abdominal pain, and weight loss, which requires esophagogastroduodenoscopy and histological and immunohistochemical confirmation.

Keywords

Neoplasm, duodenum, mucinous adenocarcinoma.

INTRODUCCIÓN

El cáncer es una de las principales causas de defunciones en todo el mundo. En 2020 se le atribuyeron 10 millones

de muertes a esta enfermedad, mientras que en Colombia se ubica entre las primeras tres causas de mortalidad. Los tipos de cáncer que causan una mayor cantidad de muertes son de pulmón, hígado, estómago, colon y mama. Sin

embargo, existen otros tipos de cáncer de rara localización que comprenden un desafío diagnóstico y en su mayoría se descubren tardíamente, por descarte, como hallazgo incidental o *post mortem*⁽¹⁾.

Entre estas patologías neoplásicas infrecuentes se encuentra el adenocarcinoma primario de duodeno, representa el 0,3%-0,5% de todos los carcinomas del tracto gastrointestinal y el 33%-45% de todos los carcinomas de intestino delgado⁽²⁾. La dificultad en el diagnóstico de los tumores del intestino delgado de forma temprana se puede explicar por la rareza de esta entidad y la naturaleza inespecífica y variable de los signos y síntomas que se presentan. Por tanto, es común el retraso en el diagnóstico, lo que disminuye la posibilidad de tratamiento curativo y supervivencia del paciente^(3,4).

El objetivo de este reporte de caso es describir las características clínico-epidemiológicas del carcinoma primario de duodeno con células en anillo de sello en una mujer adulta.

INFORME DE CASO

Se trata de una paciente de sexo femenino de 57 años con antecedentes de hipertensión arterial, histerectomía por carcinoma *in situ* de cérvix a los 47 años, resección de carcinoma basocelular en la cara a los 51 años, sin hábitos nocivos como tabaquismo, consumo de alcohol ni sustancias psicoactivas, y sin antecedentes familiares de importancia. Ingresó al hospital por un cuadro de 2 años de evolución dado por dolor abdominal en el hipocondrio derecho, con una intensidad de 6/10 en la escala análoga del dolor, intermitente, que mejoraba parcialmente con analgésicos comunes, pero se exacerbaba con algunos alimentos y empeoró en los 2 últimos meses; se asoció a distensión abdominal, cambios en el hábito intestinal y pérdida de peso no intencional de aproximadamente 4 kg.

La paciente tenía una impresión diagnóstica inicial de síndrome de intestino irritable, por lo que recibió tratamiento médico y cambios dietéticos sin mejoría; ante la persistencia del cuadro, se realizó una ecografía de abdomen total que evidenció una lesión a nivel del límite superior de los lóbulos derecho e izquierdo, se apreció una imagen de 7,45 x 4,99 cm de contornos irregulares de ecogenicidad mixta limitando con la vesícula, vía biliar intra- y extrahepática sin dilatación, vesícula biliar con pobre llenado, paredes engrosadas de 0,66 cm, edematosa y la presencia de una imagen hiperecogénica de 0,57 cm, la cual produce un cono de sombra posterior fuerte y correspondió a un cálculo. El resto del examen resultó normal, con impresiones diagnósticas de colelitiasis, colecistitis y absceso hepático.

Al ingreso se encontraba clínicamente estable, álgica, con dolor a la palpación en el hipocondrio derecho y en el epigastrio se podía hacer la palpación de una masa de consistencia dura, bordes definidos e inmóvil en hipocondrio derecho. Se solicitó una tomografía axial computarizada (TAC) dinámica de hígado y en la **Figura 1** se evidencia una imagen hipodensa en el borde inferior del lóbulo derecho hacia el segmento V del hígado, la cual captó en forma heterogénea el contraste yodado intravenoso, que podría estar dado por una lesión sólida de tipo neoplásico en el parénquima hepático; sin embargo, no es posible caracterizar esta lesión, pues la vesícula biliar se ve pequeña y con paredes gruesas sin poderse apreciar un cálculo; la vía biliar y extrahepática se encontró normal, y se apreció una pequeña cantidad de líquido en el espacio hepatorenal. Los laboratorios evidenciaron una anemia moderada microcítica e hipocrómica, hipoalbuminemia y antígeno CA 19.9 marcadamente elevado.

En este momento se sospechó cáncer de vesícula, por lo que se programó para biopsia de hígado y laparoscopia diagnóstica. Durante este procedimiento se evidenció una

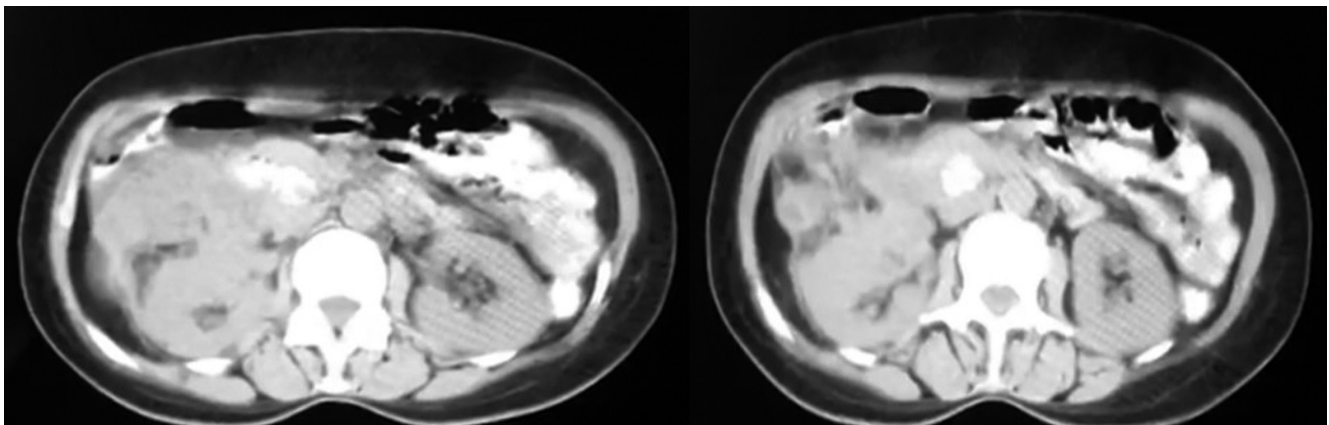


Figura 1. TAC dinámica de hígado. Imagen propiedad de los autores.

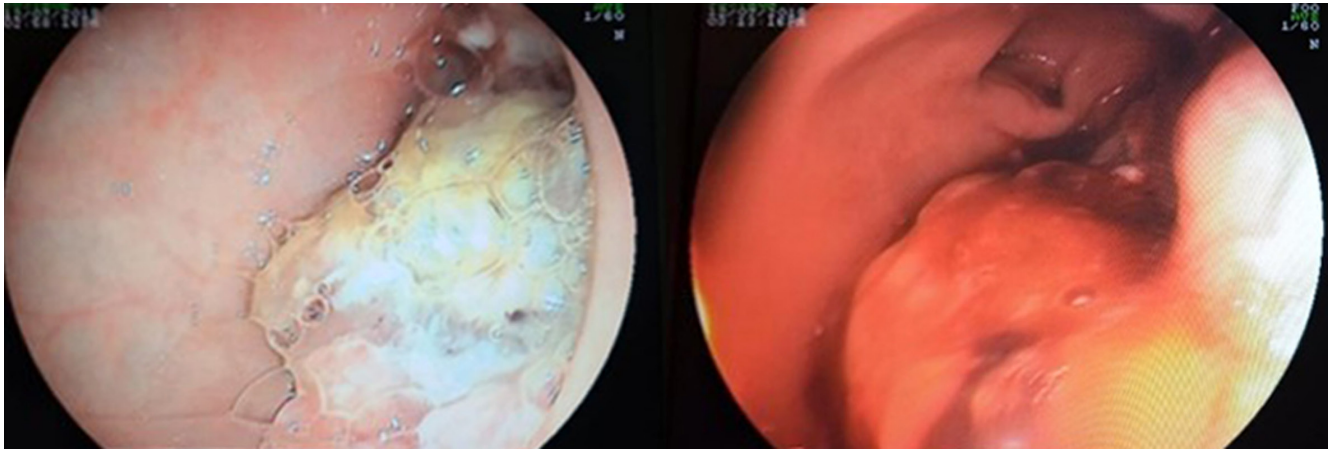


Figura 2. Esofagogastroduodenoscopia. Imágenes propiedad de los autores.

masa retroperitoneal, de la cual se tomó una biopsia, y se apreciaron adherencias en la vesícula, epiplón, intestino delgado y grueso. Se solicitó una endoscopia de vías digestivas altas en el quirófano (**Figura 2**), que evidenció una lesión exofítica bulbar que ocupaba el 30% de circunferencia, no obstructiva, friable y mamelonada, mientras que la segunda porción duodenal se encontró normal. El reporte de la biopsia (**Figura 3**) mostró hallazgos compatibles con adenocarcinoma difuso, infiltrante y ulcerado, mientras que la biopsia de la lesión retroperitoneal mostró tejido fibroadiposo de morfología usual libre de tumor.

Se realizó una inmunohistoquímica de biopsia endoscópica de lesión duodenal que reportó compromiso por carcinoma mucinoso con células en anillos de sello, con reactividad en las células problema a CKAE1/AE3, CK20 Y CDX-2. La paciente fue derivada a oncología para neoadyuvancia, se realizó una estadificación de T3N0M0, se determinó que por ser una patología poco frecuente no hay esquemas definidos para metástasis ni para neoadyuvancia y se sugirió realizar un procedimiento quirúrgico a la brevedad.

En junta médica el servicio de cirugía gastrointestinal oncológica tomó la conducta de realizar duodenopancreatectomía; sin embargo, ante el mal estado nutricional e hipoalbuminemia, se decidió hacer soporte nutricional, que fue llevado a cabo sin éxito, tiempo en el cual hubo deterioro en la paciente y en una nueva valoración se encontró que del tamaño del tumor ahora ocupaba el 50% de la circunferencia comprometiendo la primera y segunda porción del duodeno y se extendía por la región retroperitoneal a través del ligamento gastrocólico, con adherencias firmes al hígado a la curvatura mayor y al ángulo hepático y de colon, además de que tuvo una progresión de descenso de albúmina a 1,7 g/dL y pérdida de peso de 17 kg. En este

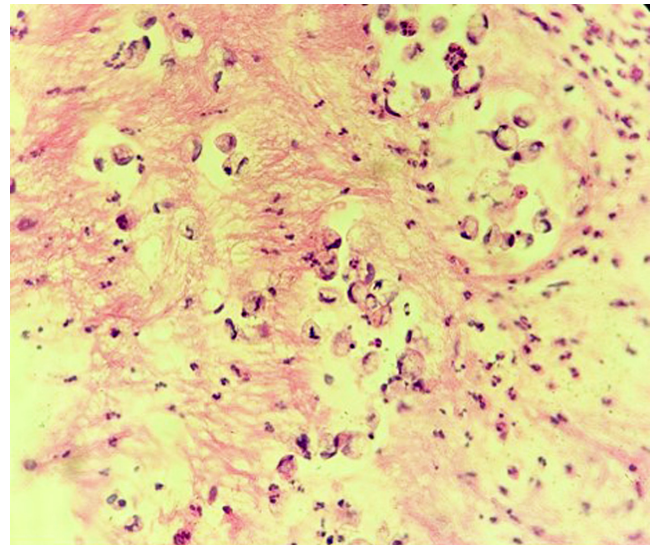


Figura 3. Biopsia de lesión de bulbo duodenal. Imagen propiedad de los autores.

punto se consideró un tumor irreseccable, por lo que la junta médica decidió no realizar un tratamiento quirúrgico curativo, debido a que eran más los riesgos que los beneficios de la cirugía. Finalmente, falleció 2 meses después a consecuencia de una sepsis abdominal que produjo un choque séptico 8 meses después del diagnóstico.

DISCUSIÓN

Los tumores malignos de duodeno son una enfermedad poco frecuente, reflejada en la escasa cantidad de casos

reportados a nivel mundial⁽⁵⁻¹¹⁾. Su infrecuencia puede ser justificada por posibles mecanismos de defensa de esta porción del intestino delgado, la rapidez con la que transita el bolo alimenticio en el duodeno, las secreciones que reducen el tiempo de exposición de la mucosa y epitelio a diferentes agentes carcinógenos y la relativa esterilidad duodenal, entre otros factores protectores de la pared intestinal⁽³⁾.

No se han esclarecido cuáles son los factores que aumentan el riesgo de padecer la enfermedad, algunos autores han propuesto la relación entre la aparición del adenocarcinoma a partir de un adenoma previo, siguiendo la evolución ya descrita en el cáncer colorrectal^(5,6). El adenocarcinoma se ubica con mayor frecuencia en la segunda porción duodenal, seguida de la tercera y cuarta porción; sin embargo, en el caso descrito la lesión tumoral estaba localizada en la primera porción^(3,5).

El caso presentado es una mujer adulta, aunque en la literatura reportada esta enfermedad es más frecuente en varones entre los 50 y 60 años⁽⁵⁻⁸⁾. A su vez, dos de los pacientes que hacían parte de la serie de casos reportada por Marcos y colaboradores tenían como antecedente cáncer de cérvix, al igual que en el caso presentado; sin embargo, en el momento no es posible establecer una relación de causalidad⁽⁸⁾.

La reducida cantidad de pacientes en las series de casos de la literatura limitan el establecimiento de criterios diagnósticos teniendo en cuenta que los síntomas predominantes son inespecíficos y variables, y la tríada típica es hiporexia, vómitos y pérdida de peso. Otros síntomas son dolor abdominal, obstrucción, ictericia cuando se localiza en la región periampular, sangrado gastrointestinal y perforación^(2,6,9). Ortiz y colaboradores describieron un cuadro consistente en náusea, plenitud posprandial y vómito⁽¹⁰⁾. Moreno-Loaiza describió la pérdida de peso y el sangrado como la sintomatología más frecuente⁽¹¹⁾. En el caso presentado en esta investigación, la paciente presentaba como síntomas dolor abdominal, náuseas, hiporexia y pérdida de peso, que coincide con los cuadros descritos por Ramia y

colaboradores⁽⁵⁾, Peño Muñoz y colaboradores⁽⁶⁾, y Chung y colaboradores⁽²⁾. Por otro lado, las células en anillo de sello en el bulbo duodenal no son un hallazgo usual y su presencia podría explicarse como mucosa gástrica heterotópica. Autores han propuesto que pudiera deberse a metaplasia por la exposición a ácido clorhídrico intraluminal, lo que puede constituirse como una hipótesis sobre la fisiopatología de esta entidad^(6,8,12).

El diagnóstico se realiza mediante la observación directa de la lesión a través de esofagogastroduodenoscopia más biopsia y estudios de inmunohistoquímica; por tal razón es de suma importancia en pacientes con cuadro clínico de dolor abdominal, pérdida de peso y masa abdominal la realización temprana de endoscopia de vías digestivas altas. El tratamiento quirúrgico es la única opción terapéutica curativa que ha mostrado ser exitosa cuando se realiza un diagnóstico precoz⁽¹⁰⁾. No existe evidencia suficiente acerca de la utilidad de la quimioterapia como tratamiento en este tipo de neoplasia; sin embargo, la elección en la mayoría de los casos descritos hasta ahora ha sido el 5-fluorouracilo, debido a su conocida eficacia en el cáncer de colon y gástrico⁽⁵⁾.

CONCLUSIÓN

El carcinoma de duodeno es un reto diagnóstico por su rareza y la naturaleza inespecífica y variable de sus manifestaciones clínicas. Es recomendable considerar esta entidad en pacientes con síntomas de náuseas, emesis, dolor abdominal y pérdida de peso, y confirmar el diagnóstico mediante la realización de endoscopia de vías digestivas altas, estudio histológico e inmunohistoquímica. El descubrimiento tardío de la enfermedad disminuye la posibilidad de tratamiento curativo y supervivencia del paciente. El presente artículo es útil como marco referencial para futuras investigaciones, mejora en la toma de decisiones del clínico y conocimiento en la comunidad académica.

REFERENCIAS

1. Rivillas García JC, Huertas Quintero JA, Moreno Zapata MY, Forero Ballesteros LC, Moreno Chaves TC, Vera Rey AM. Observatorio Nacional de Cáncer. Guía metodológica. Colombia: Instituto Nacional de Cancerología, Ministerio de Salud y Protección Social; 2018 [consultado el día 19 de mayo de 2022]. Disponible en: <https://www.minsalud.gov.co/sites/rid/Lists/BibliotecaDigital/RIDE/VS/ED/GCFI/guia-ross-cancer.pdf>
2. Chung WC, Paik CN, Jung SH, Lee K, Kim SW. Prognostic factors associated with survival in patients with primary duodenal adenocarcinoma. *Rev Cuba Cirugía*. 2011;50(1):363-87. <https://doi.org/10.3904/kjim.2011.26.1.34>
3. Casillas Guzmán GB. Anatomía y fisiología del intestino delgado. En: León Fraga J (editor). *Gastroenterología*. 1.ª edición. México: McGraw-Hill; 2012. p. 206-210.
4. Overman MJ, Kunitake H. Epidemiology, clinical features, and types of small bowel neoplasms [Internet]. UpToDate; 2023 [consultado el día 20 de mayo de 2022]. Disponible en: <https://www.uptodate.com>

com/contents/epidemiology-clinical-features- and-
types-of-small-bowel-neoplasms?search=small%20
bowel%20tumour&source=search_
result&selectedTitle=1~97&usage_type=default&display_
rank=1#H5806055

5. Ramia JM, Villar J, Palomeque A, Muffak K, Mansilla A, Garrote D, et al. Adenocarcinoma de duodeno. *Cir Esp*. 2005;77(4):208-12.
[https://doi.org/10.1016/S0009-739X\(05\)70839-3](https://doi.org/10.1016/S0009-739X(05)70839-3)
6. Peño Muñoz L, Plana Campos L, Ferrer Barceló L, Sanchís Artero L, Larrey Ruiz L, Núñez Martínez P, et al. Adenocarcinoma duodenal: un diagnóstico poco frecuente. *Rev Gastroenterol Peru*. 2016;36(2):172-4.
7. Jiménez-Fuertes M, Ruíz-Tóvar J, Díaz-García G, Durán-Poveda M. Adenocarcinoma de la tercera porción duodenal moderadamente diferenciado. *Cirugía y Cirujanos*. 2017;85(1):76-9.
<https://doi.org/10.1016/j.circir.2015.11.005>
8. Marcos ER, Frisancho O, Yábar A. Neoplasia maligna duodenal: Perfil clínico-patológico. *Rev Gastroenterol Peru*. 2003;23:99-106.
9. Marín J, Osorio M, Arango A, Ángel A, López G, Mejía A. Adenocarcinoma primario del duodeno. *Rev Colomb Cir*. 1994;9(2):72-6.
10. Ortiz CM, Marco González Martínez FSL, Castro FH. Adenocarcinoma primario de la tercera y cuarta porción del duodeno. Descripción de un caso. *Cir Gen*. 2003;25(4):338-41.
11. Moreno Loaiza Ó, Neira Rojas D. Primary duodenal adenocarcinoma: case report of an infrequent tumor. *Medwave*. 2013;13(09):e5821-e5821.
<https://doi.org/10.5867/medwave.2013.09.5821>
12. Han SL, Cheng J, Zhou HZ, Zeng QQ, Lan SH. The surgical treatment and outcome for primary duodenal adenocarcinoma. *J Gastrointest Cancer*. 2010;41(4):243-7.
<https://doi.org/10.1007/s12029-010-9160-1>



Disponible en:

<https://www.redalyc.org/articulo.oa?id=337782275014>

Cómo citar el artículo

Número completo

Más información del artículo

Página de la revista en redalyc.org

Sistema de Información Científica Redalyc
Red de revistas científicas de Acceso Abierto diamante
Infraestructura abierta no comercial propiedad de la
academia

Judith Ruiz-Barrios, Hernán Rodríguez-Arrieta,
Yennifer Diaz-Montes

**Primary Signet Ring Cell Carcinoma of the Duodenum:
Case Report**

**Carcinoma primario de duodeno con células en anillo de
sello: reporte de un caso**

Revista colombiana de Gastroenterología

vol. 38, núm. 3, p. 355 - 358, 2023

Asociación Colombiana de Gastroenterología,

ISSN: 0120-9957

ISSN-E: 2500-7440

DOI: <https://doi.org/10.22516/25007440.947>