

Obstrucción intestinal secundaria a íleo biliar en paciente con colangitis: reporte de caso

Intestinal Obstruction Secondary to Gallstone Ileus in a Patient with Cholangitis: Case Report

Julián David Castelblanco-Pérez,^{1*} César Augusto Turca-Cruz,² Lady Stefani Bautista-Rodríguez,³ Alexis René Manrique-Mendoza.⁴

ACCESO ABIERTO

Citación:

Castelblanco-Pérez JD, Turca-Cruz CA, Bautista-Rodríguez LE, Manrique-Mendoza AR. Obstrucción intestinal secundaria a íleo biliar en paciente con colangitis: reporte de caso. *Revista Colomb. Gastroenterol.* 2023;38(3):360-363. <https://doi.org/10.22516/25007440.977>

¹ Médico general, clínica de especialistas, Universidad pedagógica y tecnológica de Colombia (UPTC). Sogamoso, Colombia.

² Médico general, EPS Sanitas Tunja, Colombia.

³ Médico general de urgencias, Clínica San José de Cúcuta. Cúcuta, Colombia.

⁴ Médico especialista en cirugía general y laparoscópica avanzada/bariátrica, Hospital Universitario San Rafael de Tunja. Tunja, Colombia.

*Correspondencia: Julián David Castelblanco Pérez. castelblancoperezjuliandavid@gmail.com

Fecha recibido: 28/09/2022

Fecha aceptado: 08/11/2022



Resumen

El íleo biliar se manifiesta como una obstrucción intestinal, se presenta por el paso de un lito y su posterior alojamiento en el lumen del tubo digestivo. El diagnóstico se confirma mediante imagenología, el patrón de oro es la tomografía abdominal. El manejo se fundamenta en la extracción del cálculo intraluminal en uno o más tiempos quirúrgicos, según el estado del paciente. Se presenta el caso de un paciente con múltiples comorbilidades, que debuta con un cuadro de colangitis complicada por íleo biliar, tratado exitosamente con enterolitotomía. El manejo quirúrgico es controversial, ya que no se ha establecido el abordaje óptimo para estos pacientes.

Palabras clave

Colangitis, íleo biliar, obstrucción intestinal.

Abstract

Gallstone ileus manifests as intestinal obstruction. It occurs due to the passage of a stone and its subsequent lodging in the lumen of the digestive tract. The diagnosis is confirmed by imaging; the gold standard is abdominal tomography. Management is based on the extraction of the intraluminal calculus in one or more surgical times, depending on the patient's condition. We present the case of a patient with multiple comorbidities who showed a picture of cholangitis complicated by gallstone ileus and successfully treated with enterolithotomy. Surgical management is controversial since the optimal approach for these patients has not been established.

Keywords

Cholangitis, gallstone ileus, intestinal obstruction.

INTRODUCCIÓN

El íleo biliar se manifiesta como obstrucción mecánica del tracto gastrointestinal, frecuentemente es precedida por un cuadro de colecistitis y es responsable del 1%-3% del total de casos de obstrucción, ocurre en 0,3% a 0,5% de todos los pacientes con colelitiasis⁽¹⁾.

Es causado por el paso de un lito y su posterior alojamiento en el lumen del tubo digestivo⁽²⁾, debido a la formación de fístulas entre la vesícula biliar y el intes-

tino. Las fístulas más comunes corresponden a las colecistoduodenales seguidas de las colecistoyeyunales, colecistocolónicas y colecistogástricas; es menos usual el íleo biliar por el paso de cálculos > 2 cm desde la ampolla de Vater a las vías digestivas. Cuando el cálculo se aloja en el duodeno y obstruye la salida gástrica recibe el nombre de *síndrome de Bouveret*, mientras que al impactarse en la válvula ileocecal recibe el nombre de *síndrome de Barnard*⁽³⁾, y los sitios de obstrucción más comunes son el íleon, yeyuno, duodeno, colon y estómago⁽⁴⁾.

El cuadro clínico se presenta de forma aguda, subaguda y crónica. En la primera hay una obstrucción intestinal de forma repentina con náuseas, vómito, dolor abdominal, distensión, ausencia de heces y flatos; en la forma subaguda se presentan los síntomas de obstrucción intestinal, pero hay presencia de flatos; en la forma crónica (llamada *síndrome de Karewsky*) existen períodos intermitentes de obstrucción seguidos por períodos asintomáticos dados por el paso del lito por la luz intestinal hasta su expulsión en las heces o su impactación definitiva. En pacientes mayores se presenta la tríada de Mordor (obstrucción intestinal, antecedente de enfermedad biliar y signos de colecistitis)⁽⁵⁾.

CASO CLÍNICO

Se trata de un paciente de 86 años con antecedentes de enfermedad cerebrovascular, fibrilación auricular y portador de marcapasos. Cursó con un cuadro clínico de 24 horas de dolor abdominal en el hipocondrio derecho, asociado a fiebre y emesis de contenido biliar. En el examen físico se encontró deshidratado, icterico y con el signo de Murphy positivo. Los paraclínicos mostraban leucocitosis, neutrofilia y alteración de la bioquímica hepatobiliar. Se hizo un diagnóstico de colangitis Tokio 2 con riesgo intermedio para coledocolitiasis, por lo que se inició un antibiótico según las guías de manejo. Se tomó una ecografía de vías biliares que reportó vesícula biliar con interposición de gas y una importante sombra acústica sugerente de molde calculoso vesicular, que corresponde con el signo de Wes positivo. Por el antecedente de uso de marcapasos, se descartó colangiorresonancia y se indicó realizar una tomografía de abdomen con doble contraste.

Durante la hospitalización presentó deterioro del estado general y se sospechó de sepsis de origen biliar, por lo cual

decidieron llevarlo a manejo en la unidad de cuidados intensivos (UCI). El reporte de tomografía abdominal no permitió una adecuada definición de vesícula biliar, mostraba una imagen en diana y collar de perlas, sugestivas de obstrucción intestinal mecánica, asociada con intususcepción e isquemia intestinal con una importante distensión de asas delgadas (**Figura 1**); adicionalmente, se observó una imagen de neumobilia intrahepática (**Figura 2**), por lo cual se realizó una laparotomía exploratoria y se encontró una obstrucción intestinal a 170 cm del ángulo de Treitz por cálculo biliar ojival de 6 * 4 cm (**Figura 3**), se hizo una enterolitotomía sin corrección de fístula colecistoentérica en el primer tiempo quirúrgico durante el cual requirió la colocación del sistema de cierre asistido por vacío (VAC) secundario a evisceración por una importante distensión de asas intestinales.

En el segundo tiempo quirúrgico se evidenció el sistema VAC disfuncional, acodamiento de enterorrafia y coágulo intraluminal proximal a la misma que obstruye la luz intestinal, por lo que se retiró el segundo plano de enterorrafia con permeabilización de la luz intestinal y cierre de piel.

En el tercer tiempo quirúrgico se realizó un colgajo que cierra la fascia y la piel; durante el procedimiento no se observó fuga a través de la enterorrafia. Posteriormente, se dio egreso al paciente sin complicaciones postquirúrgicas.

DISCUSIÓN

El diagnóstico se realiza mediante imagen de radiografía, ecografía o tomografía abdominal. En la radiografía se observan neumobilia o signo de gotta-Mentschler, distensión de las asas intestinales y cálculo radiopaco (tríada de Rigler) patognomónica de la enfermedad cuando se presentan por lo menos 2 de los criterios, aunque solo se

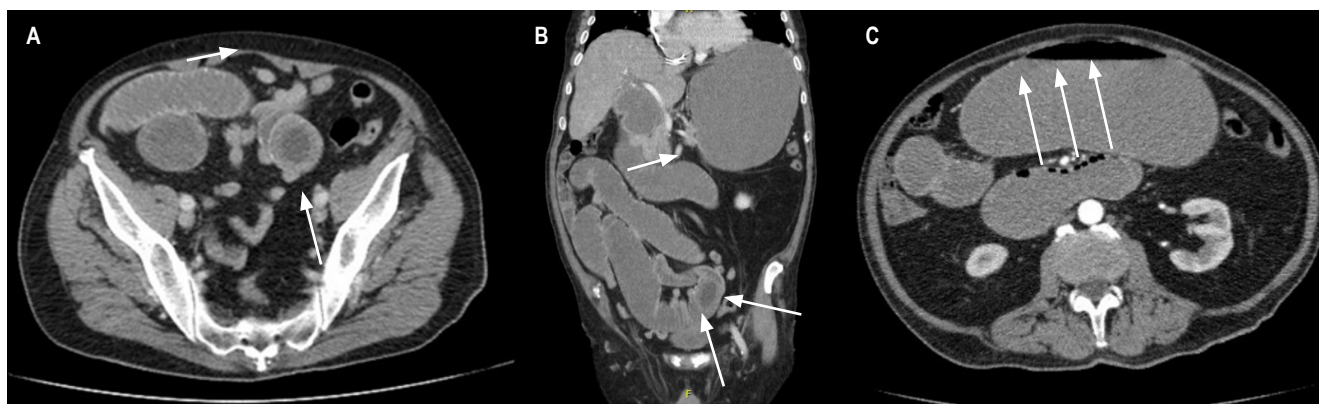

Figura 1. A y B. Imagen en diana de tomografía abdominal sugestiva de obstrucción intestinal por intususcepción. **C.** Imagen de collar de perlas sugestiva de obstrucción intestinal. Imágenes propiedad de los autores.

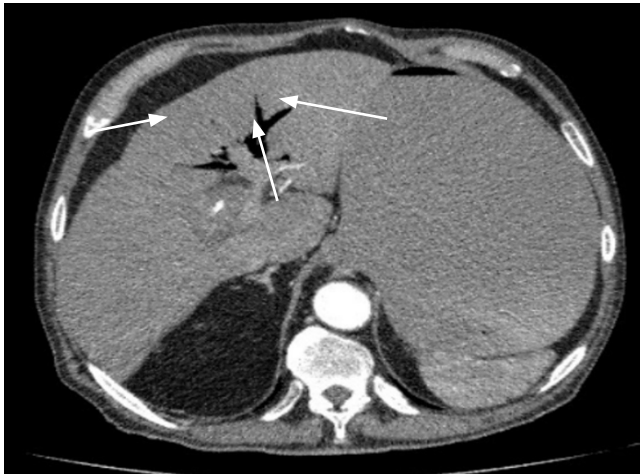

Figura 2. Imagen de neumobilia intrahepática. Imagen propiedad de los autores.

encuentra en 15%-53% de los casos, que se convierte en la tetrada de Rigler cuando se encuentra un cambio de posición de los cálculos en radiografías seriadas; adicionalmente, si se realiza una radiografía con medio de contraste, se describen el signo de Forchet (intestino con silueta en forma de serpiente rodeada por un halo de cálculos radio-

lúcidos) y el signo de Petren (paso del medio de contraste a la vesícula por la fistula)^(3,6,7). La ecografía abdominal presenta un mejor rendimiento diagnóstico al detectar cálculos radiopacos, neumobilia y el sitio de la fistula; sin embargo, es dependiente del operador y el estado clínico del paciente puede alterar los resultados de la exploración. La tomografía abdominal se considera el patrón de oro para el diagnóstico ya que tiene una sensibilidad del 93% y una especificidad del 100%, además de determinar la viabilidad de los segmentos intestinales^(8,9).

El manejo inicial se realiza con reposo intestinal, descompresión del tracto gastrointestinal mediante sonda nasogástrica, reanimación volumétrica con cristaloideos y reposición de electrolitos⁽¹⁰⁾, seguido del manejo quirúrgico para la desobstrucción, mediante la extracción del cálculo⁽¹⁾. El procedimiento se realiza con un clipado del intestino afectado, corte longitudinal en el borde antimesentérico, extracción del cálculo y cierre de la pared intestinal de forma transversal para prevenir estenosis⁽⁶⁾.

Se discute el manejo óptimo en estos pacientes y se describen 3 tipos de procedimientos: enterolitotomía, enterolitotomía más cierre de fistula en el único tiempo quirúrgico o enterolitotomía más cierre diferido de fistula⁽⁸⁾. La elección del procedimiento se realiza de forma individualizada según el estado del paciente: en pacientes

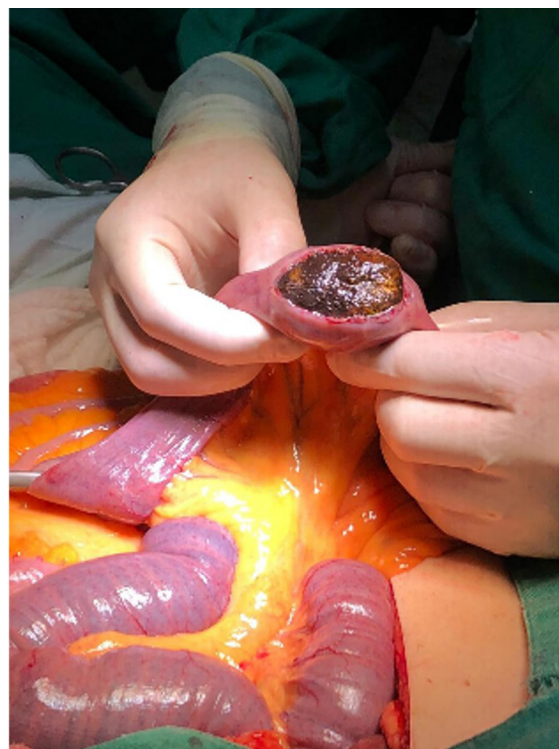
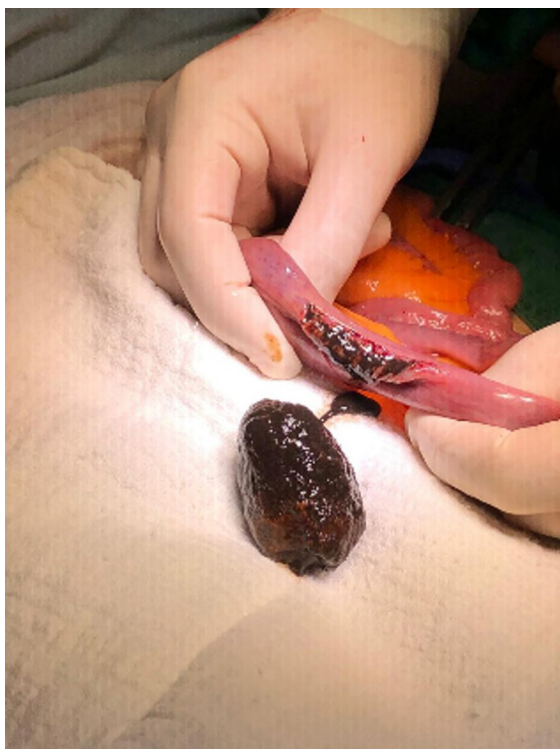

Figura 3. Extracción de cálculo biliar por enterolitotomía. Imagen propiedad de los autores.

críticos se realiza solo enterolitotomía, mientras que en pacientes con formas menos graves de la enfermedad se realiza el cierre de la fístula en un solo tiempo quirúrgico. El cierre diferido de la fístula se elige en pacientes con un cuadro clínico persistente en quienes se realizó solo enterolitotomía, ya que el riesgo de recurrencia es del 5% al 33%, y se presenta un cierre espontáneo de la fístula hasta en el 50% de los casos^(5,9). Se han reportado casos en los que la obstrucción se maneja mediante la extracción del cálculo por vía abierta y laparoscópica en casos de enclavamiento del lito a nivel del intestino delgado y grueso, o menos comúnmente por vía endoscópica cuando la obstrucción se da a nivel del colon sigmoides^(8,11).

CONCLUSIONES

Presentamos un caso clínico de obstrucción intestinal secundario a íleo biliar que presenta las características típicas de obstrucción intestinal precedida de colecistitis,

manejado exitosamente con enterolitotomía en el primer tiempo quirúrgico sin cierre de fístula colecistoentérica. Posteriormente, requirió múltiples reintervenciones quirúrgicas secundarias a sangrado y acodamiento de la enterorrafia; sin embargo, presentó un desenlace favorable al egreso. Los hallazgos del cuadro clínico son compatibles con lo reportado en la literatura. El abordaje quirúrgico es controversial, ya que, por la poca cantidad de casos reportados, aún no se ha llegado a un consenso sobre cuál es la técnica quirúrgica de elección.

Fuente de financiación

El presente artículo se financió con recursos del equipo investigador.

Conflictos de interés

El equipo investigador no tiene conflictos de interés.

REFERENCIAS

1. Chung AYA, Duke MC. Acute Biliary Disease. *Surgical Clinics of North America*. 2018;98(5):877-94. <https://doi.org/10.1016/j.suc.2018.05.003>
2. Salazar-Jiménez MI, Alvarado-Durán J, Fermín-Contreras MR, Rivero-Yáñez F, Lupian-Angulo AI, Herrera-González A. Íleo biliar, revisión del manejo quirúrgico. *Cir Cir*. 2018;86(2):182-6. <https://doi.org/10.24875/CIRUM18000032>
3. Ploneda-Valencia CF, Gallo-Morales M, Rinchon C, Navarro-Muñoz E, Bautista-López CA, de la Cerda-Trujillo LF, et al. Gallstone ileus: An overview of the literature. *Rev Gastroenterol Mex*. 2017;82(3):248-54. <http://dx.doi.org/10.1016/j.rgmx.2016.07.006>
4. Inukai K, Uehara S, Miyai H, Takashima N, Yamamoto M, Kobayashi K, et al. Sigmoid gallstone ileus: A case report and literature review in Japan. *Int J Surg Case Rep*. 2018;49:51-4. <https://doi.org/10.1016/j.ijscr.2018.06.015>
5. Nuño-Guzmán CM. Gallstone ileus, clinical presentation, diagnostic and treatment approach. *World J Gastrointest Surg*. 2016;8(1):65-76. <https://doi.org/10.4240/wjgs.v8.i1.65>
6. Mirza Gari MK, Eldamati A, Foula MS, Al-Mulhim AM, Abdulmomen AA. Laparoscopic management for gallstone ileus, case report. *International Journal of Surgery Case Rep*. 2018;51:268-71. <https://doi.org/10.1016/j.ijscr.2018.09.004>
7. Jakubauskas M, Luksaitis R, Sileikis A, Strupas K, Poskus T. Gallstone ileus: Management and clinical outcomes. *Medicina (Kaunas)*. 2019;55(9):598. <https://doi.org/10.3390/medicina55090598>
8. Hussain J, Alrashed AM, Alkhadher T, Wood S, Behbehani AD, Termos S. Gall stone ileus: Unfamiliar cause of bowel obstruction. Case report and literature review. *Int J Surg Case Rep*. 2018;49:44-50. <https://doi.org/10.1016/j.ijscr.2018.06.010>
9. Stagnitti F, Stagnitti A, Tarcoveanu E. Spontaneous Biliary-Enteric Fistulas and Associated Complications: An Overview. *Chirurgia (Bucur)*. 2021;116(6 Suppl):S28-S35.
10. Ferretti C, Fuks D, Wind P, Zarzavadjian Le Bian A. Laparoscopic management of sigmoid colon gallstone ileus. *Techniques in Coloproctology*. 2018;22(8):605-6. <http://doi.org/10.1007/s10151-018-1818-x>
11. Hajjar R, Létourneau A, Henri M, Heyen F, Latulippe J-F, Poirier M, et al. Cholecystocolonic fistula with a giant colonic gallstone: the mainstay of treatment in an acute setting. *J Surg Case Rep*. 2018;2018(10):rjy278. <http://doi.org/10.1093/jscr/rjy278>



Disponible en:

<https://www.redalyc.org/articulo.oa?id=337782275015>

Cómo citar el artículo

Número completo

Más información del artículo

Página de la revista en redalyc.org

Sistema de Información Científica Redalyc
Red de revistas científicas de Acceso Abierto diamante
Infraestructura abierta no comercial propiedad de la
academia

Julián David Castelblanco-Pérez, César Augusto Turca-Cruz,
Lady Stefani Bautista-Rodríguez,
Alexis René Manrique-Mendoza

**Intestinal Obstruction Secondary to Gallstone Ileus in a
Patient with Cholangitis: Case Report**
**Obstrucción intestinal secundaria a íleo biliar en paciente
con colangitis: reporte de caso**

Revista colombiana de Gastroenterología
vol. 38, núm. 3, p. 360 - 363, 2023
Asociación Colombiana de Gastroenterología,
ISSN: 0120-9957
ISSN-E: 2500-7440

DOI: <https://doi.org/10.22516/25007440.977>