

Gastrostomía endoscópica percutánea. ¿Es realmente inofensiva?

Percutaneous Endoscopic Gastrostomy. Is It Truly Harmless?

Martín Alonso Gómez-Zuleta,^{1*}  Javier Humberto Riveros-Vega,²  Óscar Ruiz-Morales.³ 

ACCESO ABIERTO

Citación:

Gómez-Zuleta MA, Riveros-Vega JH, Ruiz-Morales O. Gastrostomía endoscópica percutánea. ¿Es realmente inofensiva?. *Revista. colomb. Gastroenterol.* 2023;38(4):467-471. <https://doi.org/10.22516/25007440.1037>

¹ Médico internista y gastroenterólogo, Profesor asociado de Gastroenterología, coordinador de la unidad de Gastroenterología, Hospital Universitario Nacional de Colombia, Universidad Nacional de Colombia. Bogotá, Colombia.

² Médico internista y gastroenterólogo, Universidad Nacional de Colombia. Bogotá, Colombia.

³ Médico internista y gastroenterólogo, Hospital Universitario Nacional de Colombia. Bogotá, Colombia.

*Correspondencia: Martín Alonso Gómez-Zuleta.
martinalonsogomez@gmail.com

Fecha recibido: 08/03/2023

Fecha aceptado: 12/04/2023



Resumen

La gastrostomía endoscópica percutánea es un procedimiento realizado con alta frecuencia en nuestro medio; por lo general, sus complicaciones son escasas y en su mayoría menores, pero hay un 2,4% de incidencia de complicaciones mayores, en especial el desplazamiento anormal del disco interno de la gastrostomía, conocido como *síndrome de Buried Bumper* (SBB), y también se pueden presentar infecciones graves, desgarros y fistulas. En este trabajo se presentan 5 casos en los que se ilustran complicaciones graves de la gastrostomía endoscópica percutánea.

Palabras clave

Gastrostomía, complicaciones, Buried Bumper, infección.

Abstract

Percutaneous endoscopic gastrostomy (PEG) is performed quite frequently in our environment. In general, its complications are few and mostly minor; however, there is a 2.4% incidence of significant complications, particularly abnormal displacement of the internal bumper of the gastrostomy, known as *buried bumper syndrome* (BBS). Serious infections, tears, and fistulas can also occur. This work illustrates five cases of severe complications of PEG.

Keywords

Gastrostomy, complications, buried bumper, infection.

INTRODUCCIÓN

La gastrostomía endoscópica percutánea es un método para garantizar la nutrición de pacientes con disfagia de diferentes etiologías, riesgo de broncoaspiración, entre otros; desde su introducción por Gauderer y Ponsky en 1980⁽¹⁾, se ha convertido en uno de los métodos más utilizados para este fin. En Estados Unidos se realizan cerca de 250.000 procedimientos al año⁽²⁾, pero pese a su seguridad y facilidad técnica, se pueden presentar complicaciones en

0,4% a 22,5%⁽³⁾, que de acuerdo con su gravedad se pueden clasificar como mayores y menores (**Tabla 1** y **Video 1**).

Una de las complicaciones más temidas de la gastrostomía son el síndrome de *buried bumper* (SBB), cuya incidencia es del 1% (0,3%-2,4%)⁽³⁾. Esta se caracteriza por la siguiente triada: incapacidad de introducir la sonda, pérdida de la permeabilidad y fuga por la estoma de la misma⁽⁴⁾, y se produce cuando el extremo interno de la gastrostomía migra hacia la pared del estómago hasta incluso salir por completo de la misma. La terapia depende de la migración

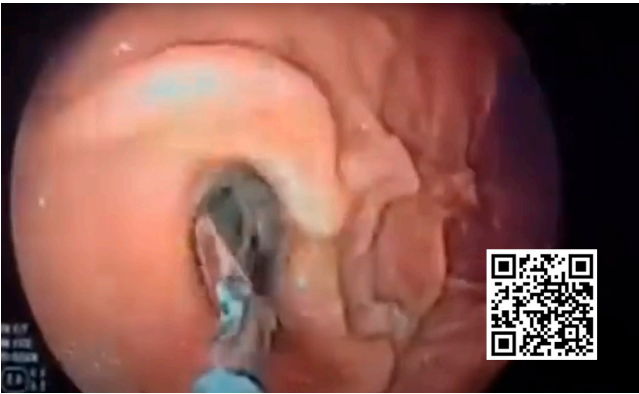
Tabla 1. Complicaciones de la gastrostomía endoscópica percutánea⁽³⁾

Complicaciones mayores	Complicaciones menores
Fascitis necrotizante	Infección de la piel
Síndrome de <i>buried bumper</i>	Escurrimiento peristomal
Fistula colocutánea	Neumoperitoneo
Fistula gastrocolónica	Íleo
Perforación gástrica	Sangrado
Broncoaspiración masiva	Ulceración del sitio de la sonda
	Obstrucción por sedimento alimentario
	Deterioro del tubo
	Obstrucción del tracto de salida gástrico

Tomada de: Itkin M, et al. Gastroenterology. 2011;141(2):742-765.

en relación con la muscular propia; a su vez, el SBB puede llevar a otras complicaciones como sangrado, perforación, peritonitis y abscesos intraabdominales o de pared⁽⁵⁾.

Desde el punto de vista fisiopatológico, el SBB se da por un incremento de la presión entre la fijación interna y externa de la gastrostomía, lo que lleva a isquemia y necrosis del tejido, que a su vez lleva a inflamación y fibrosis, y finalmente termina en el desplazamiento de la fijación externa y con ello en el SBB⁽⁵⁾. Los principales factores de riesgo son dependientes de la sonda misma, del procedimiento, del cuidado con el dispositivo y del paciente (**Figura 1**).



Video 1. Video de las principales complicaciones de la gastrostomía endoscópica. Fuente: Unidad de Gastroenterología y Ecoendoscopia - UGEC (2019, 25 de agosto). Gastrostomía [video]. YouTube. <https://n9.cl/fam1h>

Desde el punto de vista del diagnóstico, una vez se tenga la sospecha por la presencia de la triada característica, se debe realizar una endoscopia de las vías digestivas altas y una imagen con el fin de valorar la relación de la fijación externa con la pared gástrica, y una vez se realice este ejercicio se dará la mejor terapia disponible, la cual puede ser médica, endoscópica o quirúrgica (**Tabla 2**)⁽¹⁾.

A continuación se presenta una serie de casos clínicos ilustrativos de complicaciones graves después de gastrostomía endoscópica^(7,8), con el fin no solo de estar conscientes de ellas sino también de que se evalúe muy bien al paciente

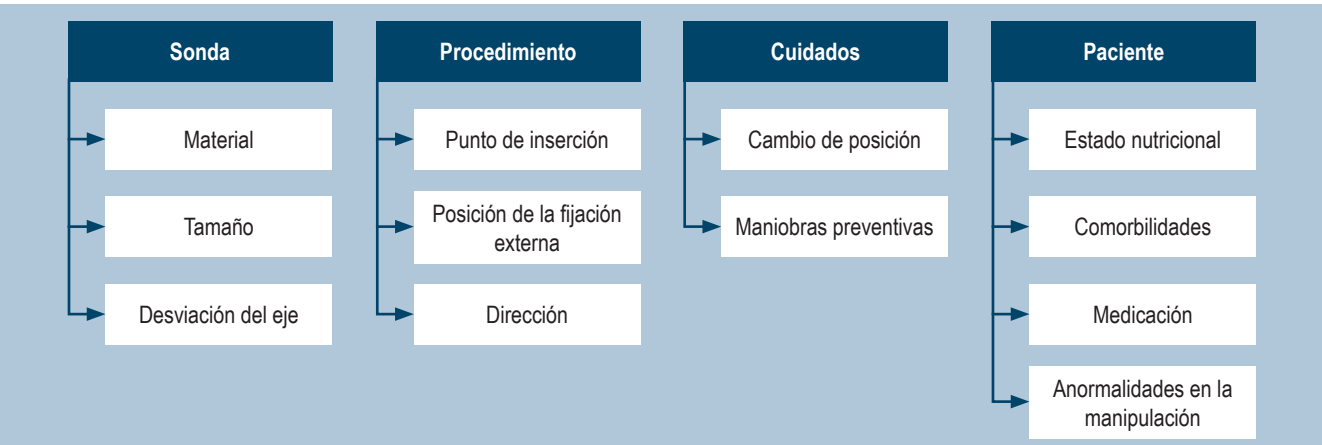


Figura 1. Factores de riesgo para el SBB⁽⁵⁾. Tomada de: Schwartz HI, et al. PEG feeding tube migration impact in the abdominal wall. Gastrointest Endosc. 1989;35(2):134.

Tabla 2. Clasificación de la gravedad del SBB⁽⁶⁾

Grado	Clínica	Endoscopia	Radiología	Tratamiento
0	Móvil	Normal	No	Prevención
1	Móvil	Úlcera alrededor del disco	No	Prevención
2	Fija	> 50% del disco visible	No	Endoscopia
3	Fija	100% cubierto	Disco dentro del estómago	Endoscopia, disección
4	Fija/bloqueada	100% cubierto	Disco fuera del estómago	Endoscopia, disección
5	Disco subcutáneo	100% cubierto	No	Cirugía/extracción

Tomada de: McClave SA, et al. Gastrointest Endosc Clin N Am. 2007;17(4):731-746.

antes de decidir con ellos y la familia si está indicado o no el procedimiento.

CASO 1

Se trata de una paciente femenina de 54 años con antecedente de evento cerebrovascular hemorrágico extenso y compromiso grave del patrón deglutorio sin buena respuesta a la rehabilitación, por lo que se realizó una gastrostomía endoscópica percutánea. 10 días después se recibió el llamado del grupo tratante por presentar una obstrucción al paso de la nutrición de la gastrostomía. Ante sospecha de SBB, se decidió realizar una endoscopia, la cual mostró el disco interno ocluido en más del 50% por el tejido gástrico (**Figura 2**). Se intentó recuperar con una pinza de cuerpo extraño sin éxito, por lo que se cortó una sonda antes del tope externo y por ella se avanzó la guía, la cual se recuperó con un asa y se unió a la sonda de gastrostomía, la cual se traccionó por la técnica de *pull and push*; una vez salió por la pared abdominal, se recuperó la sonda impactada y se dejó permeable la fistula con la nueva sonda en una adecuada posición.

CASO 2

Se trata de una paciente de 44 años con antecedente de trauma craneoencefálico grave y trastorno de la deglución grave, por lo que requirió gastrostomía endoscópica percutánea. Se recibió una interconsulta por no tener una adecuada movilidad de la sonda y por escape periostomal, por lo que se decidió llevarla a endoscopia y se observó ausencia de disco interno en la cavidad gástrica, y finalmente se diagnosticó con SBB tipo 3 (**Figura 3**). Se decidió realizar una disección con precorte en la que se encontró el disco

interno impactado en la pared gástrica y, una vez liberado, se logró su extracción exitosa.

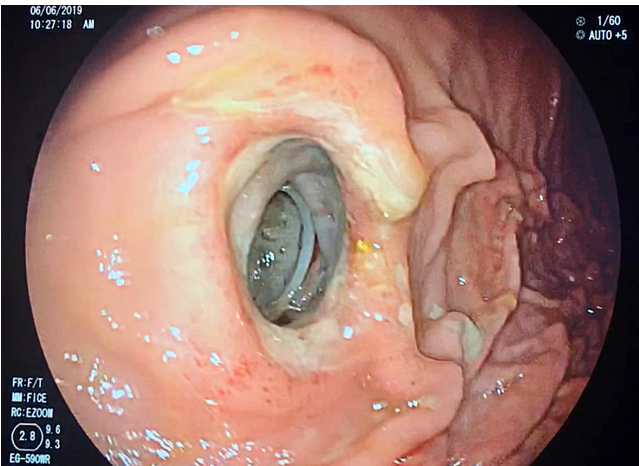


Figura 2. Síndrome de *buried bumper* tipo 2. Se observa el disco interno con oclusión menor del 50%. Archivo de los autores.

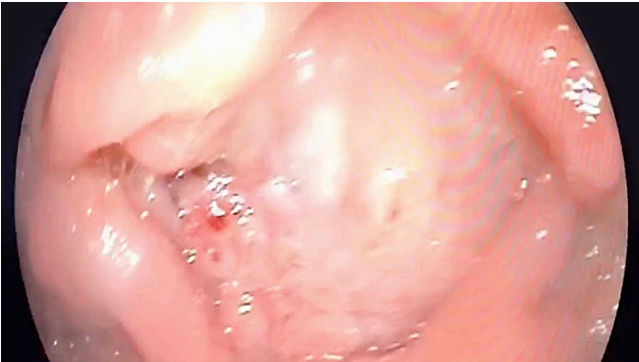


Figura 3. Síndrome de *buried bumper* tipo 3: disco de gastrostomía totalmente cubierto por mucosa gástrica. Archivo de los autores.

CASO 3

Se trata de un paciente de 65 años con secuelas de encefalopatía hipóxica posreanimación que requirió gastrostomía endoscópica percutánea por trastorno de la deglución grave. El grupo tratante solicitó una valoración (15 días después de la gastrostomía) por presentar deposiciones líquidas de las mismas características de la nutrición cada vez que esta se colocaba por sonda y se decidió llevar a endoscopia sin encontrar el disco interno, por lo que en vista de la clínica se sospechó desplazamiento del disco interno por fuera del estómago (fístula gastrocolónica) (**Figura 4**). Se realizó una colonoscopia total en la que se encontró el tope interno de la gastrostomía a nivel del colon transverso, por lo se decidió retirar la sonda y dejarlo en observación por 7 días, al cabo de los cuales en control endoscópico se observó el cierre total de la fístula.

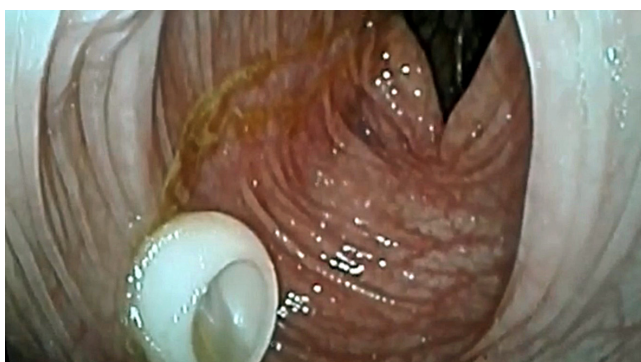


Figura 4. Fístula gastrocolónica: disco interno por fuera de la cavidad gástrica localizada a nivel del colon transverso. Archivo de los autores.

CASO 4

Se trata de un paciente de 74 años con secuelas de evento cerebrovascular isquémico, que requirió la realización de gastrostomía endoscópica. Una vez se realizó la tracción de la sonda hacia la pared y se fijó el tope externo, se realizó una endoscopia para valorar la posición y se encontró un desgarro grave de la mucosa gástrica hacia la curva mayor (**Figura 5**); no se observó una perforación manifiesta endoscópicamente. En el examen físico el paciente no presentaba abdomen agudo, por lo que se fijó la gastrostomía y se dejó en observación. A los 7 días se realizó una nueva endoscopia y se encontró el desgarro en proceso de cicatrización.

CASO 5

Se trata de un paciente de 50 años con secuelas de evento cerebrovascular isquémico al que se le realizó una gastrostomía endoscópica percutánea por un trastorno de la deglución. A las 72 horas de realizada la misma se encontró

edema y eritema en el área periestomial que rápidamente progresa al resto de la pared abdominal, formando una fascitis (**Figura 6**). Se realizó una ecografía de tejidos blandos sin encontrar colecciones de pared, pero sí inflamación de la fascia, por lo que con el diagnóstico de infección del sitio operatorio se retiró la sonda y se inició la terapia antibiótica parenteral. Se avanzó la sonda de nutrición por vía nasogástrica para garantizar la nutrición enteral. Una vez se resuelve la infección, se realizó una nueva gastrostomía sin complicaciones.

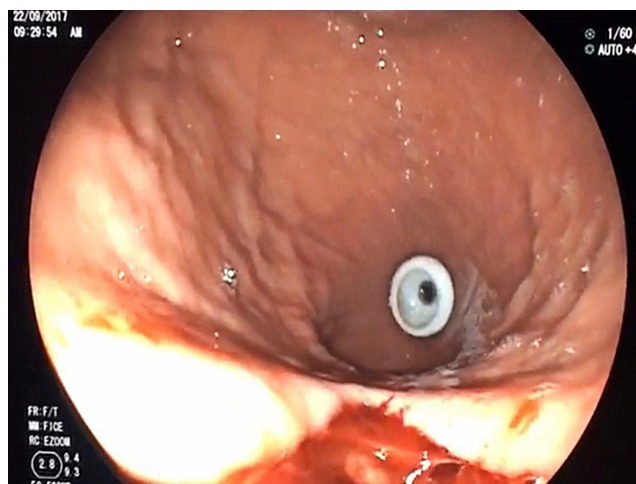


Figura 5. Desgarro de la mucosa gástrica por el paso del disco interno. Archivo de los autores.

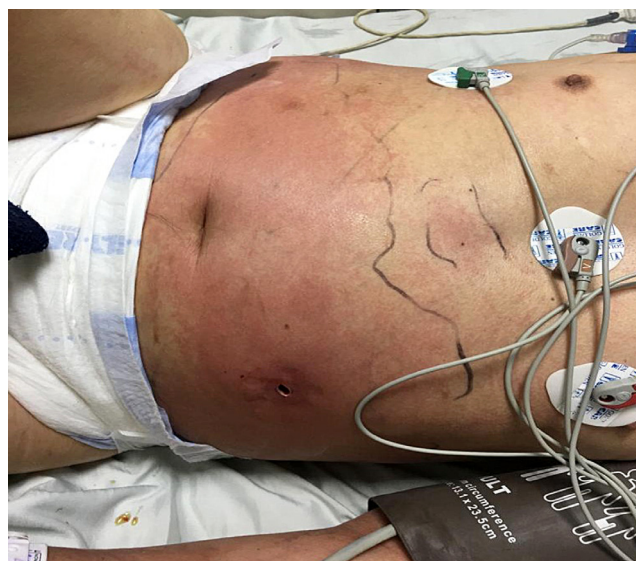

Figura 6. Infección de la pared abdominal. Archivo de los autores.

CONCLUSIONES

La gastrostomía endoscópica es un procedimiento terapéutico que se realiza de forma regular en la práctica clínica.

nica, dada la alta incidencia de las enfermedades que llevan a trastornos de la deglución o tolerancia a la vía oral; sin embargo, el uso frecuente de este procedimiento no lo exime de presentar complicaciones leves o complejas, como las mostradas en este trabajo.

La infección, el sangrado y los diferentes tipos de SBB son las complicaciones más frecuentes; estas dependen de múltiples factores, los cuales deben ser controlados para

prevenir su ocurrencia. Una vez se sospecha, el examen físico es vital y se busca valorar en la sonda la triada del SBB: ausencia de movilidad, fuga paraostomal y obstrucción al paso de líquido. El examen debe complementarse con el estudio endoscópico y, si es necesario, también un estudio radiológico con el fin de clasificar el tipo de complicación y, con esto, planear el mejor manejo posible, el cual va desde la observación hasta el manejo endoscópico o quirúrgico.

REFERENCIAS

1. Gauderer MW, Ponsky JL, Izant RJ. Gastrostomy without laparotomy: a percutaneous endoscopic technique. *J Pediatr Surg.* 1980;15(6):872-875. [https://doi.org/10.1016/S0022-3468\(80\)80296-X](https://doi.org/10.1016/S0022-3468(80)80296-X)
2. Cyrany J, Rejchrt S, Kopacova M, Bures J. Buried bumper syndrome: complication of percutaneous endoscopic gastrostomy. *World J Gastroenterol.* 2016;22(2):618-627. <https://doi.org/10.3748/wjg.v22.i2.618>
3. Itkin M, DeLegge MH, Fang JC, McClave SA, Kundu S, d'Othee BJ, et al. Multidisciplinary practical guidelines for gastrointestinal access for enteral nutrition and decompression from the Society of Interventional Radiology and American Gastroenterological Association (AGA) Institute, with endorsement by Canadian Interventional Radiological Association (CIRA) and Cardiovascular and Interventional Radiological Society of Europe (CIRSE). *Gastroenterology.* 2011;141(2):742-765. <https://doi.org/10.1053/j.gastro.2011.06.001>
4. El AZ, Arvanitakis M, Ballarin A, Devière J, Le Moine O, Van Gossum A. Buried bumper syndrome: low incidence and safe endoscopic management. *Acta Gastroenterol Belg.* 2011;74(2):312-316.
5. Schwartz HI, Goldberg RJ, Barkin JS, Phillips RS, Land A, Hecht M. PEG feeding tube migration impaction in the abdominal wall. *Gastrointest Endosc.* 1989;35(2):134. [https://doi.org/10.1016/S0016-5107\(89\)72735-8](https://doi.org/10.1016/S0016-5107(89)72735-8)
6. McClave SA, Jafri NS. Spectrum of morbidity related to bolster placement at time of percutaneous endoscopic gastrostomy: buried bumper syndrome to eakage and peritonitis. *Gastrointest Endosc Clin N Am.* 2007;17(4):731-746. <https://doi.org/10.1016/j.giec.2007.07.011>
7. Cyrany J, Repak R, Douda T, Rejchrt S, Kopacova M, Bures J. Buried bumper syndrome - management based of accurate staging. *United European Gastroenterol J.* 2014;2 Suppl 1:A170.
8. Boeykens K, Duysburgh I. Prevention and management of major complications in percutaneous endoscopic gastrostomy. *BMJ Open Gastroenterol.* 2021;8(1):e000628. <https://doi.org/10.1136/bmjgast-2021-000628>



Disponible en:

<https://www.redalyc.org/articulo.oa?id=337782276008>

Cómo citar el artículo

Número completo

Más información del artículo

Página de la revista en redalyc.org

Sistema de Información Científica Redalyc
Red de revistas científicas de Acceso Abierto diamante
Infraestructura abierta no comercial propiedad de la
academia

Martín Alonso Gómez-Zuleta, Javier Humberto Riveros-Vega,
Óscar Ruiz-Morales

**Percutaneous Endoscopic Gastrostomy. Is It Truly
Harmless?**

**Gastrostomía endoscópica percutánea. ¿Es realmente
inofensiva?**

Revista colombiana de Gastroenterología

vol. 38, núm. 4, p. 467 - 471, 2023

Asociación Colombiana de Gastroenterología,

ISSN: 0120-9957

ISSN-E: 2500-7440

DOI: <https://doi.org/10.22516/25007440.1037>