

# Cuerpos extraños del tracto digestivo: experiencia de 14 años en una clínica universitaria

## Gastrointestinal Foreign Bodies: 14 Years of Experience in a University Clinic

Diego Mauricio Aponte-Martín,<sup>1\*</sup>  Jesus E. Nuñez-Renza,<sup>2</sup>  Andrea Carolina Córdoba-Guzmán,<sup>2</sup>  Viviana Parra-Parra,<sup>2</sup>  Margarita María Huertas-Quintero,<sup>2</sup>  Fanny Acero,<sup>2</sup>  Johanna Paipilla-Sierra,<sup>2</sup> Nicolás Rocha-Cortes,<sup>2</sup>  Claudia Corso-Bernal,<sup>2</sup>  Juan David Linares,<sup>2</sup>  Javier Preciado,<sup>2</sup>  Germán Carvajal,<sup>2</sup>  Fabio Leonel Gil-Parada,<sup>2</sup>  Carlos Arturo González-Salazar,<sup>2</sup>  Carlos Bernardo Sánchez,<sup>2</sup>  Juan Carlos Marulanda,<sup>2</sup>  Fabián Emura,<sup>2</sup>  Luis Carlos Sabbagh.<sup>3</sup> 

### ACCESO ABIERTO

#### Citación:

Aponte-Martín DM, Nuñez-Renza JE, Córdoba-Guzmán AC, Parra-Parra V, Huertas-Quintero MM, Acero F, Paipilla-Sierra J, Rocha-Cortes N, Corso-Bernal C, Linares JD, Preciado J, Carvajal G, Gil-Parada FL, González-Salazar CA, Bernardo-Sánchez C, Marulanda JC, Emura F, Sabbagh LC. Cuerpos extraños del tracto digestivo: experiencia de 14 años en una clínica universitaria. *Revista colomb. Gastroenterol.* 2023;38(4):472-478. <https://doi.org/10.22516/25007440.1086>

<sup>1</sup> Gastroenterólogo, coordinador de posgrado de Gastroenterología, Unisanitas. Bogotá, Colombia.

<sup>2</sup> Gastroenterólogo, Clínica Universitaria Colombia. Bogotá, Colombia.

<sup>3</sup> Jefe nacional de Gastroenterología, Colsanitas. Bogotá, Colombia.

\*Correspondencia: Diego Mauricio Aponte-Martín. [didimauro673@yahoo.es](mailto:didimauro673@yahoo.es)

Fecha recibido: 08/06/2023

Fecha aceptado: 18/07/2023



### Resumen

**Introducción:** la ingesta de cuerpos extraños es un problema médico frecuente, especialmente en el servicio de urgencias. Existen algunos estudios pequeños que describen las experiencias al respecto.

**Materiales y métodos:** estudio descriptivo, retrospectivo, en el cual se incluyó a pacientes con sospecha de ingesta de cuerpos extraños, ingresados al servicio de gastroenterología y endoscopia digestiva de La Clínica Universitaria Colombia, entre enero de 2007 y agosto de 2020. **Resultados:** la edad de ocurrencia del evento se presentó en pacientes desde los 18 hasta los 95 años, y la edad promedio fue de 45 años. Los cuerpos extraños ingeridos y encontrados fueron variables; los más frecuentes fueron la ingesta de espinas de pescado, que representó el 64,11% de los casos, seguido por la ingesta de huesos de pollo y la impactación alimentaria. Un 38% de los pacientes requirieron la extracción de cuerpo extraño y la herramienta usada con mayor frecuencia fue la pinza de cuerpo extraño. La localización principal fue el esófago, en el 12,53% de los casos, seguido por la cricofaringe, en el 11,18%, y la hipofaringe, en el 10%. **Conclusiones:** la Clínica Universitaria Colombia es un sitio de referencia de una gran cantidad de urgencias en gastroenterología debido a su alto nivel tecnológico y al gran recurso humano que requieren. Este trabajo representa probablemente la cantidad más grande de pacientes con este motivo de consulta, razón por la que se diseñó este estudio descriptivo retrospectivo, que muestra las características demográficas, los tipos de cuerpo extraño, los hallazgos radiológicos y endoscópicos y las complicaciones asociadas, que son de utilidad para tener un conocimiento más real de esta patología.

### Palabras clave

Cuerpos extraños, endoscopia, radiología, complicaciones.

### Abstract

**Introduction:** Ingesting foreign bodies is a common medical problem, especially in the emergency department. Some small studies describe experiences in this regard. **Materials and methods:** A descriptive retrospective study included patients with suspected ingestion of foreign bodies admitted to the gastroenterology and GI endoscopy service of the Clínica Universitaria Colombia between January 2007 and August 2020. **Results:** The age of occurrence of the event was 18 to 95 years, and the average age was 45 years. The foreign bodies ingested and found were variable. The most frequent was fish bones, representing 64.11% of the cases, followed by chicken bones and dietary impaction. Thirty-eight percent of patients required foreign body removal; the most frequently used tool was the foreign body forceps. The primary location was the esophagus in 12.53% of cases, followed by the cricopharynx in 11.18% and the hypopharynx in 10%. **Conclusions:** The Clínica Universitaria Colombia is a referral site for many gastroenterology emergencies due to its high technological level and extensive human resources. This paper probably describes the largest number of patients with this reason for consultation, which is why this retrospective descriptive study was designed. It shows the demographic characteristics, foreign body types, radiological and endoscopic findings, and associated complications, which help to provide a more accurate knowledge of this pathology.

### Keywords

Foreign bodies, endoscopy, radiology, complications.

## INTRODUCCIÓN

La ingesta de cuerpos extraños es un problema médico frecuente, especialmente en el servicio de urgencias, que tiene una mayor relevancia en tres poblaciones: los pacientes pediátricos, los pacientes con algún tipo de discapacidad cognitiva y los pacientes con patologías psiquiátricas y antecedentes de consumo de sustancias psicoactivas dado el mayor riesgo de complicaciones y dificultades para extracción de estos<sup>(1)</sup>. Aunque generalmente estos elementos logran pasar espontáneamente el tracto digestivo, en un 20% de los casos se va a requerir algún tipo de intervención endoscópica para su retiro, y al menos en un 1% de los casos va a requerir algún tipo de intervención quirúrgica<sup>(2,3)</sup>.

Guías internacionales como la propuesta por la Asociación Europea de Endoscopia Gastrointestinal (ESGE) recomiendan la endoscopia de vías digestivas altas (EVDA) de forma emergente (en las primeras 2 a 6 horas posteriores a la ingesta) en tres escenarios principales: casos de obstrucción esofágica completa, cuerpos extraños de punta afilada dado el alto riesgo de perforación y la ingesta de pilas o baterías debido al riesgo de necrosis de licuefacción y perforación, especialmente en sitios de estrechez (esfínter esofágico superior, arco aórtico, esfínter esofágico inferior, píloro, válvula ileocecal y ano). En caso de no cumplir con estos parámetros, se ha dicho que el estudio endoscópico puede realizarse de forma urgente en las primeras 24 horas<sup>(4)</sup>.

En Colombia, la ingesta de cuerpos extraños es un motivo de consulta frecuente; sin embargo, no se cuenta con datos que permitan establecer la incidencia de este problema en el país, tampoco establecer el tipo de cuerpo extraño ingerido y las complicaciones más comunes asociadas a estos. El propósito del siguiente trabajo es realizar un análisis retrospectivo sobre la experiencia en la ingesta de cuerpos extraños del grupo de gastroenterología y endoscopia digestiva de la Clínica Universitaria Colombia.

## MÉTODOS

Este es un estudio descriptivo, retrospectivo, en el cual se incluyeron pacientes con sospecha de ingesta de cuerpos extraños ingresados al servicio de gastroenterología y endoscopia digestiva de la Clínica Universitaria Colombia entre enero de 2007 y agosto de 2020. Se identificaron los casos mediante la revisión de historia clínica, el motivo de consulta y la sintomatología referida, así como el motivo de solicitud de EVDA y el reporte de procedimientos endoscópicos. Posterior a la exclusión de aquellos pacientes con datos incompletos y pacientes menores de 18 años, se logró la inclusión de un total de 2307 pacientes para el análisis.

Se recolectaron los siguientes datos demográficos, clínicos y endoscópicos: edad, sexo, tiempo de inicio de síntomas previo a la consulta, sintomatología principal, hallazgos en radiografía de cuello y tipo de cuerpo extraño presente, localización del cuerpo extraño y método de extracción de este, y complicaciones asociadas.

## RESULTADOS

### Características de la población

La edad de ocurrencia del evento se presentó en pacientes desde los 18 hasta los 95 años, la edad promedio es 45 años y el rango de edad de mayor presentación fue entre los 27 a los 59 años; el sexo femenino fue predominante (62%).

La mayoría de los pacientes consultaron de forma temprana en las primeras 24 horas de la ingesta del cuerpo extraño (n=1786, 77,5%). Los síntomas más comunes

**Tabla 1.** Cuerpos extraños ingeridos reportados

Cuerpo extraño	Número	Porcentaje
Espina de pescado	1479	64,11%
Hueso de pollo	402	17,43%
Comida impactada	212	9,19%
Datos de HC incompletos	47	2,04%
Prótesis dentaria	36	1,56%
Alambre de ortodoncia	24	1,04%
Vidrio	22	0,95%
Elemento plástico (pitillo, pedazo de paquete)	19	0,82%
Pepa de fruta	16	0,69%
Pastillas	15	0,65%
Palillo	15	0,65%
Lombriz	7	0,30%
Alfiler	5	0,22%
Moneda	3	0,13%
Cáscara de huevo	3	0,13%
Bezoar - cabello	1	0,04%
Pila	1	0,04%
Total	2307	100%

HC: historia clínica.

fueron: la sensación de molestia (53,32%), la sensación de cuerpo extraño (17,21%) y la disfagia (13,4%). En menor proporción, los pacientes manifestaron dolor (12,8%), sialorrea (2,56%) y disnea (0,5%).

### Características endoscópicas

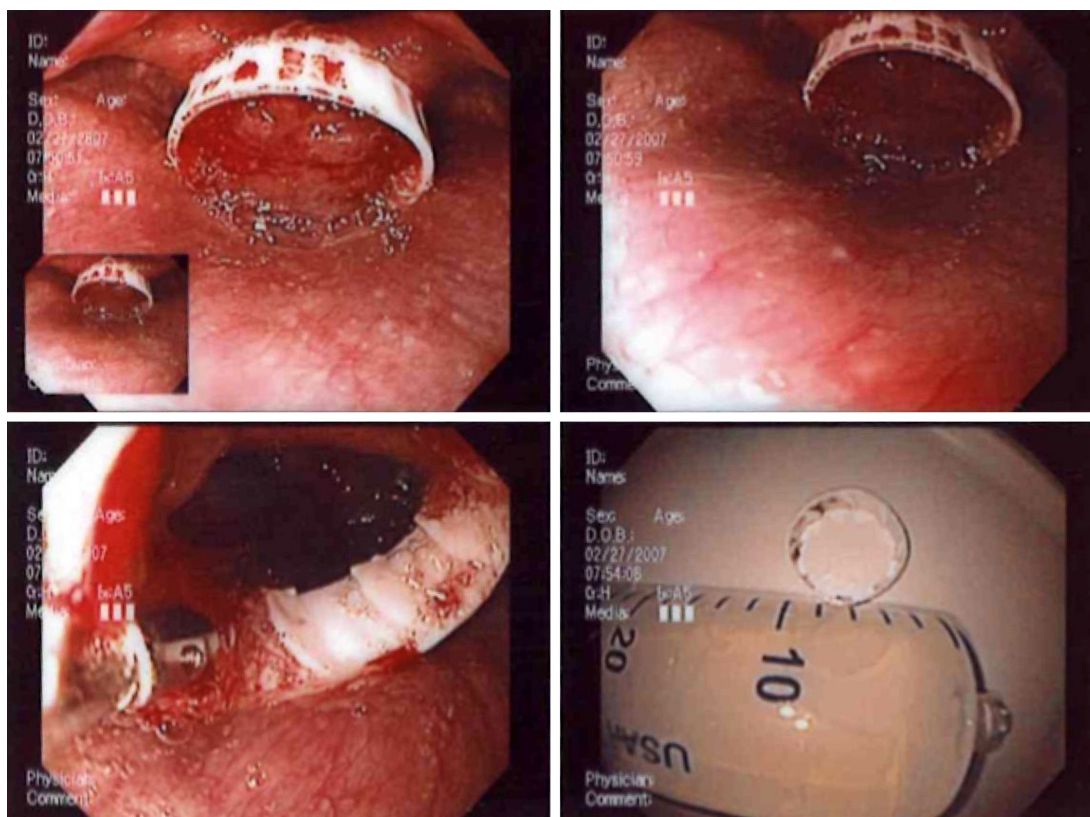
Los cuerpos extraños ingeridos y encontrados fueron variables; los más frecuentes son las espinas de pescado, que representan el 64,11% de los casos, seguido por la ingesta de huesos de pollo y la impactación alimentaria con el 17,43% y el 9,19%, respectivamente. La **Tabla 1** resume cuerpos extraños ingeridos reportados. Las **Figuras 1 a 4** corresponden a algunos ejemplos sobre los cuerpos extraños ingeridos encontrados durante el estudio endoscópico.

Se realizaron estudios imagenológicos en el 66% de los pacientes antes de la realización de la endoscopia y la radiografía de cuello, en las cuales se obtuvieron resultados normales en el 55,5% de los pacientes. Fue posible evidenciar el cuerpo extraño en tan solo el 10,6% de los casos y, como hallazgo adicional, se encontró un edema de tejidos blandos en el 0,48% de los casos. La **Figura 5** registra los hallazgos radiológicos encontrados.

Es importante mencionar que en más de la mitad de los casos no se identificó el cuerpo extraño para su extracción (62,3%), tan solo un 38% de los pacientes requirió la extracción de cuerpo extraño, y la herramienta usada con mayor frecuencia fue la pinza de cuerpo extraño en el 34,89% de los casos. La localización principal fue el esófago en el 12,53% de los casos, seguido por la cricofaringe e hipofaringe en el 11,18% y el 10%, respectivamente. Solo un porcentaje pequeño de pacientes tuvo que ser llevado a manejo quirúrgico ante la sospecha de complicaciones asociadas con la ingesta del cuerpo extraño (n=20, 0%-87%). La **Figura 6** muestra la distribución de localización de los cuerpos extraños ingeridos.

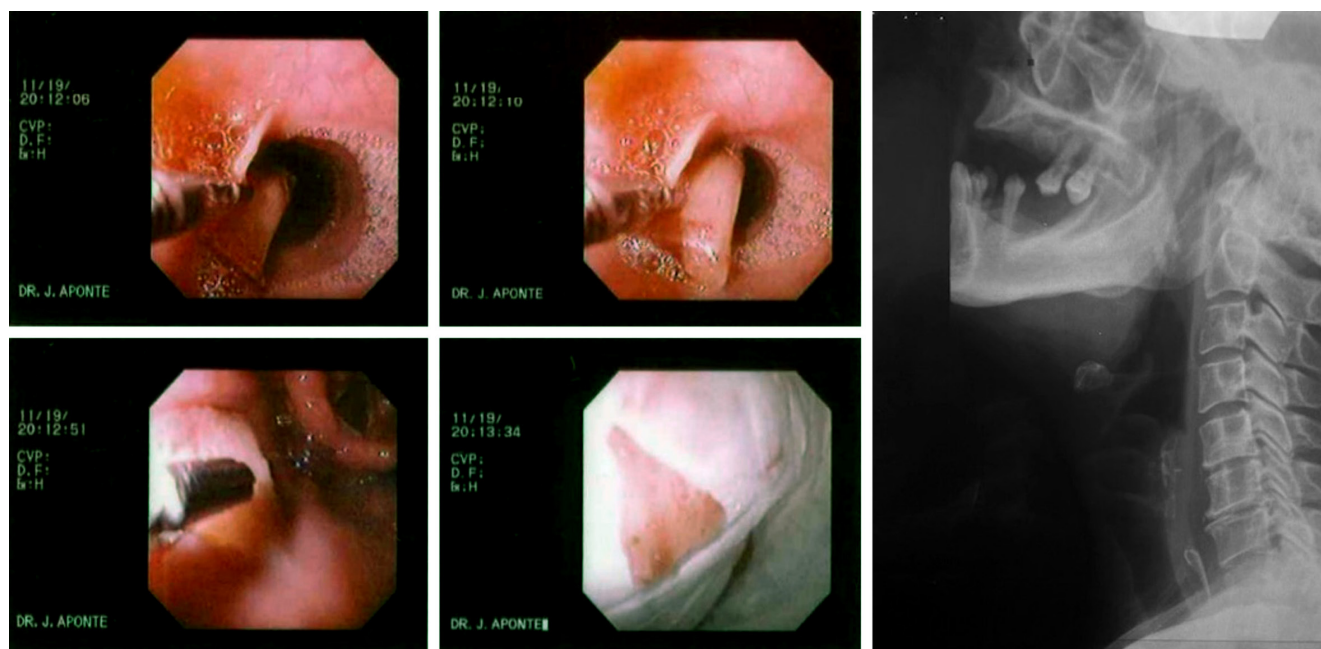
En los estudios endoscópicos, los hallazgos más frecuentes fueron laceración a nivel de la faringe en un 35%, seguido por un estudio endoscópico normal en el 31% de los casos, y las laceraciones en el esófago en un 10,23% de los pacientes; estos hallazgos se muestran en la **Tabla 2**.

Sabemos que los objetos ingeridos con mayor riesgo de perforación son aquellos de punta afilada, principalmente espinas de pescado y huesos de pollo, los cuales corresponden a los más comúnmente ingeridos en la población estudiada. De los 1479 pacientes que ingirieron espinas de

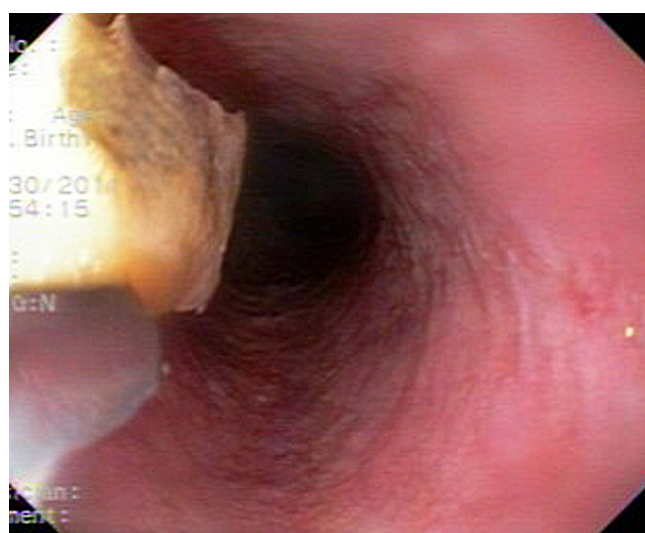

**Figura 1.** Anillo plástico ubicado en la hipofaringe; 2007. Tomada de: Atlas personal del Dr. Diego Aponte.

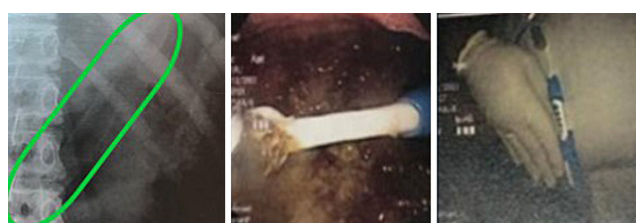




**Figura 2.** Hueso de pollo en el esófago; 2008. Tomada de: Atlas personal del Dr. Diego Aponte.



**Figura 3.** Espina de pescado en el esófago; 2014. Tomada de: Atlas personal del Dr. Diego Aponte.



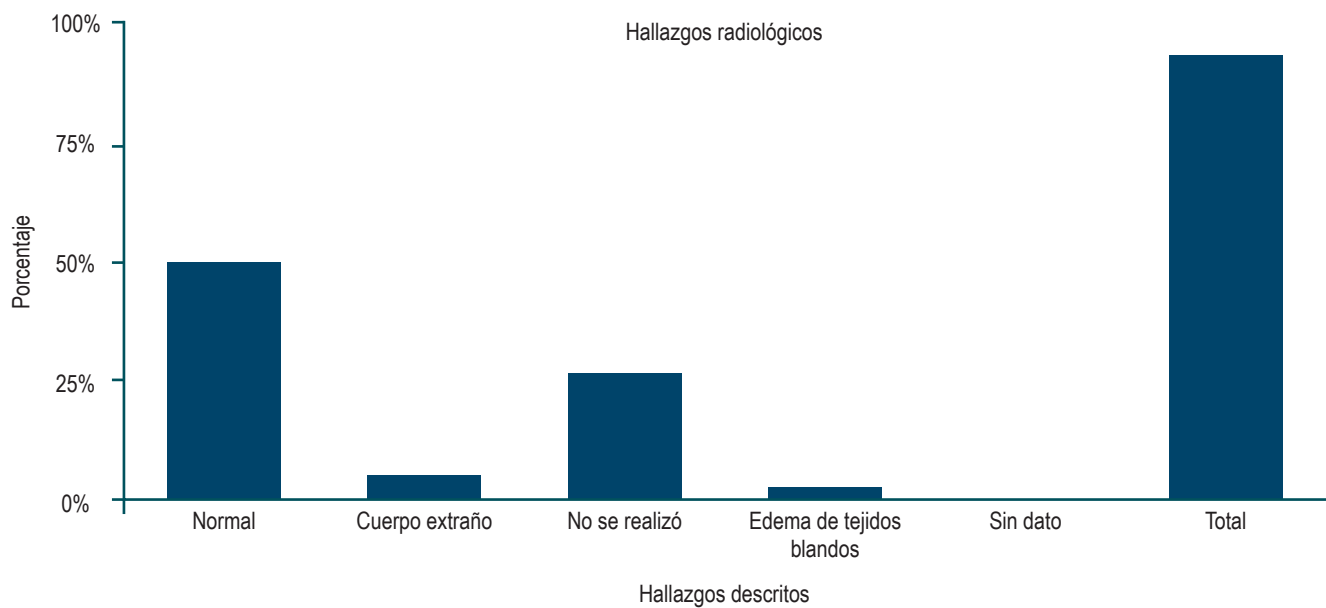
**Figura 4.** Cepillo de dientes en el estómago; 2011. Tomada de: Atlas personal del Dr. Diego Aponte.

pescado, el 2% presentaron hallazgos sugestivos de perforación, mientras que de los 402 pacientes que ingirieron huesos de pollo, el 3% presentaron hallazgos sugestivos de perforación (**Tabla 3**).

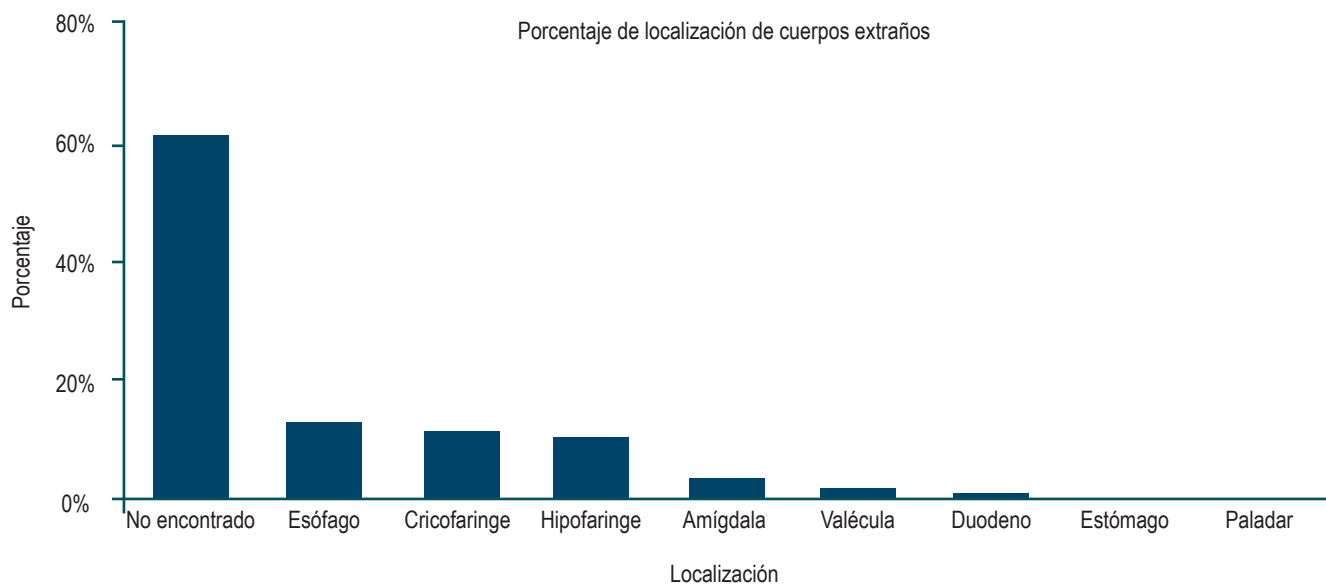
Los síntomas predominantes asociados con la presencia de cuerpos extraños identificados en el estudio endoscópico fueron la sensación de molestia en un 28,9% y la disfagia presente en un 25%, los cuales ocurren en el caso de ingesta de espinas de pescado en un 64%, de huesos de pollo en un 16% y en la impactación de comida en un 10,9%.

## DISCUSIÓN

La ingesta de cuerpos extraños sigue siendo un motivo de consulta frecuente y, en algunas circunstancias, sigue siendo considerada como una emergencia en gastroenterología; la endoscopia digestiva alta es el método de elección



**Figura 5.** Hallazgos radiológicos descritos.



**Figura 6.** Localización de los cuerpos extraños.

al ser tanto diagnóstica como terapéutica<sup>(3,5)</sup>. Se ha descrito que la gran mayoría de cuerpos extraños ingeridos, aproximadamente el 80%, logran llegar al estómago y una vez allí atraviesan sin problemas el tracto digestivo<sup>(1,2)</sup>; sin embargo, vemos cómo en nuestra serie solamente en el 62,3% de los casos no fue posible encontrar el cuerpo extraño ingerido debido posiblemente a la realización temprana de estudios endoscópicos en nuestro servicio.

Las complicaciones por ingesta de cuerpos extraños usualmente son leves e incluyen erosiones, laceraciones superficiales, edema y hematomas; sin embargo, pueden ocurrir complicaciones graves como perforación, mediastinitis, taponamiento cardíaco y el desarrollo de fistulas<sup>(6)</sup>. Entre los factores de riesgo para dichas complicaciones se han descrito la presencia de cuerpos extraños visibles en las radiografías cervicales, impactación en el cricofaríngeo y

**Tabla 2.** Hallazgos endoscópicos

Hallazgos endoscópicos	Número	Porcentaje
Laceración en la faringe	809	35,07%
Normal	717	31,08%
Laceración en el esófago	236	10,23%
Hematoma en la faringe	215	9,32%
Laceración, desgarro o edema en la amígdala	81	3,51%
Hematoma en el esófago	46	1,99%
No clasificada	44	1,91%
Laceración, desgarro en la valécula	39	1,69%
Úlcera en el esófago	37	1,60%
Sospecha de perforación en el esófago	29	1,26%
Sospecha de perforación en la faringe	23	1,00%
Úlcera en la faringe	23	1,00%
Perforación en el paladar	4	0,17%
Sospecha de perforación en el estómago	2	0,09%
Sospecha de perforación en el duodeno	2	0,09%

**Tabla 3.** Descripción complicaciones asociadas con ingesta de espinas de pescado y huesos de pollo

Hallazgos	Espina de pescado		Hueso de pollo	
	Número	Porcentaje	Número	Porcentaje
No hay	1403	94,8%	366	91%
Normal	44	2,9%	17	4,22%
Perforación	29	2%	12	3%
Edema de pared	3	0,20%	7	1,74%

evolución de la impactación mayor a 24 horas<sup>(6,7)</sup>. El riesgo y gravedad de estas complicaciones van de la mano con las características del objeto ingerido, así como con el sitio de impactación de este<sup>(5,6)</sup>. Entre los sitios más frecuentes de impactación de cuerpos extraños están el esófago, en sus sitios de estrechez anatómica (a la altura del músculo cricofaríngeo, arco aórtico y en la unión gastroesofágica)<sup>(1)</sup>, el estómago, la faringe y el duodeno<sup>(5,7)</sup>. Si bien suelen utilizarse estudios imagenológicos, como la radiografía cervical, como parte de la evaluación inicial de estos pacientes, se sabe que estos tienen una sensibilidad limitada en el escenario que se encuentra, entre el 25% al 55%<sup>(8)</sup>.

En esta serie, las espinas de pescado, que son reconocidas por la dificultad que presentan para su visualización tanto en estudios imagenológicos como en su visión directa en endoscopia<sup>(7,8)</sup>, fueron el elemento más comúnmente ingerido y representa un 64% de los casos, seguido por los huesos de pollo y la impactación alimentaria, hallazgos similares a lo descrito en otras series y revisiones<sup>(3,9,10)</sup>. Sin embargo, se logró la identificación radiológica en tan solo el 10% de los casos, lo cual habla del uso limitado de esta herramienta diagnóstica en este escenario, tal como se ha descrito en otros reportes, y tiene mayor importancia si hay sospecha de perforación<sup>(11,12)</sup>.

Con respecto a la localización, se encontraron dichos cuerpos extraños de forma más frecuente a nivel del esófago, seguido por la cricofaringe y la hipofaringe, hallazgos consistentes con estudios previos<sup>(13-15)</sup>. Las manifestaciones clínicas asociadas con la ingesta de cuerpos extraños se relacionan con el sitio de impactación y el tiempo de duración del cuadro<sup>(2)</sup>; en esta serie es claro cómo los síntomas más comunes fueron la sensación de cuerpo extraño y la disfagia en relación con la impactación de los cuerpos extraños en la hipofaringe y el esófago.

La endoscopia digestiva alta sigue siendo la herramienta diagnóstica y terapéutica de elección en estos casos<sup>(2)</sup>, que adicionalmente cuenta con múltiples herramientas con las que el endoscopista debe estar familiarizado y logra tasas de éxito hasta del 95% para el manejo de estos pacientes<sup>(14,15)</sup>. En esta serie, en los pacientes en los que se evidenció el cuerpo extraño se logró el retiro endoscópico de estos y la resolución de forma favorable de la impactación en todos los casos, y es la pinza de cuerpo extraño la herramienta más usada. Tan solo un pequeño porcentaje de pacientes requirió el manejo quirúrgico ante la sospecha de perforación u otras complicaciones graves (0,84%), posiblemente en relación con la intervención temprana de los pacientes, lo cual podría justificar la endoscopia digestiva alta emergente en este escenario.

## CONCLUSIONES

La ingesta de cuerpos extraños sigue siendo un motivo de consulta frecuente y es considerada como una de las emergencias en gastroenterología. Si bien se recomienda la realización de estudios simples de radiografía para intentar localizar el cuerpo extraño ingerido, esta ayuda diagnóstica tiene un uso limitado en este escenario. La endoscopia digestiva alta sigue siendo el procedimiento de elección para la visualización y la extracción de estos, y es un procedimiento seguro y altamente efectivo.

Este trabajo es probablemente la serie más grande publicada en el mundo, con hallazgos muy similares a lo publicado en otras series con respecto al tipo de cuerpo extraño ingerido, la localización y las complicaciones asociadas.

## REFERENCIAS

1. Bekkerman M, Sachdev AH, Andrade J, Twersky Y, Iqbal S. Endoscopic Management of Foreign Bodies in the Gastrointestinal Tract: A Review of the Literature. *Gastroenterol Res Pract*. 2016;2016:8520767. <https://doi.org/10.1155/2016/8520767>
2. Sugawa C, Ono H, Taleb M, Lucas CE. Endoscopic management of foreign bodies in the upper gastrointestinal tract: A review. *World J Gastrointest Endosc*. 2014;6(10):475-81. <https://doi.org/10.4253/wjge.v6.i10.475>
3. Lee CY, Kao BZ, Wu CS, Chen MY, Chien HY, Wu LW, et al. Retrospective analysis of endoscopic management of foreign bodies in the upper gastrointestinal tract of adults. *J Chin Med Assoc*. 2019;82(2):105-109. <https://doi.org/10.1097/JCMA.000000000000010>
4. Birk M, Bauerfeind P, Deprez PH, Häfner M, Hartmann D, Hassan C, et al. Removal of foreign bodies in the upper gastrointestinal tract in adults: European Society of Gastrointestinal Endoscopy (ESGE) Clinical Guideline. *Endoscopy*. 2016;48(5):489-96. <https://doi.org/10.1055/s-0042-100456>
5. Jaan A, Mulita F. Gastrointestinal Foreign Body. [Actualizado el 28 de mayo de 2022]. En: StatPearls [Internet]. Treasure Island (FL): StatPearls Publishing; 2022. Disponible en: <https://www.ncbi.nlm.nih.gov/books/NBK562203/>
6. von Rahden BH, Feith M, Dittler HJ, Stein HJ. Cervical esophageal perforation with severe mediastinitis due to an impacted dental prosthesis. *Dis Esophagus*. 2002;15(4):340-4. <https://doi.org/10.1046/j.1442-2050.2002.00290.x>
7. Okan İ, Akbaş A, Küpeli M, Yeniova AÖ, Esen M, Özsoy Z, et al. Management of foreign body ingestion and food impaction in adults: A cross-sectional study. *Ulus Travma Acil Cerrahi Derg*. 2019;25(2):159-66. <https://doi.org/10.5505/tjtes.2018.67240>
8. González M, Gómez M, Otero W. Cuerpos extraños en esófago. *Rev Col Gastroenterol*. 2006;21(3):150-61.
9. Geng C, Li X, Luo R, Cai L, Lei X, Wang C. Endoscopic management of foreign bodies in the upper gastrointestinal tract: a retrospective study of 1294 cases. *Scand J Gastroenterol*. 2017;52(11):1286-291. <https://doi.org/10.1080/00365521.2017.1350284>
10. Magalhães-Costa P, Carvalho L, Rodrigues JP, Túlio MA, Marques S, Carmo J, et al. Endoscopic Management of Foreign Bodies in the Upper Gastrointestinal Tract: An Evidence-Based Review Article. *GE Port J Gastroenterol*. 2015;23(3):142-52. <https://doi.org/10.1016/j.jpge.2015.09.002>
11. Guelfguat M, Kaplinskiy V, Reddy SH, DiPoce J. Clinical guidelines for imaging and reporting ingested foreign bodies. *AJR Am J Roentgenol*. 2014;203(1):37-53. Erratum in: *AJR Am J Roentgenol*. 2014;203(3):694. DiPoce, C Jason [corrected to DiPoce, Jason]. <https://doi.org/10.2214/AJR.13.12185>
12. Pinto A, Muzj C, Gagliardi N, Pinto F, Setola FR, Scaglione M, et al. Role of imaging in the assessment of impacted foreign bodies in the hypopharynx and cervical esophagus. *Semin Ultrasound CT MR*. 2012;33(5):463-70. <https://doi.org/10.1053/j.sult.2012.06.009>
13. Yao CC, Wu IT, Lu LS, Lin SC, Liang CM, Kuo YH, et al. Endoscopic Management of Foreign Bodies in the Upper Gastrointestinal Tract of Adults. *Biomed Res Int*. 2015;2015:658602. <https://doi.org/10.1155/2015/658602>
14. Li ZS, Sun ZX, Zou DW, Xu GM, Wu RP, Liao Z. Endoscopic management of foreign bodies in the upper-GI tract: experience with 1088 cases in China. *Gastrointest Endosc*. 2006;64(4):485-92. <https://doi.org/10.1016/j.gie.2006.01.059>
15. Mosca S, Manes G, Martino R, Amitrano L, Bottino V, Bove A, et al. Endoscopic management of foreign bodies in the upper gastrointestinal tract: report on a series of 414 adult patients. *Endoscopy*. 2001;33(8):692-6. <https://doi.org/10.1055/s-2001-16212>



**Disponible en:**

<https://www.redalyc.org/articulo.oa?id=337782276009>

Cómo citar el artículo

Número completo

Más información del artículo

Página de la revista en redalyc.org

Sistema de Información Científica Redalyc  
Red de revistas científicas de Acceso Abierto diamante  
Infraestructura abierta no comercial propiedad de la  
academia

Diego Mauricio Aponte-Martín, Jesus E. Nuñez-Renza,  
Andrea Carolina Córdoba-Guzmán, Viviana Parra-Parra,  
Margarita María Huertas-Quintero, Fanny Acero,  
Johanna Paipilla-Sierra, Nicolás Rocha-Cortes,  
Claudia Corso-Bernal, Juan David Linares, Javier Preciado,  
Germán Carvajal, Fabio Leonel Gil-Parada,  
Carlos Arturo González-Salazar, Carlos Bernardo Sánchez,  
Juan Carlos Marulanda, Fabián Emura, Luis Carlos Sabbagh.  
**Gastrointestinal Foreign Bodies: 14 Years of Experience in  
a University Clinic**  
**Cuerpos extraños del tracto digestivo: experiencia de 14  
años en una clínica universitaria**

*Revista colombiana de Gastroenterología*  
vol. 38, núm. 4, p. 472 - 478, 2023  
Asociación Colombiana de Gastroenterología,  
**ISSN:** 0120-9957  
**ISSN-E:** 2500-7440

**DOI:** <https://doi.org/10.22516/25007440.1086>