

No rotación intestinal, hallazgos por imagen en el espectro de malrotación: reporte de caso

Intestinal Nonrotation, Imaging Findings in the Malrotation Spectrum: Case Report

Felipe Rojas-Borda,^{1*}  Patricia Fajardo,²  Nairo Senejoa,³  Andrés Prada.⁴ 

ACCESO ABIERTO

Citación:

Rojas-Borda F, Fajardo P, Senejoa N, Prada A. No rotación intestinal, hallazgos por imagen en el espectro de malrotación: reporte de caso. *Revista. colomb. Gastroenterol.* 2023;38(4):486-491. <https://doi.org/10.22516/25007440.967>

¹ Médico y cirujano, especialista en epidemiología.

Residente de radiología e imágenes diagnósticas, Departamento de Radiología, Universidad Militar Nueva Granada, Hospital Militar Central. Bogotá, Colombia.

² Médico y cirujano, especialista en radiología e imágenes diagnósticas, Departamento de imagen corporal, Universidad Militar Nueva Granada. Docente, Hospital Militar Central. Bogotá, Colombia.

³ Cirujano general, coloproctólogo, coordinador académico del programa de Coloproctología, Universidad Militar Nueva Granada, Hospital Militar. Bogotá, Colombia.

⁴ Médico internista, gastroenterólogo, Universidad Militar Nueva Granada, Hospital Militar Central. Bogotá, Colombia.

*Correspondencia: Felipe Rojas-Borda.
feliperojasborda@hotmail.com

Fecha recibido: 02/02/2023

Fecha aceptado: 06/03/2023



Resumen

La no rotación intestinal es una anomalía del desarrollo embrionario poco frecuente con una incidencia reportada de hasta el 0,5 % en autopsias. El diagnóstico puede ser tardío dado el curso asintomático, por lo que se convierte en un hallazgo incidental. El objetivo de este estudio es dar a conocer las características por imagen más comunes para familiarizar a los lectores con esta patología.

Se presenta el caso de un paciente de 73 años que consultó por dolor en la región inguinal derecha asociado a sensación de masa. En el examen físico no hubo hallazgos significativos. Se solicitó una tomografía abdominal con contraste como método de estudio y se identificó una inversión de la relación entre la arteria y vena mesentérica superior con la presencia de ciego, apéndice y válvula ileocecal en el flanco izquierdo y mesogastrio. Adicionalmente, se observó un desplazamiento de asas intestinales delgadas hacia el hemiabdomen derecho.

Palabras clave

Diagnóstico por imagen, vólvulo intestinal, anomalías congénitas.

Abstract

Intestinal nonrotation is a rare embryonic developmental anomaly with a reported incidence of up to 0.5% in autopsies. Given the asymptomatic course, the diagnosis may be late, so it becomes an incidental finding. This study presents the most common imaging characteristics to familiarize readers with this pathology.

We describe the case of a 73-year-old patient who consulted for pain in the right inguinal region associated with the sensation of a mass. There were no significant findings on physical examination. An abdominal tomography with contrast was requested as a study method, identifying a reversal of the superior mesenteric artery/superior mesenteric vein relationship with the cecum, appendix, and ileocecal valve in the left flank and mesogastrium. A displacement of thin intestinal loops towards the right hemiabdomen was also noted.

Keywords

Diagnostic imaging, volvulus, congenital abnormalities.

INTRODUCCIÓN

La no rotación intestinal (NRI) constituye una parte del espectro dentro de las anomalías de malrotación intestinal que ocurren en el proceso de desarrollo embrionario^(1,2). La verdadera incidencia de la patología es difícil de

determinar debido al curso asintomático o inespecífico en un grupo importante de los pacientes⁽¹⁾.

La NRI ocurre como consecuencia de una falla en la rotación intestinal y su fijación retroperitoneal^(2,3). Aunque los pacientes pueden permanecer asintomáticos durante su vida, entre sus complicaciones se incluyen la obstrucción

intestinal, el vólvulo, la congestión venosa y los errores diagnósticos en pacientes con apendicitis debido a su localización anómala⁽²⁾.

PRESENTACIÓN DE CASO

Presentamos el caso de un paciente masculino de 73 años, quien asiste a consulta de cirugía por un dolor en la región inguinal derecha asociado con una sensación de masa ipsilateral. No tiene antecedentes personales o familiares de importancia. No se reportaron hallazgos positivos durante el examen físico. Se indicó la realización de una tomografía abdominal con contraste como método de estudio, en la cual se identificó colon transverso y ascendente en el mesogastrio sin cruzar la línea media y pérdida de configuración en "C" del duodeno localizado en el hemiabdomen derecho del intestino delgado (**Figura 1A y B**).

Se observó la ubicación anómala del ciego, la válvula ileocecal y el apéndice cecal, los cuales se encontraban en el flanco izquierdo y el mesogastrio (**Figuras 1A y B, 2A y B**).

Hay una inversión de la relación de los vasos mesentéricos superiores, donde se evidenció la vena mesentérica superior (VMS) localizada a la izquierda de la arteria mesentérica superior (AMS), lo cual confirmó el diagnóstico (**Figura 3**).

Adicionalmente, se identificó una deformidad globular de la cabeza del páncreas en el estudio de tomografía (**Figura 4A y B**), corroborado posteriormente en estudios adicionales de resonancia magnética de abdomen, sin evidencia de dilatación del conducto pancreático (**Figura 5A y B**).

Los hallazgos de NRI se consideraron en el contexto de un paciente asintomático. Ante la ausencia de sintomatología o criterios de cirugía, se planteó el manejo expectante de su condición y el seguimiento por el servicio de gastroenterología. Como limitante, este estudio carece de estudios endoscópicos adicionales debido a la ausencia de sintomatología, la naturaleza incidental del hallazgo y que el diagnóstico fue confirmado mediante tomografía y resonancia magnética.

DISCUSIÓN

La rotación intestinal ocurre durante la cuarta y la duodécima semana de gestación⁽²⁾. El desarrollo embrionario intestinal se ha dividido en tres etapas. En la etapa 1 y 2 ocurre la extrusión del intestino medio hacia la cavidad extraembrionaria con una rotación de 90° y 270° en sentido antihorario⁽³⁾; esta rotación lleva el asa duodenal detrás de la AMS con el colon ascendente a la derecha, el colon transverso hacia superior y el colon descendente a la izquierda⁽⁴⁾. La etapa 3 implica la fusión y el anclaje del mesenterio^(3,4).

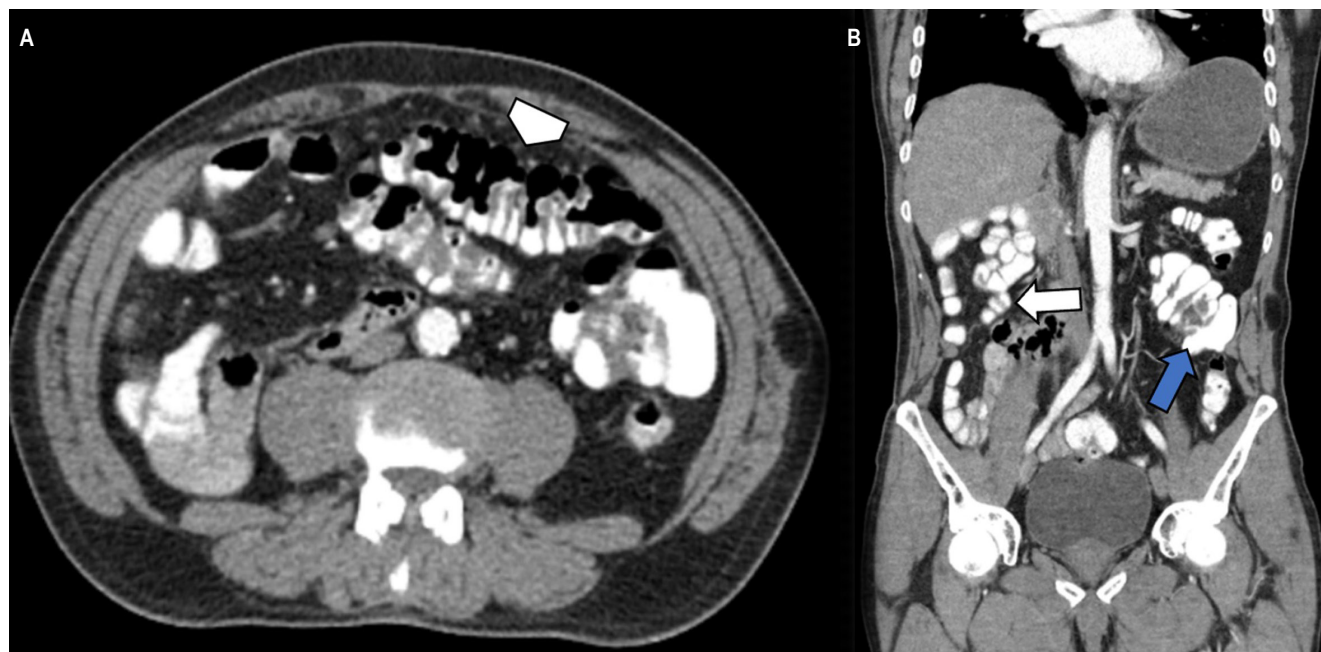


Figura 1. Tomografía de abdomen con contraste en el corte axial y reconstrucción coronal. **A.** Colon transverso localizado en el hemiabdomen izquierdo (punta de flecha). **B.** Ciego y válvula ileocecal en el flanco izquierdo (flecha azul), asas intestinales delgadas en el hemiabdomen derecho (flecha blanca). Fuente: archivo de los autores.

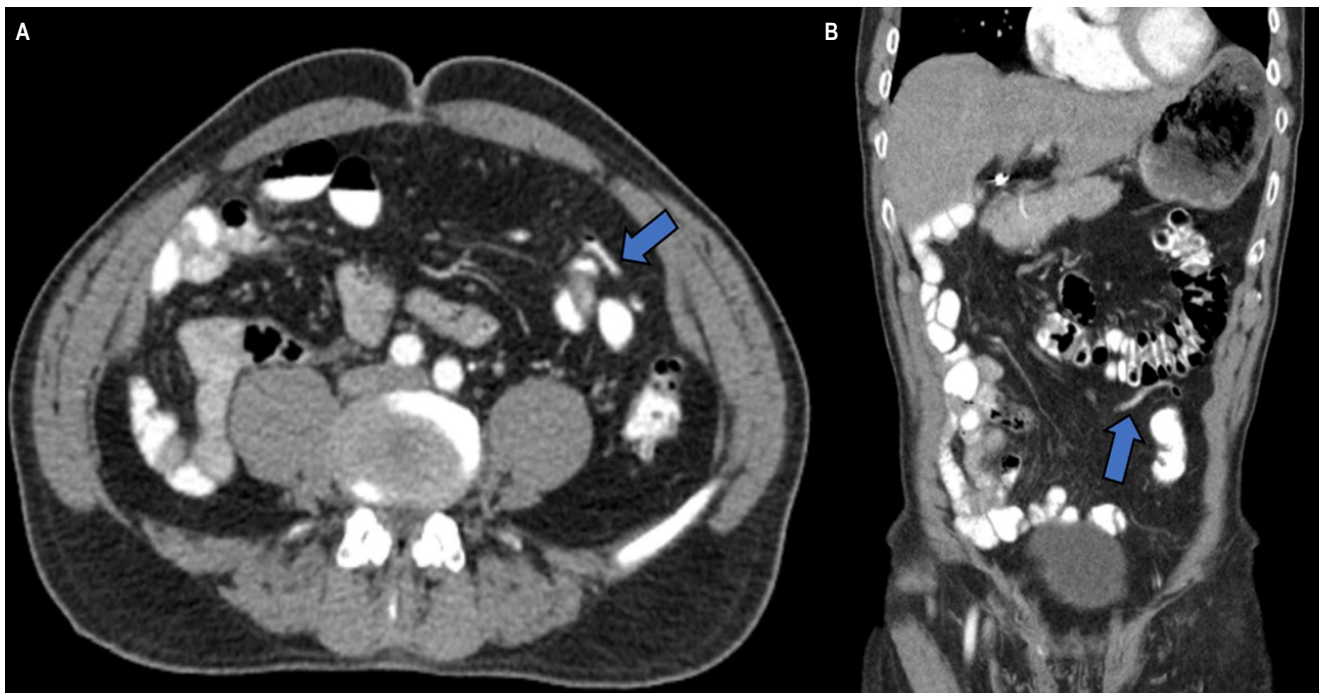


Figura 2. Tomografía abdominal en plano axial (A) y reconstrucción coronal (B). Apéndice cecal con medio de contraste y aire en su interior localizado en el flanco izquierdo (flecha azul). Fuente: archivo de los autores.

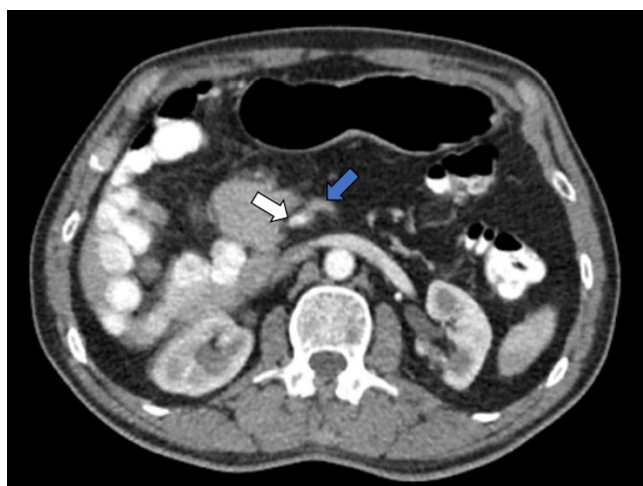


Figura 3. Tomografía abdominal en plano axial. Inversión de la relación arteria-vena con localización de la VMS (flecha azul) a la izquierda de la AMS (flecha blanca). Fuente: archivo de los autores.

La malrotación intestinal afecta principalmente al intestino medio en la etapa 2, lo que genera el espectro de presentación de la NRI, la malrotación y la rotación inversa⁽³⁾. La NRI se refiere a una falla en la rotación en sentido anti-

horario del intestino medio, lo que da como resultado la mala ubicación de la unión duodenoyeyunal a la derecha de la línea media⁽⁵⁾. Finalmente, el ligamento de Treitz quedará localizado en el lado derecho del abdomen, y el íleon terminal cruzará la línea media para encontrarse con el ciego en el hemiabdomen izquierdo en lugar del derecho⁽⁶⁾.

La NRI ocurre aproximadamente en 1 de cada 500 nacidos vivos y se ha descrito en el 0,5% de las autopsias⁽⁴⁾. Se ha reportado una leve predominancia para pacientes del sexo masculino con un amplio rango de edad de presentación, según la literatura de 18 a 97 años^(7,8). Las anomalías de la rotación intestinal suelen ser asintomáticas, sin embargo, pueden combinarse con síntomas de dolor abdominal intermitente o crónico^(7,8). Un estudio llevado a cabo por Nehra y Goldtein reportó náuseas y diarrea como los síntomas más comunes en pacientes con malrotación intestinal, otros menos frecuentes fueron emesis, dolor y distensión abdominal, dispepsia, diarrea y estreñimiento^(6,7). Aunque los síntomas estén presentes, es difícil atribuirlos de forma definitiva a la NRI; un estudio de tomografía abdominal reportó que hasta el 94% de los pacientes con NRI fueron asintomáticos^(8,9). Otras formas de presentación incluyen la invaginación intestinal, aunque no es común y a menudo tienen un punto de partida patológico, como una neoplasia maligna gastrointestinal o pólipo^(9,10).

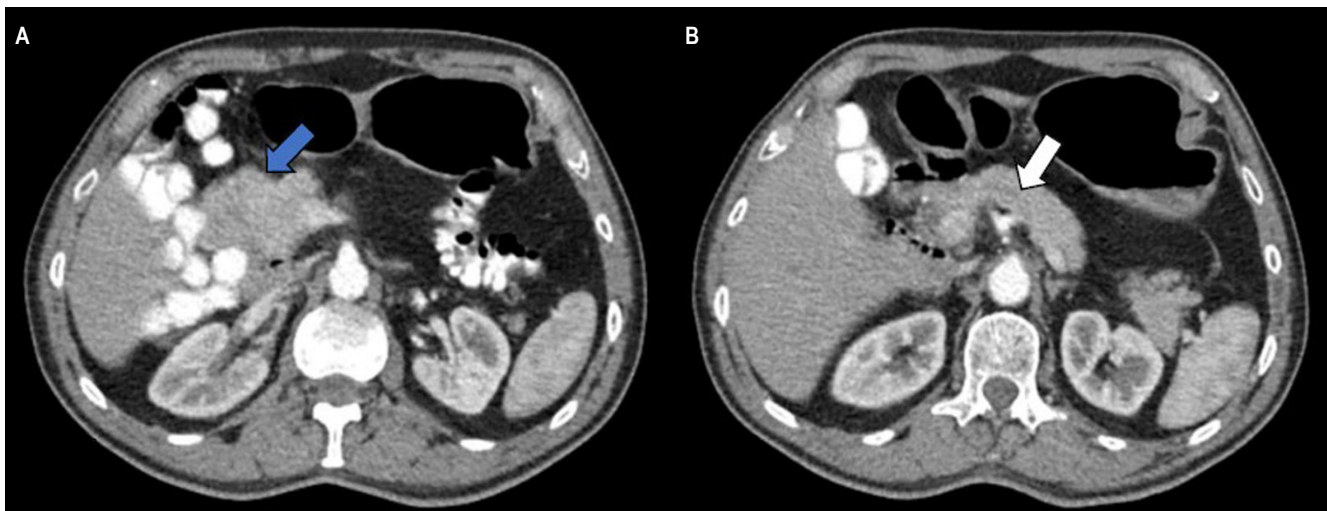


Figura 4A y B. Tomografía de abdomen con contraste en cortes axiales. Deformidad globular de la cabeza del páncreas (flecha azul) y ausencia de dilatación del conducto pancreático (flecha blanca). Fuente: archivo de los autores.

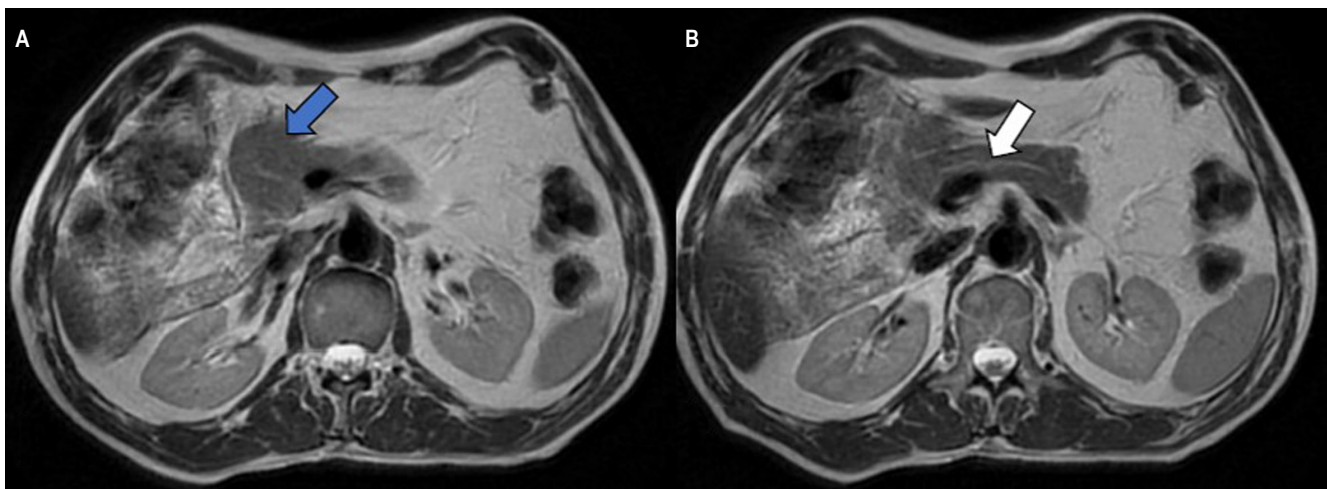


Figura 5A y B. Resonancia magnética de abdomen en cortes axiales. Deformidad globular de la cabeza del páncreas (flecha azul) y ausencia de dilatación del conducto pancreático (flecha blanca). Fuente: archivo de los autores.

Aunque la NRI en pacientes adultos tiene un menor riesgo de vólvulo ya que la base del mesenterio es más ancha que en la malrotación, puede presentarse como obstrucción intestinal aguda e isquemia intestinal⁽¹⁰⁻¹²⁾ (**Tabla 1**).

El diagnóstico temprano puede prevenir las complicaciones del vólvulo del intestino medio y la necrosis del intestino delgado, sin embargo, desde el punto de vista radiológico puede ser un diagnóstico difícil; los pacientes sintomáticos pueden justificar una exploración laparoscópica o abierta para confirmar el diagnóstico⁽⁹⁾.

Entre las imágenes diagnósticas a disposición se encuentran la radiografía simple cuyo uso es limitado, aunque

Tabla 1. Síntomas reportados en la malrotación intestinal

Crónicos (80% de los pacientes)	Complicaciones
Náuseas y emesis	Obstrucción intestinal
Dolor abdominal intermitente	Intususcepción
Saciedad temprana	Vólvulo
Dispepsia, distensión abdominal	Hernia interna
Diarrea, estreñimiento	Isquemia intestinal

Tabla elaborada por los autores.

puede mostrar alguna evidencia de intestino localizado anormalmente⁽⁹⁾. Para los estudios de fluoroscopia se reporta una sensibilidad y especificidad del 93% y 77%, respectivamente, para el diagnóstico y se observa la unión duodenoyeyunal que no cruza la línea media y una mala posición del colon ascendente y el ciego^(6,9). Los hallazgos por ecografía incluyen la inversión de la VMS y la AMS⁽¹³⁾.

La tomografía computarizada revela una relación inversa entre la AMS y la VMS, como se observó en este caso clínico⁽¹⁴⁾. Otros hallazgos incluyen la localización del intestino delgado del lado derecho con ausencia de un segmento retroperitoneal del duodeno y un ciego del lado izquierdo⁽¹⁴⁾. El signo de “remolino” puede estar presente, lo que indica la torsión de los vasos sanguíneos alrededor del pedículo mesentérico^(7,14).

En el contexto de vólvulos u obstrucción, una transición abrupta del diámetro intestinal puede ser visible⁽¹⁵⁾. Signos que sugieran isquemia pueden ser vistos como el aumento de la atenuación o la ausencia del realce de la pared intestinal, la neumatosis intestinal o el engrosamiento de la pared del intestino grueso⁽¹⁵⁾. El neumoperitoneo puede ser visible como signo de perforación⁽¹⁵⁾ (**Tabla 2**). La investigación desarrollada por Xiong en el hospital de Tongji concluye que el uso de tomografía abdominal puede mejorar la confianza del lector en la identificación de casos asintomáticos de mal rotación, lo que reduce la proporción que se encuentra en la configuración de vólvulos y permite la clasificación en múltiples subtipos potencialmente relevantes⁽⁸⁾.

Tabla 2. Hallazgos tomográficos en no rotación intestinal

Hallazgos tomográficos	Complicaciones
Inversión de la relación AMS y VMS.	Neumoperitoneo.
Intestino delgado en el hemiabdomen derecho.	Neumatosis intestinal.
Intestino grueso en el hemiabdomen izquierdo.	Ausencia de realce de la pared intestinal.
Ausencia del segmento retroperitoneal del duodeno.	Engrosamiento de la pared intestinal.
Signo de “remolino” de vasos mesentéricos. Ingurgitación de vasos sanguíneos mesentéricos.	Hallazgos de obstrucción intestinal.
Malformaciones de la cabeza y el proceso uncinado del páncreas.	

Tabla elaborada por los autores.

Las imágenes por resonancia magnética no son de uso habitual en este contexto, sin embargo, si existe sospecha de

inversión de la relación AMS y VMS suelen ser útiles⁽¹⁶⁾. La resonancia magnética y la colangiorresonancia son mejores herramientas que la tomografía para definir la anatomía del árbol biliar y el conducto pancreático y tienen una mayor capacidad de evaluar masas pancreáticas e intrahepáticas, lo que las convierte en un apoyo diagnóstico para hallazgos incidentales como en este caso clínico^(14,17).

Un estudio llevado a cabo por Chandra y colaboradores describió la frecuencia de variaciones normales en el contorno de la cabeza y el proceso uncinado del páncreas en pacientes con malrotación intestinal, algunas de las cuales pueden imitar una neoplasia⁽¹⁸⁾. Los autores describieron la forma globular, al igual que en este caso clínico, como la variante más común seguida de la forma elongada y una tercera forma mixta (globular y elongada)⁽¹⁸⁾. El 90% de los pacientes en el estudio presentaba una inversión de la relación de la AMS y la VMS⁽¹⁸⁾. La aplasia e hipoplasia del proceso uncinado han sido hallazgos descritos en pacientes con NRI⁽¹⁹⁾. El entendimiento de las variantes anatómicas en el contexto de la NRI ayuda al planeamiento quirúrgico, como en el caso publicado por Pagkratis, en un paciente con adenocarcinoma de páncreas asociado a NRI⁽²⁰⁾.

Los pacientes con síntomas agudos y evidencia de vólvulo requieren una intervención quirúrgica inmediata⁽¹⁸⁾. El tratamiento de las personas con anomalías rotacionales, pero sin vólvulo, es controvertido y a menudo está dictado por los síntomas⁽⁸⁾. La presencia de molestias abdominales vagas en un paciente con una anomalía rotacional conocida justifica la laparotomía⁽⁸⁾. La elección de una ruta de tratamiento no quirúrgico requiere un gran conocimiento de los signos sutiles de complicaciones por parte de los proveedores médicos⁽⁸⁾. Se recomienda la apendicectomía para todos los pacientes sometidos a laparotomía^(8,13). Un trabajo desarrollado por Brungard y colaboradores evidenció que, si se realiza una apendicectomía, esta tiene una repercusión mínima en los resultados posoperatorios y podría considerarse segura mientras se corrige quirúrgicamente la malrotación⁽²¹⁾.

CONCLUSIONES

La NRI es una patología poco frecuente debido a que los pacientes pueden permanecer asintomáticos hasta la edad adulta, lo que la convierte en muchos casos en un diagnóstico incidental. Conocer las características de la NRI intestinal es relevante en el contexto del abdomen agudo teniendo en cuenta la posibilidad de vólvulos y obstrucción intestinal inherentes a esta entidad, y en escenarios como apendicitis, donde su presentación clínica puede cambiar según su localización. El acercamiento a los hallazgos por imagen de esta patología puede ayudar a un diagnóstico precoz y disminuir el riesgo de complicaciones.

Conflictos de interés

Los autores declaran que no presentan conflictos de interés.

Fuentes de financiación

No se recibió financiación para el desarrollo del manuscrito.

REFERENCIAS

1. Choi M, Borenstein SH, Hornberger L, Langer JC. Heterotaxia syndrome: the role of screening for intestinal rotation abnormalities. *Arch Dis Child*. 2005;90(8):813-5. <https://doi.org/10.1136/ad.2004.067504>
2. Langer JC. Intestinal Rotation Abnormalities and Midgut Volvulus. *Surg Clin North Am*. 2017;97(1):147-59. <https://doi.org/10.1016/j.suc.2016.08.011>
3. Sözen S, Güzel K. Intestinal malrotation in an adult: case report. *Ulus Travma Acil Cerrahi Derg*. 2012;18(3):280-2. <https://doi.org/10.5505/tjtes.2012.60973>
4. Appaji AC, Kulkarni R, Kadaba JS. Nonrotation of intestine: a case report. *J Clin Diagn Res*. 2013;7(11):2575-6. <https://doi.org/10.7860/JCDR/2013/6177.3616>
5. Mohan P, Ramamoorthy M, Venkataraman J. Clinical vistas: nonrotation of the intestine. *CMAJ*. 2008 Jul 1;179(1):49-50. <https://doi.org/10.1503/cmaj.080038>
6. Applegate KE, Anderson JM, Klatte EC. Intestinal malrotation in children: a problem-solving approach to the upper gastrointestinal series. *Radiographics*. 2006;26(5):1485-500. <https://doi.org/10.1148/rg.265055167>
7. Nehra D, Goldstein AM. Intestinal malrotation: varied clinical presentation from infancy through adulthood. *Surgery*. 201;149(3):386-93. <https://doi.org/10.1016/j.surg.2010.07.004>
8. Xiong Z, Shen Y, Morelli JN, Li Z, Hu X, Hu D. CT facilitates improved diagnosis of adult intestinal malrotation: a 7-year retrospective study based on 332 cases. *Insights Imaging*. 2021;12(1):58. <https://doi.org/10.1186/s13244-021-00999-3>
9. Diaz M, Reichard K, Taylor A. Intestinal nonrotation in an adolescent. *Pediatr Emerg Care*. 2009;25(4):249-51. <https://doi.org/10.1097/PEC.0b013e31819e36aa>
10. Gohl ML, DeMeester TR. Midgut nonrotation in adults. An aggressive approach. *Am J Surg*. 1975;129(3):319-23. [https://doi.org/10.1016/0002-9610\(75\)90249-4](https://doi.org/10.1016/0002-9610(75)90249-4)
11. Strouse PJ. Disorders of intestinal rotation and fixation "malrotation". *Pediatr Radiol*. 2004;34(11):837-51. <https://doi.org/10.1007/s00247-004-1279-4>
12. Gandhi V, Pai N, Kashiva R, Mane D. Adult with intestinal malrotation and colocolic intussusception: an unusual combo. *BMJ Case Rep*. 2019;12(7):e226398. <https://doi.org/10.1136/bcr-2018-226398>
13. Pourmand A, Dimbil U, Drake A, Shokoohi H. The Accuracy of Point-of-Care Ultrasound in Detecting Small Bowel Obstruction in Emergency Department. *Emerg Med Int*. 2018;2018:3684081. <https://doi.org/10.1155/2018/3684081>
14. Kapfer SA, Rappold JF. Intestinal malrotation-not just the pediatric surgeon's problem. *J Am Coll Surg*. 2004;199(4):628-35. <https://doi.org/10.1016/j.jamcollsurg.2004.04.024>
15. Vandendries C, Jullès MC, Boulay-Coletta I, Loriau J, Zins M. Diagnosis of colonic volvulus: findings on multidetector CT with three-dimensional reconstructions. *Br J Radiol*. 2010;83(995):983-90. <https://doi.org/10.1259/bjr/35714052>
16. Etchevers J, Palermo M, Salvatore M, Tarsitano F, Villafañe V. Malrotación intestinal en adultos: causa infrecuente de abdomen agudo oclusivo. *Rev Argentina de Radiol*. 2008;72(4):435-38.
17. Tummala P, Junaidi O, Agarwal B. Imaging of pancreatic cancer: An overview. *J Gastrointest Oncol*. 2011;2(3):168-74. <https://doi.org/10.3978/j.issn.2078-6891.2011.036>
18. Chandra J, Grierson C, Bungay H. Normal variations in pancreatic contour are associated with intestinal malrotation and can mimic neoplasm. *Clin Radiol*. 2012;67(12):1187-92. <https://doi.org/10.1016/j.crad.2011.11.021>
19. Zissin R, Rathaus V, Oscadchy A, Kots E, Gayer G, Shapiro-Feinberg M. Intestinal malrotation as an incidental finding on CT in adults. *Abdom Imaging*. 1999;24(6):550-5. <https://doi.org/10.1007/s002619900560>
20. Pagkratis S, Kryeziu S, Lin M, Hoque S, Bucobo JC, Buscaglia JM, et al. Case report of intestinal non-rotation, heterotaxy, and polysplenia in a patient with pancreatic cancer. *Medicine (Baltimore)*. 2017;96(49):e8599. <https://doi.org/10.1097/MD.00000000000008599>
21. Brungardt JG, Liebscher SC, Schropp KP. Malrotation Correction in the Adult Population. *World J Surg*. 2021;45(1):141-47. <https://doi.org/10.1007/s00268-020-05790-x>



Disponible en:

<https://www.redalyc.org/articulo.oa?id=337782276011>

Cómo citar el artículo

Número completo

Más información del artículo

Página de la revista en redalyc.org

Sistema de Información Científica Redalyc
Red de revistas científicas de Acceso Abierto diamante
Infraestructura abierta no comercial propiedad de la
academia

Felipe Rojas-Borda, Patricia Fajardo, Nairo Senejoa,
Andrés Prada

**Intestinal Nonrotation, Imaging Findings in the
Malrotation Spectrum: Case Report**

**No rotación intestinal, hallazgos por imagen en el
espectro de malrotación: reporte de caso**

Revista colombiana de Gastroenterología

vol. 38, núm. 4, p. 486 - 491, 2023

Asociación Colombiana de Gastroenterología,

ISSN: 0120-9957

ISSN-E: 2500-7440

DOI: <https://doi.org/10.22516/25007440.967>