

# Melanoma anorrectal primario: reporte de un caso y revisión de una neoplasia infrecuente

## Primary Anorectal Melanoma: Case Report and Review of a Rare Neoplasm

Hernando Marulanda-Fernández,<sup>1</sup> Felipe Vera-Polanía,<sup>2</sup> Juan Antonio Trejos-Naranjo,<sup>3</sup> Julián Ernesto Parga-Bermúdez,<sup>4</sup> William Otero-Regino.<sup>5\*</sup>

### ACCESO ABIERTO

#### Citación:

Marulanda-Fernández H, Felipe Vera-Polanía F, Trejos-Naranjo JA, Parga-Bermúdez JE, Otero-Regino W. Melanoma anorrectal primario: reporte de un caso y revisión de una neoplasia infrecuente. *Revista. colomb. Gastroenterol.* 2023;38(4):504-509. <https://doi.org/10.22516/25007440.993>

<sup>1</sup> Gastroenterólogo, Universidad Nacional de Colombia, Hospital Universitario Nacional de Colombia. Bogotá, Colombia.

<sup>2</sup> *Fellow* de Gastroenterología, Universidad Nacional de Colombia. Especialista en Medicina Interna, Universidad del Valle. Bogotá, Colombia.

<sup>3</sup> Médico internista. *Fellow* de Gastroenterología, Hospital Universitario Nacional de Colombia. Bogotá, Colombia.

<sup>4</sup> Gastroenterólogo. Coordinador del servicio de gastroenterología, Hospital El Tunal. Bogotá, Colombia.

<sup>5</sup> Gastroenterólogo. Profesor titular de Medicina, Unidad de Gastroenterología, Universidad Nacional de Colombia, Hospital Universitario Nacional de Colombia. Bogotá, Colombia.

\*Correspondencia: William Otero-Regino.  
[waoteror@gmail.com](mailto:waoteror@gmail.com)

Fecha recibido: 24/11/2022  
Fecha aceptado: 26/05/2023



### Resumen

El melanoma anorrectal primario es una neoplasia melanocítica maligna poco frecuente, su principal manifestación es el sangrado rectal. Tiene un pronóstico ominoso con una tasa de supervivencia del 10% a 5 años. Se presenta el caso de una mujer de 56 años con rectorragia y sensación de masa rectal. Durante la colonoscopia se documentó una lesión polipoide en el recto distal, que se resecó por vía transanal. El estudio histológico confirmó la presencia de un melanoma anorrectal primario.

### Palabras clave

Melanoma maligno, neoplasias del ano, neoplasias del recto, hemorragia gastrointestinal, colonoscopia.

### Abstract

Primary anorectal melanoma is a rare malignant melanocytic neoplasm; its principal manifestation is rectal bleeding. It has an ominous prognosis with a five-year survival rate of 10%. The case of a 56-year-old woman with rectal bleeding and the sensation of a rectal mass is presented. A polypoid lesion, resected transanally, was documented in the distal rectum during the colonoscopy. The histological study confirmed a primary anorectal melanoma.

### Keywords

Malignant melanoma, anal neoplasms, rectal neoplasms, gastrointestinal bleeding, colonoscopy.

## INTRODUCCIÓN

El melanoma anorrectal primario (MARP) es una patología infrecuente que representa menos del 1% de todos los tumores colorrectales<sup>(1)</sup>. La localización mucosa gastrointestinal primaria es la tercera más común después de la piel y la retina, y afecta principalmente a mujeres entre la quinta y sexta década de la vida<sup>(2)</sup>. A nivel anorrectal, la lesión

puede aparecer en cualquier sitio donde se encuentren melanocitos (región perianal, zona de transición o mucosa rectal)<sup>(3)</sup>. Las manifestaciones clínicas más frecuentemente descritas son el sangrado rectal, la sensación de masa y las alteraciones en la defecación. No es infrecuente que estas lesiones sean confundidas con enfermedad hemorroidal complicada, lo cual retrasa el diagnóstico e impacta negativamente en el pronóstico<sup>(4)</sup>.

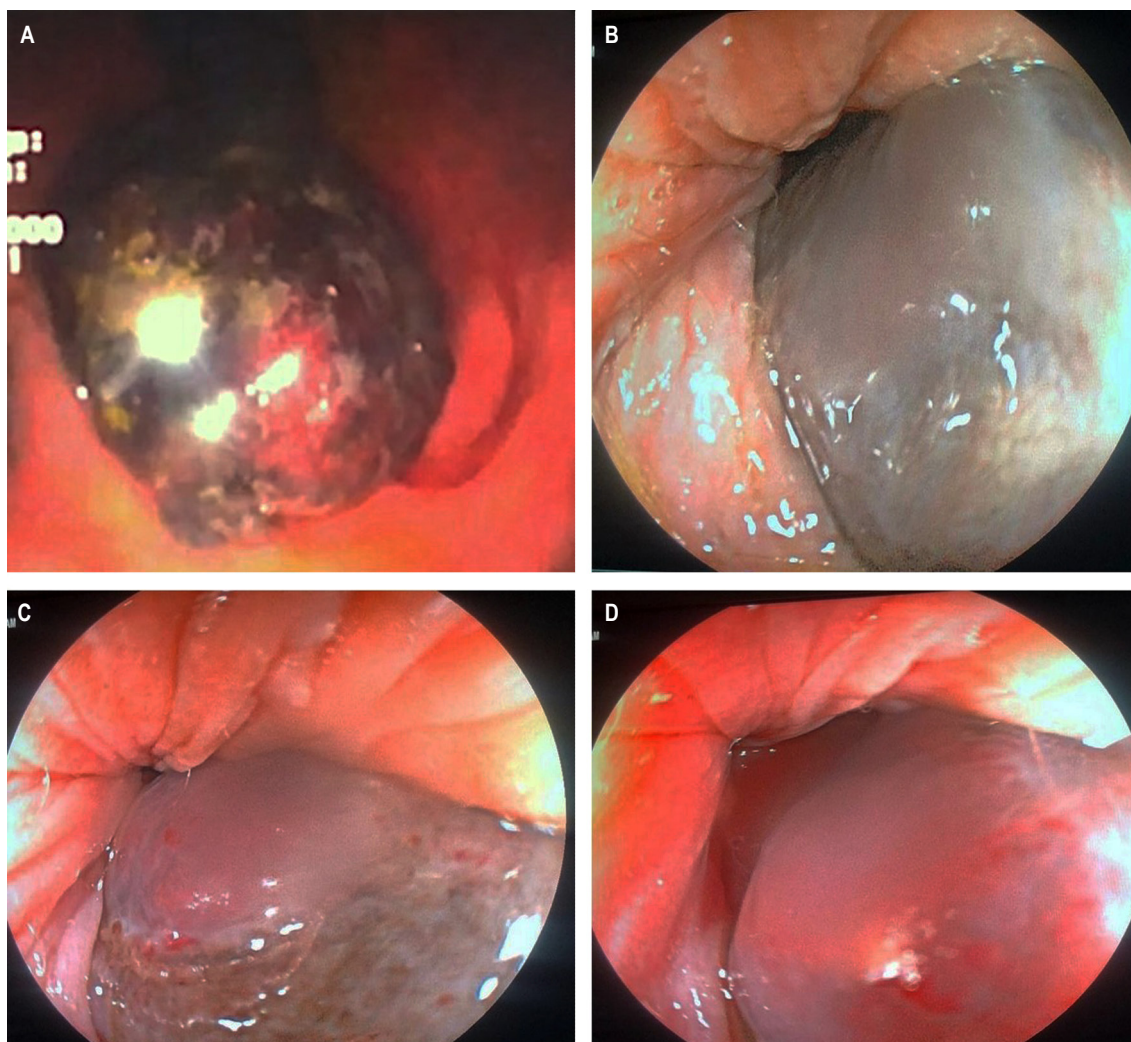
## CASO CLÍNICO

Mujer de 56 años con historia de rectorragia y hematoquecia, es remitida con un diagnóstico de hemorroides internas trombosadas. En la evaluación por gastroenterología se realizó un tacto rectal y una anoscopia, en los que se identificó una masa indurada y violácea que protruía a través del canal anal. En la colonoscopia se observó una lesión polipoide de 3 cm, violácea, con focos ulcerados y estigmas de sangrado reciente (**Figura 1**). En la tomografía axial computarizada (TAC) toracoabdominal no se encontraron lesiones sospechosas de metástasis o afectación ganglionar. Posteriormente, se realizó una resección quirúrgica transanal de la lesión cuya patología fue informada como una formación polipoide semipediculada revestida por mucosa

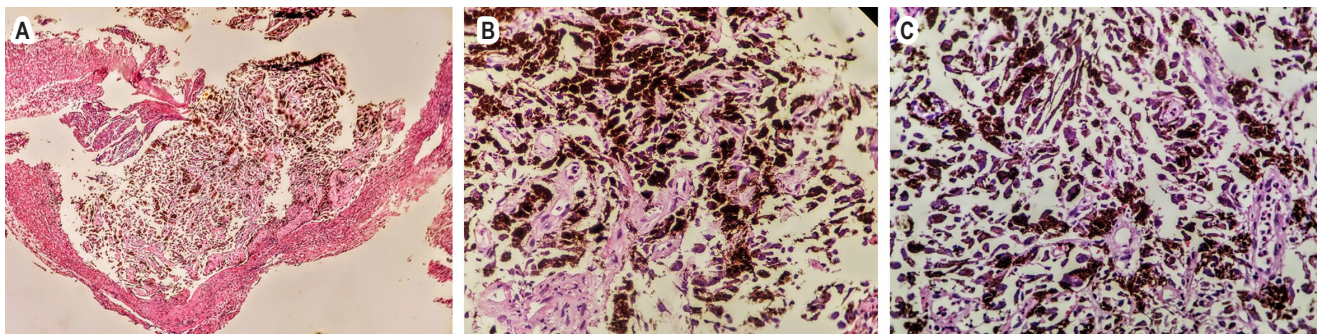
de coloración grisácea, limitada a la submucosa sin invasión vascular ni perineural; la histología describe un tumor maligno constituido por células con núcleos pleomórficos e hiper cromáticos con nucléolo, pigmento café abundante en su citoplasma y ulceración superficial extensa (**Figura 2**). Finalmente, la paciente fue valorada por dermatología y oftalmología, quienes no encontraron lesiones cutáneas u oculares sugerentes de melanoma. La paciente continúa en seguimiento por gastroenterología y oncología, y a la fecha no presenta evidencia de recurrencia local o imagenológica.

## DISCUSIÓN

El melanoma anorrectal primario (MARP) fue descrito por primera vez en 1857 por Moore; es una patología poco fre-



**Figura 1.** Imágenes de la colonoscopia. **A.** En retroflexión se observa una lesión de aspecto poliploide hiperpigmentada que compromete el recto distal. **B, C, y D.** Se observa una lesión de aspecto poliploide que protruye por el canal anal. Fuente: fotos del caso, archivo de los autores.



**Figura 2. A, B y C.** Histología que demuestra un tumor maligno constituido por células con núcleos pleomorficos e hiper cromáticos con nucléolo y pigmento café abundante en su citoplasma. Fuente: fotos del caso, archivo de los autores.

cuenta, con una incidencia de 1,7 casos por millón de habitantes<sup>(5)</sup>. El melanoma mucoso (MM) representa el tercer sitio más común de melanomas primarios después de la piel y los ojos, y la incidencia varía según su localización<sup>(6)</sup> (**Tabla 1**). En comparación con el melanoma cutáneo (MC), el melanoma gastrointestinal primario es extremadamente raro; de estos la localización más frecuente es el ano-recto (más del 50%), seguido del estómago, el intestino delgado y el colon. La localización rectal es más frecuente que la anal<sup>(7)</sup>. Países con una alta incidencia de MC tienen tasas de incidencia similares de MM en comparación con otras regiones geográficas<sup>(8)</sup>. Es más frecuente en mujeres que en hombres (relación 2:1), y la edad media al diagnóstico es de 54,5 años<sup>(9)</sup>, lo cual coincide con el caso presentado. La supervivencia global es pobre y oscila entre el 10% y el 20% a 5 años, probablemente como consecuencia de un diagnóstico tardío<sup>(10)</sup>. La mayoría de los casos surgen de la unión mucocutánea; sin embargo, también pueden surgir a partir de la piel del borde anal, el epitelio de transición del canal anal o la mucosa rectal<sup>(11)</sup>.

**Tabla 1.** Epidemiología del melanoma mucoso primario

Melanoma mucoso primario	Casos/millón/año
Conjuntival	0,5/millón/año
Sinonasal	0,5/millón/año
Anorrectal	0,4/millón/año
Oral	0,2/millón/año

Tomada y modificada de: Micu E. J Eur Acad Dermatol Venereol. 2011;25(12):1444-9.

La radiación solar es el estímulo que provoca los cambios necesarios para la transformación maligna en el caso

de los MC; para el caso del melanoma anal las causas son desconocidas. La síntesis de melanina es la función principal de los melanocitos, su papel en las áreas mucosas se caracteriza principalmente por una actividad antioxidante y coadyuvante en la respuesta inmunitaria local<sup>(12)</sup>.

La transformación maligna en áreas anorrectales puede estar relacionada con factores ambientales, genéticos, estrés oxidativo, inmunosupresión o infecciones virales<sup>(13)</sup>, y se considera que la infección por el virus de la inmunodeficiencia humana (VIH) es uno de los factores de riesgo asociados<sup>(14)</sup>. Otra hipótesis es la hormonal, posiblemente debido a la participación de los estrógenos en la patogenia del melanoma, lo que genera un aumento en el número de melanocitos y su contenido de melanina<sup>(15)</sup>. Estas lesiones pueden ser un hallazgo incidental durante un estudio endoscópico o el resultado del análisis histológico de un pólipso rectal o una hemorroidectomía<sup>(16)</sup>.

La afectación ganglionar se encuentra en aproximadamente el 60% de los pacientes al momento del diagnóstico y las metástasis a distancia en el 30% de los casos<sup>(17)</sup>. El diagnóstico se debe sospechar al observar una lesión pigmentada en el canal anal, aunque el 10% al 30% de estas neoplasias son amelanóticas<sup>(18)</sup>. Se debe realizar una búsqueda exhaustiva para identificar lesiones cutáneas malignas con potencial de desarrollar metástasis en el tracto gastrointestinal, con el fin de diferenciar y aclarar el diagnóstico de la lesión primaria<sup>(19)</sup>.

Las manifestaciones clínicas pueden ser muy variadas, los síntomas más frecuentes de esta neoplasia son rectorragia, proctalga, prurito, tenesmo, sensación de masa anal o la alteración del hábito intestinal; la lesión puede protruir por el esfínter anal ya sea durante la defecación o con la maniobra de Valsalva, convirtiéndose en motivo de consulta<sup>(20)</sup>. En una serie reciente, tan solo el 0,8% de los pacientes manifestaron síntomas, principalmente sangrado<sup>(21)</sup>.



Respecto a los hallazgos endoscópicos, la presentación puede ser una lesión polipoide melanótica, como ocurrió en este caso, o una masa que simula un cáncer colorrectal<sup>(22)</sup>. Histológicamente es característico el pigmento de melanina, aunque es mucho más específica la inmunohistoquímica con positividad para HMB-45 y proteína S-100<sup>(23)</sup>.

## TRATAMIENTO

Si se realiza una adecuada estadificación, la cirugía es el tratamiento más eficaz para el MARP. La resonancia magnética (RM) de abdomen y pelvis con contraste permite esclarecer el grado de invasión<sup>(24)</sup>. El MARP posee un comportamiento agresivo, la mayoría de los pacientes tiene metástasis al momento del diagnóstico, principalmente a los pulmones<sup>(25)</sup>. La resección local (RL) presenta mayores beneficios inmediatos para el paciente como una recuperación temprana, menor estancia hospitalaria y mínimo impacto en la función intestinal. La resección abdominoperineal (RAP) ofrece una mejor sobrevida libre de enfermedad y mayor control locorregional<sup>(26)</sup>. Ninguna de estas dos técnicas produce la curación definitiva, la RAP ha dado menores recidivas frente a la RL (29% frente a 58%)<sup>(27)</sup>. El papel de la linfadenectomía en el tratamiento quirúrgico es controversial<sup>(26)</sup>. La linfadenectomía inguinal bilateral en pacientes con MARP sin ganglios linfáticos palpables aumenta el riesgo de complicaciones, sin mejoría en la sobrevida<sup>(28)</sup>. El control de la enfermedad primaria local se puede lograr con radioterapia adyuvante después de la resección quirúrgica<sup>(29)</sup>. El tratamiento no quirúrgico del MARP incluye la administración de quimioterapia y radioterapia. Moozar y colaboradores evaluaron la utilidad de la radioterapia con fines paliativos en una serie de pacientes con MARP, donde observaron una mejoría en la sobrevida (16 meses frente a 5 meses) en comparación con los pacientes a los que solo se les realizó cirugía<sup>(30)</sup>.

En cuanto a las terapias sistémicas, actualmente no existe un consenso sobre el tratamiento más adecuado para este tipo de melanoma. Algunos protocolos, previamente dirigidos a pacientes con MC, se han estudiado en el contexto del MM, incluido el MARP<sup>(31)</sup>. Un estudio multicéntrico de casos y controles, que evaluó el efecto de una combinación de cuatro medicamentos conocida como *régimen de Dartmouth* (dacarbazina, cisplatino, carmustina y tamoxifeno) frente a dacarbazina, encontró una mejor tasa de respuesta (19% frente a 10%), respectivamente<sup>(32)</sup>. Singhal y

colaboradores informaron sobre la eficacia de los taxanos y mostraron mediana de supervivencia global de 11 meses<sup>(33)</sup>.

## SEGUIMIENTO

No existe claridad respecto a cómo se debe realizar el seguimiento después del tratamiento del melanoma con afección primaria del recto. Su enfoque se basa en la extrapolación de pacientes con MC<sup>(34)</sup>. Un estudio retrospectivo que incluyó 81 pacientes describió las localizaciones más frecuentes de las metástasis, independientemente del sitio primario de la enfermedad, y se reportó la extensión al hígado (57%), los pulmones (41%), los ganglios linfáticos (38%), los tejidos blandos (22%), el hueso (12%) y el sistema nervioso central (7%). Con estos datos, es probable que la mejor opción de seguimiento incluya la TAC cerebral, de tórax y abdominopélvica. En cuanto al seguimiento endoscópico, los intervalos de vigilancia no están definidos, la recomendación de algunos centros de referencia es seguir de forma estrecha (cada 3 meses) durante el primer año y luego realizar una colonoscopia semestral<sup>(35)</sup>.

## CONCLUSIÓN

El MARP es una neoplasia maligna rara, que representa un reto diagnóstico. Este tumor se caracteriza por un comportamiento agresivo debido a diferencias biológicas de los melanocitos de esta área anatómica en comparación con otras localizaciones; factores como el inadecuado discernimiento de los hallazgos endoscópicos, que se confunde con patologías de curso benigno como la enfermedad hemorroidal, confieren un pobre pronóstico a corto plazo. Debido a su baja incidencia, existen pocos estudios que respalden cuál es la mejor estrategia terapéutica y de vigilancia, la mayoría de los datos son extrapolaciones de MC. La supervivencia de los pacientes depende del estadio en el momento del diagnóstico. En este caso, la paciente fue sometida a una resección local y remitida a derivación al servicio de oncología. Por todo lo anterior, se considera fundamental que los gastroenterólogos se familiaricen con este tipo de lesiones, lo cual permitirá un diagnóstico oportuno y un tratamiento adecuado.

## Conflicto de interés

Los autores declaran no tener conflicto de interés.

## REFERENCIAS

- Hicks CW, Pappou EP, Magruder JT, Gazer B, Fang S, Wick EC, et al. Clinicopathologic presentation and natural history of anorectal melanoma: a case series of 18 patients. *JAMA Surg.* 2014;149(6):608-611. <https://doi.org/10.1001/jamasurg.2013.4643>
- Callahan A, Anderson WF, Patel S, Barnholtz-Sloan JS, Bordeaux JS, Tucker MA, et al. Epidemiology of anorectal melanoma in the United States: 1992 to 2011. *Dermatol Surg.* 2016;42(1):94-9. <https://doi.org/10.1097/DSS.0000000000000579>
- Seetharamu N, Ott PA, Pavlick AC. Mucosal melanomas: a review of the literature. *Oncologist.* 2010;15(7):772-781. <https://doi.org/10.1634/theoncologist.2010-0067>
- Edelman A, Brown T, Gandhi R, Gandhi R. Anorectal Melanoma Misdiagnosed as Hemorrhoids: A Case Report and Review of the Literature. *J Clin Aesthet Dermatol.* 2021;14(4):32-35.
- Parra RS, Almeida AL, Badiale BG, Moraes MM, Rocha JJ, Féres O. Melanoma of the anal canal. *Clinics (Sao Paulo).* 2010;65(10):1063-65. <https://doi.org/10.1590/S1807-59322010001000026>
- Micu E, Juzeniene A, Moan J. Comparison of the time and latitude trends of melanoma incidence in anorectal region and perianal skin with those of cutaneous malignant melanoma in Norway. *J Eur Acad Dermatol Venereol.* 2011;25(12):1444-9. <https://doi.org/10.1111/j.1468-3083.2011.04023.x>
- Ragnarsson-Olding BK, Nilsson PJ, Olding LB, Nilsson BR. Primary ano-rectal malignant melanomas within a population-based national patient series in Sweden during 40 years. *Acta Oncol.* 2009;48(1):125-31. <https://doi.org/10.1080/02841860802120861>
- Miller BJ, Rutherford LF, McLeod GR, Cohen JR. Where the sun never shines: Anorectal melanoma. *Aust N Z J Surg.* 1997;67(12):846-8. <https://doi.org/10.1111/j.1445-2197.1997.tb07609.x>
- Postow MA, Hamid O, Carvajal RD. Mucosal melanoma: Pathogenesis, clinical behavior, and management. *Curr Oncol Rep.* 2012;14(5):441-8. <https://doi.org/10.1007/s11912-012-0244-x>
- Cagir B, Whiteford MH, Topham A, Rakinic J, Fry RD. Changing epidemiology of anorectal melanoma. *Dis Colon Rectum.* 1999;42(9):1203-08. <https://doi.org/10.1007/BF02238576>
- Row D, Weiser MR. Anorectal melanoma. *Clin Colon Rectal Surg.* 2009;22(2):120-6. <https://doi.org/10.1055/s-0029-1223844>
- Zecca L, Zucca FA, Wilms H, Sulzer D. Neuromelanin of the substantia nigra: A neuronal black hole with protective and toxic characteristics. *Trends Neurosci.* 2003;26(11):578-80. <https://doi.org/10.1016/j.tins.2003.08.009>
- Curtin JA, Fridlyand J, Kageshita T, Patel HN, Busam KJ, Kutzner H, et al. Distinct sets of genetic alterations in melanoma. *N Engl J Med.* 2005;353(20):2135-47. <https://doi.org/10.1056/NEJMoa050092>
- Jensen C, Kin C. Black is the new black: Prolapsing primary anorectal melanoma. *Dig Dis Sci.* 2017;62(11):2991-3. <https://doi.org/10.1007/s10620-017-4527-9>
- Smith MA, Fine JA, Barnhill RL, Berwick M. Hormonal and reproductive influences and risk of melanoma in women. *Int J Epidemiol.* 1998;27(5):751-7. <https://doi.org/10.1093/ije/27.5.751>
- Bullard KM, Tuttle TM, Rothenberger DA, Madoff RD, Baxter NN, Finne CO, et al. Surgical therapy for anorectal melanoma. *J Am Coll Surg.* 2003;196(2):206-11. [https://doi.org/10.1016/S1072-7515\(02\)01538-7](https://doi.org/10.1016/S1072-7515(02)01538-7)
- Smith HG, Glen J, Turnbull N, Peach H, Board R, Payne M, et al. Less is more: A systematic review and meta-analysis of the outcomes of radical versus conservative primary resection in anorectal melanoma. *Eur J Cancer.* 2020;135:113-120. <https://doi.org/10.1016/j.ejca.2020.04.041>
- Pessaux P, Pocard M, Elias D, Duvillard P, Avril MF, Zimmerman P, et al. Surgical management of primary anorectal melanoma. *Br J Surg.* 2004;91(9):1183-7. <https://doi.org/10.1002/bjs.4592>
- Nam S, Kim CW, Baek SJ, Hur H, Min BS, Baik SH, et al. The clinical features and optimal treatment of anorectal malignant melanoma. *Ann Surg Treat Res.* 2014;87(3):113-17. <https://doi.org/10.4174/astr.2014.87.3.113>
- Zhou HT, Zhou ZX, Zhang HZ, Bi JJ, Zhao P. Wide local excision could be considered as the initial treatment of primary anorectal malignant melanoma. *Chin Med J (Engl).* 2010;123(5):585-8.
- David AW, Perakath B. Management of anorectal melanomas: a 10-year review. *Trop Gastroenterol.* 2007;28(2):76-8.
- Slingluff CL Jr, Vollmer RT, Seigler HF. Anorectal melanoma: clinical characteristics and results of surgical management in twenty-four patients. *Surgery.* 1990;107(1):1-9.
- Das G, Gupta S, Shukla PJ, Jagannath P. Anorectal melanoma: a large clinicopathologic study from India. *Int Surg.* 2003;88(1):21-4.
- Chae WY, Lee JL, Cho D-H, Yu SK, Roh J, Kim JC. Preliminary suggestion about staging of anorectal malignant melanoma may be used to predict prognosis. *Cancer Res Treat.* 2016;48(1):240-9. <https://doi.org/10.4143/crt.2014.305>
- Podnos YD, Tsai NC, Smith D, Ellenhorn JD. Factors affecting survival in patients with anal melanoma. *Am Surg.* 2006;72(10):917-20. <https://doi.org/10.1177/000313480607201017>
- Yeh JJ, Shia J, Hwu WJ, Busam KJ, Paty PB, Guillem JG, et al. The role of abdominoperineal resection as surgical therapy for anorectal melanoma. *Ann Surg.* 2006;244(6):1012-17. <https://doi.org/10.1097/01.sla.0000225114.56565.f9>

27. Falch C, Mueller S, Kirschniak A, Braun M, Koenigsrainer A, Klumpp B. Anorectal malignant melanoma: Curative abdominoperineal resection: patient selection with 18F-FDG-PET/CT. *World J Surg Oncol.* 2016;14(1):185. <https://doi.org/10.1186/s12957-016-0938-x>
28. Ceccopieri B, Marcomin AR, Vitagliano F. Primary anorectal malignant melanoma: report of two cases. *Tumori.* 2000;86(4):356-8. <https://doi.org/10.1177/030089160008600430>
29. Bujko K, Nowacki MP, Liszka-Deleck P. Radiation therapy for anorectal melanoma - a report of three cases. *Acta Oncol.* 1998;37(5):497-9. <https://doi.org/10.1080/028418698430485>
30. Moozar KL, Wong CS, Couture J. Anorectal malignant melanoma: treatment with surgery or radiation therapy, or both. *Can J Surg.* 2003;46(5):345-9.
31. Tacastacas JD, Bray J, Cohen YK, Arbesman J, Kim J, Koon HB, et al. Update on primary mucosal melanoma. *J Am Acad Dermatol.* 2014;71(2):366-753. <https://doi.org/10.1016/j.jaad.2014.03.031>
32. Chapman PB, Einhorn LH, Meyers ML, Saxman S, Destro AN, Panageas KS, et al. Phase III multicenter randomized trial of the Dartmouth regimen versus dacarbazine in patients with metastatic melanoma. *J Clin Oncol.* 1999;17(9):2745-51. <https://doi.org/10.1200/JCO.1999.17.9.2745>
33. Singhal NK, Ostwal VS, Shrikhande SV, Saklani A, Arya S, Ramadvar M. Systemic therapy in anorectal melanoma: Does choice of systemic therapy matter? ASCO. *J Clin Oncol.* 2016;34(suppl 4S; abstr 731). [https://doi.org/10.1200/jco.2016.34.4\\_suppl.731](https://doi.org/10.1200/jco.2016.34.4_suppl.731)
34. Thibault C, Sagar P, Nivatvongs S, Ilstrup DM, Wolff BG. Anorectal melanoma--an incurable disease? *Dis Colon Rectum.* 1997;40(6):661-8. <https://doi.org/10.1007/BF02140894>
35. Shoushtari AN, Bluth MJ, Goldman DA, Bitas C, Lefkowitz RA, Postow MA, et al. Clinical features and response to systemic therapy in a historical cohort of advanced or unresectable mucosal melanoma. *Melanoma Res.* 2017;27(1):57-64. <https://doi.org/10.1097/CMR.0000000000000306>



**Disponible en:**

<https://www.redalyc.org/articulo.oa?id=337782276014>

Cómo citar el artículo

Número completo

Más información del artículo

Página de la revista en redalyc.org

Sistema de Información Científica Redalyc  
Red de revistas científicas de Acceso Abierto diamante  
Infraestructura abierta no comercial propiedad de la  
academia

Hernando Marulanda-Fernández, Felipe Vera-Polanía,  
Juan Antonio Trejos-Naranjo,  
Julián Ernesto Parga-Bermúdez, William Otero-Regino  
**Primary Anorectal Melanoma: Case Report and Review of  
a Rare Neoplasm**  
**Melanoma anorrectal primario: reporte de un caso y  
revisión de una neoplasia infrecuente**

*Revista colombiana de Gastroenterología*  
vol. 38, núm. 4, p. 504 - 509, 2023  
Asociación Colombiana de Gastroenterología,  
**ISSN:** 0120-9957  
**ISSN-E:** 2500-7440

**DOI:** <https://doi.org/10.22516/25007440.993>