

Carcinoma lobulillar infiltrante de mama metastásico a duodeno, a propósito de un caso

Infiltrating Lobular Carcinoma of the Breast Metastatic to the Duodenum, about a Case

Yirdley Gisella Sandoval-Vargas,¹ Iván Enrique González-Mendoza,^{2*} Raúl Antonio Cañadas-Garrido,³ Diana Valentina Ariza-Muñoz.⁴

ACCESO ABIERTO

Citación:

Sandoval-Vargas YG, González-Mendoza IE, Cañadas-Garrido RA, Ariza-Muñoz DV. Carcinoma lobulillar infiltrante de mama metastásico a duodeno, a propósito de un caso. *Revista Colomb. Gastroenterol.* 2023;38(4):534-538. <https://doi.org/10.22516/25007440.941>

¹ Médica y cirujana, residente de medicina interna, Hospital Universitario San Ignacio. Pontificia Universidad Javeriana. Bogotá, Colombia.

² Médico, especialista en Medicina Interna, *Fellow* de Gastroenterología, Hospital Universitario San Ignacio. Pontificia Universidad Javeriana. Bogotá, Colombia.

³ Médico, especialista en Medicina Interna y Gastroenterología, Unidad de Gastroenterología, Hospital Universitario San Ignacio, Profesor Asociado Pontificia Universidad Javeriana. Bogotá, Colombia.

⁴ Médica y cirujana, residente de patología, Hospital Universitario San Ignacio. Pontificia Universidad Javeriana. Bogotá, Colombia.

*Correspondencia: Iván Enrique González-Mendoza. ivangonzalez@javeriana.edu.co

Fecha recibido: 20/07/2022
Fecha aceptado: 27/06/2023



Resumen

Introducción: la obstrucción al tracto de salida gástrico o síndrome pilórico puede presentarse de manera secundaria a compromiso neoplásico, y es inusual el compromiso metastásico como etiología. Las neoplasias de la mama generalmente originan metástasis óseas, hepáticas y pulmonares, y es infrecuente el compromiso del tracto digestivo. **Presentación del caso:** se trata de una paciente de 69 años con carcinoma lobulillar infiltrante de mama derecha que consultó por dolor abdominal y episodios eméticos posprandiales con intolerancia a la vía oral y disnea. Se registró un compromiso neoplásico mamario bilateral y dilatación de la cámara gástrica con engrosamiento del píloro. Se dio manejo antiemético y colocación de sonda nasogástrica. Fue llevada a una endoscopia de vías digestivas altas en la que se encontró una lesión ulcerada de aspecto infiltrativo a nivel pospilórico que comprometía de forma circunferencial la luz duodenal, y luego se tomó una biopsia a este nivel, que fue compatible con un carcinoma mamario de tipo lobulillar. Esta entidad, denominada *síndrome pilórico por neoplasias*, puede manejarse con gastroyeyunostomía o con prótesis enteral que mejore la calidad de vida en pacientes con pronóstico ominoso a corto plazo. La paciente de nuestro caso manifestó voluntades anticipadas para no recibir procedimientos invasivos, por lo cual se ofreció la colocación de una prótesis metálica descubierta con fines paliativos y se logró el restablecimiento de la vía de alimentación y resolución de la disnea por restricción. **Conclusiones:** el compromiso metastásico de neoplasias de la mama al tracto digestivo es poco frecuente; sin embargo, debe sospecharse en pacientes de edad avanzada y con neoplasias previamente documentadas.

Palabras clave

Neoplasias de la mama, metástasis de las neoplasias, píloro, informes de caso, obstrucción duodenal.

Abstract

Introduction: Gastric outlet obstruction or pyloric syndrome can occur secondary to neoplastic involvement, and metastasis as an etiology is unusual. Breast neoplasms generally cause bone, liver, and lung metastases, rarely involving the gastrointestinal tract. **Case presentation:** A 69-year-old female patient with infiltrating lobular carcinoma of the right breast consulted for abdominal pain and postprandial emetic episodes with oral intolerance and dyspnea. Bilateral neoplastic breast involvement and dilation of the gastric chamber with thickening of the pylorus were recorded. She required antiemetic management and placement of a nasogastric tube. She was taken to an upper digestive tract endoscopy, which found an ulcerated lesion with an infiltrative appearance at the postpyloric level that circumferentially compromised the duodenal lumen. Then, a biopsy was taken, which was compatible with a breast carcinoma of a lobular type. This entity, called *pyloric syndrome due to neoplasia*, can be managed with gastroyejunostomy or an enteral prosthesis that improves the quality of life of patients with an ominous short-term prognosis. The patient in our case expressed advance directives not to receive invasive procedures, for which an uncovered metal prosthesis was placed for palliative purposes, achieving the re-establishment of the feeding route and resolution of dyspnea due to restriction. **Conclusions:** The metastatic involvement of neoplasms of the breast to the gastrointestinal tract is rare; however, it should be suspected in elderly patients with previously documented neoplasms.

Keywords

Breast neoplasms, metastasis of neoplasms, pylorus, case reports, duodenal obstruction.

INTRODUCCIÓN

El síndrome pilórico u obstrucción del tracto de salida gástrico es una entidad que puede presentarse de manera secundaria al compromiso neoplásico, y afectar la calidad de vida de los pacientes^(1,2). Es inusual el compromiso metastásico como etiología y aún menos frecuente asociado con un tumor primario de la mama^(3,4), lo que hace razonable que en casos como el descrito se sospechen y se exploren diferentes diagnósticos diferenciales.

CASO CLÍNICO

Mujer de 69 años diagnosticada con carcinoma lobulillar infiltrante en la mama derecha un mes antes del ingreso. Ingresó por una semana de evolución de dolor abdominal difuso asociado con náuseas, emesis posprandial y disnea en reposo. En el ingreso se encontró en un estado general regular, taquicárdica, taquipnéica, con saturación al ambiente de 57%, sin otros antecedentes relevantes. Se dio manejo con oxígeno suplementario y se inició estudio de disnea y síndrome emético. Se realizaron estudios tomográficos con contraste de tórax y abdomen, y resultados negativos para tromboembolismo pulmonar, con hallazgo de atelectasias subsegmentarias basales y derrame pericárdico sin compromiso hemodinámico; adicionalmente, se evidenció un compromiso neoplásico mamario bilateral y dilatación de la cámara gástrica con engrosamiento del píloro (**Tabla 1**).

Con estos hallazgos se atribuyó la hipoxemia al compromiso atelectásico. Respecto al cuadro gastrointestinal, se consideró compatible con un síndrome pilórico y se inició manejo con sonda nasogástrica y antiemético, que conllevó una mejoría parcial. La paciente fue llevada a esofagogastroduodenos-

copia, la cual evidenció cambios de esofagitis por retención y contenido alimentario en la cámara gástrica, que, a su vez, evidencia una lesión de aspecto infiltrante con superficie ulcerada y sangrado fácil a nivel pospilórico que comprometía en forma circunferencial la luz duodenal (**Figura 1**).

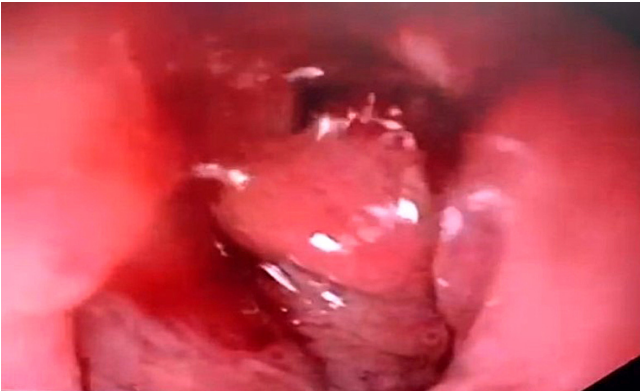


Figura 1. Región prepilórica con mucosa de aspecto edematizado, friable con sangrado fácil al paso del equipo con compromiso circunferencial. Fuente: archivo de los autores.

Se realizó una toma de biopsias de la lesión en el duodeno, que reportó el compromiso por un grupo de células atípicas y discohesivas con inmunohistoquímica compatible con un carcinoma de origen mamario de tipo lobulillar (negativo para citoqueratina 20, CDX-2 y E-cadherina) (**Figura 2**). Se explicaron los hallazgos, sin embargo, la paciente manifestó voluntades anticipadas para no recibir procedimientos invasivos, por lo cual se consideró la inserción de una prótesis metálica descubierta de 22 mm x 60 mm, que permitió reestablecer la vía de alimentación y mejorar la disnea y el dolor abdominal (**Figura 3**).

Tabla 1. Estudios paraclínicos

Estudio	Resultado
Ecocardiograma transtorácico	Ventrículo izquierdo de tamaño normal, remodelación concéntrica, función sistólica conservada, FE de 60% sin trastornos segmentarios. Derrame pericárdico de moderada cantidad con derrame pleural izquierdo y signos de segmentos pulmonares colapsados o infiltrados. Sin valvulopatías significativas.
Tomografía contrastada de tórax	Masas mamarias bilaterales de predominio izquierdo, en relación con antecedente neoplásico conocido, con adenomegalias de aspecto sospechoso en ambas regiones axilares y compromiso polioestótico mixto descrito que se atribuye a una enfermedad neoplásica secundaria. Atelectasias subsegmentarias en lóbulo medio y língula.
Tomografía contrastada de abdomen	Esteatosis hepática moderada. Dilatación de la cámara gástrica con aparente engrosamiento de las paredes del píloro. Enfermedad diverticular no complicada del colon. Compromiso polioestótico en relación con enfermedad neoplásica secundaria.
Biopsia de mama	Carcinoma lobulillar invasivo variante clásica.

FE: fracción de eyección. Tabla elaborada por los autores.

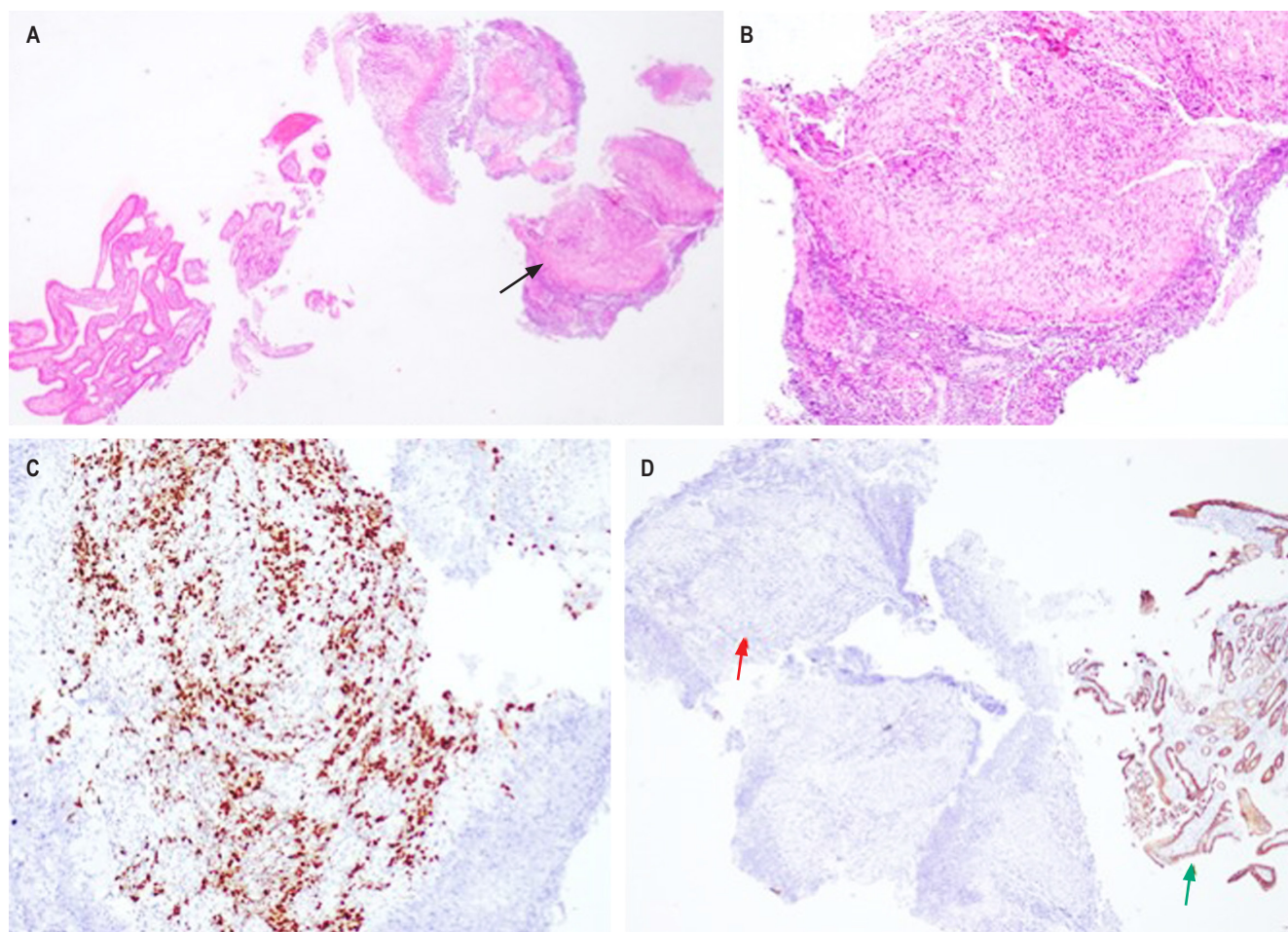


Figura 2. **A.** (Hematoxilina-eosina). Epitelio duodenal con arquitectura conservada y fragmentos de submucosa comprometidos por un infiltrado tumoral (flecha negra). **B.** (Hematoxilina-eosina). Las células tumorales son discohesivas, de tamaño pequeño a mediano, con pleomorfismo nuclear e hiper cromasia. **C.** (GATA-3). Positividad de las células tumorales. **D.** (E-cadherina). Las células tumorales son negativas para E-cadherina (flecha roja); hay un adecuado control interno en el epitelio intestinal (flecha verde). Fuente: archivo de los autores.

DISCUSIÓN

La obstrucción del tracto de salida gástrico puede ser secundario a causas intrínsecas o extrínsecas que expliquen el bloqueo mecánico del vaciamiento gástrico, puede localizarse a nivel distal del estómago, píloro o duodeno y suele presentarse con cuadros de náuseas, vómito y dolor abdominal⁽¹⁾.

La etiología suele dividirse en maligna (62%) y benigna (38%), contemplando las neoplasias gástricas, adenocarcinoma duodenal, carcinomas de la ampolla de váter, neoplasias de la vesícula biliar, linfomas y metástasis, entre las causas malignas^(1,2). Dentro de las etiologías benignas se describen úlceras pépticas, pancreatitis aguda y crónica, entidades inflamatorias (como la enfermedad de Crohn) e infiltrativas (como la amiloidosis), así como cuerpos extraños⁽²⁻⁵⁾.

En cuanto al carcinoma lobulillar infiltrante de mama, se caracteriza por la presencia de células discohesivas y presenta mutaciones en genes que codifican para E-cadherina, ya que su ausencia apoya el diagnóstico⁽⁶⁻⁸⁾. Sin embargo, no parece haber una asociación entre esta característica y la aparición de metástasis^(7,9). Está descrito el compromiso metastásico múltiple óseo, de hígado y de pulmón, y es inusual el de peritoneo en un 14,6% y el de estómago en un 2,8%⁽¹⁰⁾.

En el caso de la paciente, se documentó un compromiso metastásico duodenal por carcinoma mamario ya conocido; si bien dentro de las lesiones tumorales del duodeno las metástasis no son frecuentes, hay series de casos que describen prevalencias del 32%, de las cuales hasta un 12% son metástasis de carcinoma epidermoide, 8% carcinoma de células claras, 8% melanoma y 4% liposarcoma pleo-

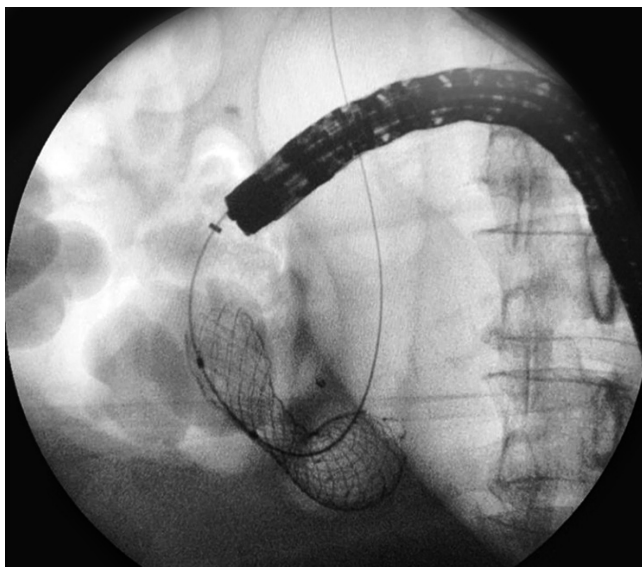


Figura 3. Prótesis duodenal posicionada bajo fluoroscopia que toma la imagen clásica en forma de reloj de arena. Fuente: archivo de los autores.

mórfico^(3,11). Yim y colaboradores, en una serie de casos de pacientes con síndrome pilórico, reportaron una etiología metastásica cercana al 27,6%⁽¹²⁾. También están descritas como presentaciones inusuales el compromiso metastásico por adenocarcinoma de ciego, carcinoma escamoso de cérvix y ano⁽¹²⁻¹⁴⁾, así como carcinoma pleomórfico pulmonar^(15,16). Respecto al compromiso duodenal por carcinomas de mama, se describen episodios de obstrucción del tracto de salida gástrico secundario o como primera manifestación de la neoplasia, como el reportado por Khairy y colaboradores⁽¹⁷⁾.

Dentro de las alternativas terapéuticas para obstrucciones de salida de etiología benignas se describen la terapia farmacológica y algunos procedimientos endoscópicos como las dilataciones con balón, lo que deja como última opción el manejo quirúrgico. En cuanto al manejo de las obstrucciones malignas se describen la inserción de prótesis antroduodenales, las gastroyeyunostomías quirúrgicas (GYTQ) y la gastroenterostomía endoscópica guiada por ultrasonido (GETEGU)^(2,17-20).

Las prótesis antroduodenales son metálicas, cubiertas o no por membranas de plástico o silicona. Las recubiertas tienen un mayor riesgo de migración, pero menor tasa de estenosis. La principal causa de estenosis es el crecimiento tumoral intra-stent (8%-25,4%), y se requiere terapia con argón plasma o un nuevo stent intraluminal. La migración de las prótesis ocurre en 0% al 19,4%, principalmente en las recubiertas, se reacomodan o se retiran por vía endos-

cópica o quirúrgica. El sangrado asociado con la inserción se presenta en el 1% y suele darse un manejo conservador o endoscópico. Tienen una utilidad limitada y una duración *in situ* de hasta 85 días y suelen usarse en pacientes con pobre pronóstico a corto plazo para mejorar la calidad de vida y retornar la vía oral, lo que permite un alivio de los síntomas más prolongado, menor frecuencia de reintervención y costos^(12,20).

Respecto a la GYTQ, puede realizarse por el abordaje convencional o por laparoscopia en aquellos pacientes con expectativa de vida mayor o igual a dos meses^(19,20).

La GETEGU es una alternativa segura y eficaz, la cual utiliza prótesis metálicas que se oponen a la luz del lumen cubiertas con un dispositivo que previene la migración; se realiza la inserción a través del estómago, comunicándose con el duodeno distal o el yeyuno proximal, y se reporta un éxito técnico del 87% al 96% y clínico del 81% al 92%. Dentro de las complicaciones están el neumoperitoneo, la fístula gástrica, el sangrado, la peritonitis o el dolor abdominal, los cuales suelen ser infrecuentes. Al comparar esta técnica con las prótesis antroduodenales, ambas tienen un éxito técnico, estancia hospitalaria y seguridad similares^(19,20).

La GYTQ tiene un mayor éxito técnico con recurrencia de síntomas en una frecuencia similar respecto al abordaje endoscópico⁽²⁰⁾. La GETEGU tiene una mayor tasa de éxito clínico con mayor obstrucción, y es una alternativa mínimamente invasiva con dificultad técnica y menor disponibilidad, lo que favorece el uso de las otras alternativas^(19,20).

En el caso de nuestra paciente, quien manifestó de manera anticipada su voluntad de rehusar la realización de maniobras invasivas y teniendo en cuenta su condición clínica, se consideró la inserción de una prótesis duodenal descubierta como manejo.

CONCLUSIÓN

El síndrome pilórico es una entidad ampliamente conocida con un porcentaje de etiología maligna significativo; puede sospecharse en pacientes como la mencionada, teniendo en cuenta su edad avanzada y el compromiso neoplásico previamente conocido. Aunque no es frecuente el compromiso metastásico de neoplasias de mama al tracto digestivo, y aún menos del carcinoma lobulillar, los marcadores de inmunohistoquímica pueden ayudar a establecer un diagnóstico etiológico.

El manejo dependerá del contexto del paciente y su condición clínica. En pacientes con adecuada funcionalidad y pronóstico a mediano plazo, podría considerarse la realización de una gastroyeyunostomía; en aquellos con pronóstico ominoso, podría considerarse la inserción de una prótesis enteral en miras de mejorar la calidad de vida del paciente.

REFERENCIAS

- Koop AH, Palmer WC, Stancampiano FF. Gastric outlet obstruction: A red flag, potentially manageable. *Cleve Clin J Med*. 2019;86(5):345-53. <https://doi.org/10.3949/ccjm.86a.18035>
- Storm AC, Ryou M. Advances in the endoscopic management of gastric outflow disorders. *Curr Opin Gastroenterol*. 2017;33(6):455-60. <https://doi.org/10.1097/MOG.0000000000000403>
- Rosas-Marcos E, Frisancho-Velarde O, Yábar-Berrocal A. Neoplasia maligna duodenal: perfil clínico-patológico. *Rev. gastroenterol. Perú*. 2003;23(2):99-106.
- Lambert LA. 3-27 Breast cancer: Presentation and intervention in women with gastrointestinal metastasis and carcinomatosis. *Breast Dis*. 2006;17(3):250-1. [https://doi.org/10.1016/S1043-321X\(06\)80509-6](https://doi.org/10.1016/S1043-321X(06)80509-6)
- Santa-Botero DA, Luna-Meza Á, Castañeda-Cardona C, Rosselli D. Metástasis duodenogástrica por cáncer de mama: reporte de caso. *Rev. colomb. Gastroenterol*. 2017;32(4):379-81. <https://doi.org/10.22516/25007440.182>
- Dossus L, Benusiglio PR. Lobular breast cancer: incidence and genetic and non-genetic risk factors. *Breast Cancer Res*. 2015;17:37. <https://doi.org/10.1186/s13058-015-0546-7>
- Ferlicot S, Vincent-Salomon A, Médioni J, Genin P, Rosty C, Sigal-Zafrani B, et al. Wide metastatic spreading in infiltrating lobular carcinoma of the breast. *Eur J Cancer*. 2004;40(3):336-41. <https://doi.org/10.1016/j.ejca.2003.08.007>
- Desmedt C, Zoppoli G, Gundem G, Pruneri G, Larsimont D, Fornili M, et al. Genomic Characterization of Primary Invasive Lobular Breast Cancer. *J Clin Oncol*. 2016;34(16):1872-81. <https://doi.org/10.1200/JCO.2015.64.0334>
- Engstrøm MJ, Opdahl S, Vatten LJ, Haugen OA, Bofin AM. Invasive lobular breast cancer: the prognostic impact of histopathological grade, E-cadherin and molecular subtypes. *Histopathology*. 2015;66(3):409-19. <https://doi.org/10.1111/his.12572>
- Ovalle-Hernández AF, Vargas-Rubio RD. Experience in the management of neoplastic gastric outlet obstruction in patients at the Hospital Universitario San Ignacio in Bogotá, Colombia. *Rev Gastroenterol Mex (Engl Ed)*. 2022;87(1):35-43. <https://doi.org/10.1016/j.rgmex.2021.10.002>
- Vargas-Rubio RD, Ovalle-Hernández AF, Ursida-Serrano V, Torres-Arciniegas SC, Hani de Ardila AC. Experiencia con los stents metálicos autoexpandibles para el manejo de cáncer gástrico distal. *Rev. Gastroenterol. Peru*. 2018;38(4):331-9.
- Yim HB, Jacobson BC, Saltzman JR, Johannes RS, Bounds BC, Lee JH, et al. Clinical outcome of the use of enteral stents for palliation of patients with malignant upper GI obstruction. *Gastrointest Endosc*. 2001;53(3):329-32. [https://doi.org/10.1016/S0016-5107\(01\)70407-5](https://doi.org/10.1016/S0016-5107(01)70407-5)
- Sebastián JJ, Zaragozano R, Vicente J, Gallego O, Trufero JM. Duodenal obstruction secondary to a metastasis from an adenocarcinoma of the cecum: a case report. *Am J Gastroenterol*. 1997;92(6):1051-2.
- Marra E, Quassone P, Tammaro P, Cardalesi C, D'Avino R, Cipolletta F, et al. Malignant Gastric Outlet Obstruction Caused by Duodenal Cervix Metastasis in a Young Woman: Rendezvous Technique. *Medicina (Kaunas)*. 2021;57(8):765. <https://doi.org/10.3390/medicina57080765>
- Yuridullah R, Kaur P, Estifan E, Sanchez J, Nanavati S, Singhal M. Anal squamous cell carcinoma with metastasis to duodenum causing duodenal stricture and gastric outlet obstruction. *AME Case Rep*. 2019;3:33. <https://doi.org/10.21037/acr.2019.07.12>
- Matsuda M, Kai Y, Harada S, Suzuki K, Hontsu S, Muro S. Duodenal Metastasis of Pulmonary Pleomorphic Carcinoma: A Case Report. *Case Rep Oncol*. 2021;14(3):1511-15. <https://doi.org/10.1159/000519664>
- Khairy S, Azzam A, Mohammed S, Suleman K, Khawaji A, Amin T. Duodenal Obstruction as First Presentation of Metastatic Breast Cancer. *Case Rep Surg*. 2015;2015:605719. <https://doi.org/10.1155/2015/605719>
- Kouanda A, Binmoeller K, Hamerski C, Nett A, Bernabe J, Watson R. Endoscopic ultrasound-guided gastroenterostomy versus open surgical gastrojejunostomy: clinical outcomes and cost effectiveness analysis. *Surg Endosc*. 2021;35(12):7058-67. <https://doi.org/10.1007/s00464-020-08221-z>
- Ye BW, Lee KC, Hou MC. Endoscopic management of malignant gastric outlet obstruction. *J Chin Med Assoc*. 2021;84(4):346-53. <https://doi.org/10.1097/JCMA.0000000000000502>
- Troncone E, Fugazza A, Cappello A, Del Vecchio Blanco G, Monteleone G, Repici A, et al. Malignant gastric outlet obstruction: Which is the best therapeutic option? *World J Gastroenterol*. 2020;26(16):1847-60. <https://doi.org/10.3748/wjg.v26.i16.1847>



Disponible en:

<https://www.redalyc.org/articulo.oa?id=337782276019>

Cómo citar el artículo

Número completo

Más información del artículo

Página de la revista en redalyc.org

Sistema de Información Científica Redalyc
Red de revistas científicas de Acceso Abierto diamante
Infraestructura abierta no comercial propiedad de la
academia

Yirdley Gisella Sandoval-Vargas,
Iván Enrique González-Mendoza,
Raúl Antonio Cañadas-Garrido, Diana Valentina Ariza-Muñoz
**Infiltrating Lobular Carcinoma of the Breast Metastatic to
the Duodenum, about a Case**
**Carcinoma lobulillar infiltrante de mama metastásico a
duodeno, a propósito de un caso**

Revista colombiana de Gastroenterología
vol. 38, núm. 4, p. 534 - 538, 2023
Asociación Colombiana de Gastroenterología,
ISSN: 0120-9957
ISSN-E: 2500-7440

DOI: <https://doi.org/10.22516/25007440.941>