

Sangrado de tubo digestivo bajo por lesión de Dieulafoy rectal: a propósito de un caso

Lower Gastrointestinal Bleeding Due to Rectal Dieulafoy's Lesion: A Case Report

Cristhel Cervín-Báez,^{1*}  Sigifredo Haro-Orduño,² Jorge González-Altamirano,³ Francisco Rafael Aragón-Ochoa.⁴

ACCESO ABIERTO

Citación:

Cervín-Báez C, Haro-Orduño S, González-Altamirano J, Aragón-Ochoa FR. Sangrado de tubo digestivo bajo por lesión de Dieulafoy rectal: a propósito de un caso. *Revista. colomb. Gastroenterol.* 2024;39(1):68-70. <https://doi.org/10.22516/25007440.994>

¹ Médico residente de segundo año en Medicina Interna, Instituto de Seguridad y Servicios Sociales de los Trabajadores del Estado. Mexicali, Baja California, México.

² Médico Cirujano General con alta especialidad en Endoscopia Gastrointestinal, adscrito al servicio de Endoscopia Gastrointestinal, Hospital General 5 de Diciembre, Instituto de Seguridad y Servicios Sociales de los Trabajadores del Estado. Mexicali, Baja California, México.

³ Médico internista con especialidad en Gastroenterología y Endoscopia Gastrointestinal adscrito al servicio de Gastroenterología, Hospital General 5 de Diciembre, Instituto de Seguridad y Servicios Sociales de los Trabajadores del Estado. Mexicali, Baja California, México.

⁴ Médico residente de segundo año de Cirugía General, Hospital General 5 de Diciembre, Instituto de Seguridad y Servicios Sociales de los Trabajadores del Estado. Mexicali, Baja California, México.

*Correspondencia: Cristhel Cervín-Báez.
cc.baez94@gmail.com

Fecha recibido: 30/11/2022
Fecha aceptado: 07/07/2023



Resumen

La lesión de Dieulafoy es una lesión vascular de 1-3 mm en la submucosa y representa del 1%-2% del total de hemorragias digestivas; 80% se localiza en el estómago y 15% en el duodeno, mientras que su hallazgo en el resto del tubo digestivo representa < 5%. En el siguiente trabajo se presenta el caso de un paciente masculino de 79 años que presentó choque hipovolémico por sangrado de tubo digestivo secundario a lesión de Dieulafoy rectal con manejo endoscópico inicial y posteriormente quirúrgico.

Palabras clave

Lesión de Dieulafoy, hemoclip, sangrado de tubo digestivo bajo.

Abstract

Dieulafoy's lesion is a 1–3 mm vascular lesion in the submucosa and represents 1–2% of total GI bleeding; 80% are located in the stomach and 15% in the duodenum, while its finding in the rest of the GI tract is <5%. This work presents the case of a 79-year-old male patient who went into hypovolemic shock due to GI bleeding secondary to a rectal Dieulafoy's lesion with endoscopic and subsequent surgical management.

Keywords

Dieulafoy's lesion, hemoclip, lower gastrointestinal bleeding.

INTRODUCCIÓN

Descrita en 1989 por Paul Dieulafoy en una serie de pacientes con sangrado de tubo digestivo sin ulceraciones, el *sangrado de tubo digestivo bajo por lesión de Dieulafoy rectal* se define como una arteria tortuosa o aberrante de pequeño calibre en la submucosa⁽¹⁾. Se considera una causa poco frecuente de hemorragia digestiva que predomina en la curvatura menor debido a la rica irrigación y gran calibre de

las arterias de esta zona⁽²⁾, y es poco común su hallazgo en zonas del tubo digestivo bajo. Para su diagnóstico se requieren los siguientes criterios:

1. salida a chorro/flujo micropulsátil arterial activo a partir de un defecto mucoso < 3 mm o a través de la mucosa normal;
2. visualización de un vaso con/sin signos de sangrado reciente protruido a través de un defecto mucoso diminuto o de la mucosa normal;

3. presencia de un coágulo fresco fuertemente adherido a través de un defecto mucoso mínimo o sobre mucosa de aspecto normal⁽³⁾.

Presenta una alta morbimortalidad por las pérdidas hemáticas que oscila entre 8% y 10%⁽⁴⁾, por lo que su diagnóstico y tratamiento es prioritario. Debido a su baja incidencia, tanto los factores de riesgo como el tratamiento para esta enfermedad no han sido bien establecidos; sin embargo, algunos estudios descriptivos^(5,6) han descrito algunos de ellos (**Tabla 1**). En propósito del presente trabajo es exponer el caso de un paciente con una presentación poco frecuente de lesión de Dieulafoy debido a su localización en tubo digestivo bajo.

Tabla 1. Factores de riesgo asociados a lesión de Dieulafoy

Sexo masculino
Uso previo de AINE
Enfermedad renal crónica
Quemaduras mayores
Edad media de presentación: 52 años
Diabetes tipo 2
Hipertensión arterial sistémica
Consumo crónico de alcohol

AINE: antiinflamatorios no esteroideos. Tabla elaborada por los autores.

PRESENTACIÓN DEL CASO

Se trata de un paciente masculino de 79 años, diabético e hipertenso con antecedente de cáncer renal tratado con nefrectomía que acudió por un cuadro diarreico de 7 días de evolución y sangrado transrectal rojo brillante 48 horas después. A su ingreso a urgencias se destacaron los resultados laboratoriales con anemia grave de 6,1 g/dL normocítica normocrómica, por lo que se decidió transfundir cuatro paquetes globulares y su ingreso a medicina interna para la realización de una colonoscopia prioritaria, en la que se agregaron datos de choque hipovolémico secundario a 2,5 litros de evacuaciones rojas brillantes, por lo que se decidió iniciar una preparación urgente con polietilenglicol con esquema de 3 litros en 3 horas, suficiente para una preparación intestinal que fue descrita como Boston 7, con tiempo de retirada del colonoscopio de 17 minutos.

Durante el estudio endoscópico se observaron restos hemáticos de predominio en el colon izquierdo y enfermedad diverticular descendente como hallazgos no representativos de un descenso tan importante de hemoglobina.

Al realizar la retroversión del recto a 1 cm de la línea dentada, se observó un vaso de 2 mm de diámetro pulsátil con mucosa de la zona normal, con escasa fibrina adyacente y coágulo adherente en su ápice (**Figura 1**).

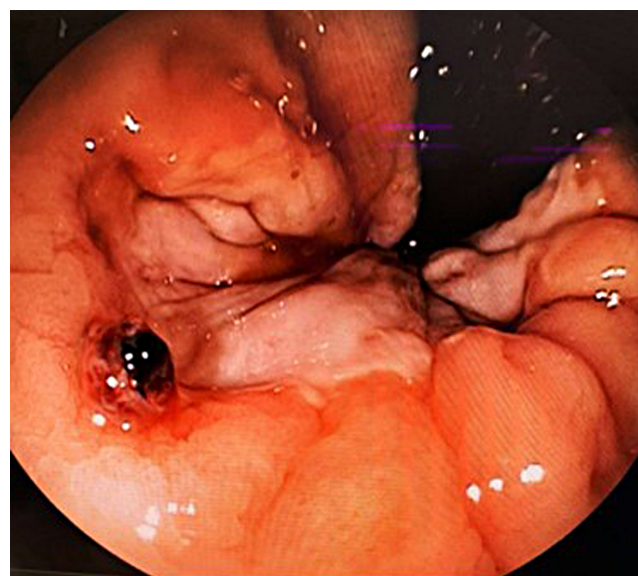


Figura 1. Vaso sangrante pulsátil observado en margen anal. Fuente: archivo de los autores.

Se decidió realizar un tratamiento endoscópico con hemoclip, que por el sitio de la lesión impidió un ángulo adecuado de aproximación para la colocación perpendicular a la mucosa, por lo que se colocó ejerciendo presión en su base. Debido al diámetro de la lesión, la posición subóptima del hemoclip y la cercanía al canal anal, se solicitó hacer una interconsulta al servicio de coloproctología para valorar el tratamiento definitivo, y se presentó un sangrado activo de forma espontánea 72 horas después, por lo que se ingresó al quirófano, donde se realizó una rectoscopia con una posterior ligadura del vaso con punto transfixivo en cruz y dos puntos invaginantes de Lembergt sobre el área previa para disminuir la fricción sobre el vaso aberrante con la finalidad de reducir las posibilidades de un futuro sangrado.

CONCLUSIÓN

El manejo quirúrgico de la lesión de Dieulafoy se reserva para casos que no presentan respuesta con las opciones endoscópicas como adrenalina, hemoclips, cauterización con argón plasma⁽⁷⁻⁹⁾, falla al tratamiento por embolización o hemorragia masiva con choque hipovolémico, por lo que puede realizarse resección amplia en cuña, resección completa del segmento afectado o ligadura de la lesión con puntos transfixivos^(10,11). En el caso particular del paciente,

la posición subóptima y la localización del vaso condicionaron la falta de respuesta al tratamiento endoscópico. Algunos autores sugieren angiografía cuando el tratamiento endoscópico falla o en quienes no sea posible una endoscopia terapéutica⁽¹²⁾; sin embargo, en este caso

el manejo definitivo fue quirúrgico y evolucionó de forma satisfactoria sin episodios de re sangrado. A pesar de ser una localización poco frecuente, no debe dejar de considerarse dentro de los diagnósticos diferenciales de un paciente con sangrado gastrointestinal de origen oscuro.

REFERENCIAS

1. Nguyen DC, Jackson CS. The Dieulafoy's Lesion. *J Clin Gastroenterol*. 2015;49(7):541-9. <https://doi.org/10.1097/MCG.0000000000000321>
2. Enns R. Dieulafoy's Lesions of the Rectum: A Rare Cause of Lower Gastrointestinal Bleeding. *Can J Gastroenterol*. 2001;15(8):541-5. <https://doi.org/10.1155/2001/851354>
3. Baxter M, Aly E. Dieulafoy's lesion: current trends in diagnosis and management. *Ann R Coll Surg Engl*. 2010;92(7):548-54. <https://doi.org/10.1308/003588410X12699663905311>
4. Gallo Arriaga B, Nieto Saucedo J, Gallo Chico B, Ibarra Rodríguez J, Santibáñez Bedolla K, Hidalgo Valadez C. Lesión de Dieulafoy rectal: una causa rara, pero potencialmente mortal de hemorragia del tubo digestivo bajo. *Acta Médica Grupo Ángeles*. 2020;18(3):302-5. <https://doi.org/10.35366/95409>
5. Nadhem, O. N., Salh, O. A., & Bazzaz, O. H. (2017). Lower gastrointestinal bleeding due to rectal Dieulafoy's lesion. *SAGE Open Med Case Rep*. 2017;5:2050313X17744982. <https://doi.org/10.1177/2050313X17744982>
6. Massinha P, Cunha I, Tomé L. Dieulafoy Lesion: Predictive Factors of Early Relapse and Long-Term Follow-Up. *GE Port J Gastroenterol*. 2020;27(4):237-243. <https://doi.org/10.1159/000504720>
7. Franko E, Chardavoyne R, Wise L. Massive rectal bleeding from a Dieulafoy's type ulcer of the rectum: a review of this unusual disease. *Am J Gastroenterol*. 1991;86(10):1545-7.
8. Kasapidis P, Georgopoulos P, Delis V, Balatsos V, Konstantinidis A, Skandalis N. Endoscopic management and long-term follow-up of Dieulafoy's lesions in the upper GI tract. *Gastrointest Endosc*. 2002;55(4):527-31. <https://doi.org/10.1067/mge.2002.122652>
9. Dogan U, Gomceli I, Koc U, Habibi M, Bulbul N. Rectal Dieulafoy Lesions: A Rare Etiology of Chronic Lower Gastrointestinal Bleeding. *Case Rep Med*. 2014;2014:180230. <https://doi.org/10.1155/2014/180230>
10. Wang M, Bu X, Zhang J, Zhu S, Zheng Y, Tantai X, et al. Dieulafoy's lesion of the rectum: a case report and review of the literature. *Endoscopy International Open [Internet]*. 2017;5(9):E939-42. <https://doi.org/10.1055/s-0043-114661>
11. Berkeşoğlu M, Olmez A, Aydin M, Türkmenoğlu M, Çolak T. Dieulafoy's Lesion in the Anal Canal: A Rare Cause of Massive Gastrointestinal Hemorrhage. *Turkish Journal of Colorectal Disease*. 2016;26:53-5.
12. Inayat F, Hussain A, Yahya S, Weissman S, Sarfraz N, Faisal MS, et al. Rectal Dieulafoy's lesion: a comprehensive review of patient characteristics, presentation patterns, diagnosis, management, and clinical outcomes. *Transl Gastroenterol Hepatol*. 2022;7:10. <https://doi.org/10.21037/tgh.2020.02.17>



Disponible en:

<https://www.redalyc.org/articulo.oa?id=337782277010>

Cómo citar el artículo

Número completo

Más información del artículo

Página de la revista en redalyc.org

Sistema de Información Científica Redalyc
Red de revistas científicas de Acceso Abierto diamante
Infraestructura abierta no comercial propiedad de la
academia

Cristhel Cervín-Báez, Sigifredo Haro-Orduño,
Jorge González-Altamirano, Francisco Rafael Aragón-Ochoa
**Lower Gastrointestinal Bleeding Due to Rectal
Dieulafoy's Lesion: A Case Report**
**Sangrado de tubo digestivo bajo por lesión de Dieulafoy
rectal: a propósito de un caso**

Revista colombiana de Gastroenterología
vol. 39, núm. 1, p. 68 - 70, 2024
Asociación Colombiana de Gastroenterología,
ISSN: 0120-9957
ISSN-E: 2500-7440

DOI: <https://doi.org/10.22516/25007440.994>