

Dupilumab en esofagitis eosinofílica refractaria al manejo convencional en pediatría: reporte de dos casos

Dupilumab in Eosinophilic Esophagitis Refractory to Conventional Management in Pediatrics: Report of Two Cases

Angie Vanessa Vergara-Espitia,^{1*}  Diana Victoria Mora-Quintero,²  Lina María Castaño-Jaramillo,³  Ana María Rojas-Velásquez,⁴ 
Natalia Vélez-Tirado.⁵ 

ACCESO ABIERTO

Citación:

Vergara-Espitia AV, Mora-Quintero DV, Vélez-Tirado N, Castaño-Jaramillo LM, Rojas-Velásquez AM. Dupilumab en esofagitis eosinofílica refractaria al manejo convencional en pediatría: reporte de dos casos. *Revista. colomb. Gastroenterol.* 2024;39(1):71-76. <https://doi.org/10.22516/25007440.1015>

¹ Especialista en Pediatría, Universidad El Bosque. *Fellow* de Gastroenterología Pediátrica, Fundación Hospital Pediátrico La Misericordia (HOMI). Bogotá, Colombia.

² Gastroenteróloga pediatra, Fundación HOMI. Bogotá, Colombia.

³ Pediatra especialista en Alergia e Inmunología Clínica Pediátrica, pediatra inmunóloga y alergóloga, Fundación HOMI. Bogotá, Colombia.

⁴ Gastroenteróloga, pediatra, Hospital Universitario San Ignacio. GutMédica SAS. Bogotá, Colombia.

⁵ Especialista en Alergología e Inmunología Clínica Pediátrica, Líder de Inmunología Clínica y Alergia Pediátrica, Fundación HOMI. Bogotá, Colombia.

*Correspondencia: Angie Vanessa Vergara-Espitia.
vvergarae@unbosque.edu.co

Fecha recibido: 29/01/2023

Fecha aceptado: 25/04/2023



Resumen

Introducción: el objetivo de esta publicación es mostrar la respuesta clínica, endoscópica e histológica de dos pacientes pediátricos que recibieron dupilumab como estrategia de manejo para esofagitis eosinofílica. El dupilumab es un anticuerpo monoclonal que inhibe la cadena alfa del receptor de las interleucinas 4 y 13, involucradas en la respuesta inflamatoria T_H2 . El potencial rol terapéutico de este medicamento biológico se ha demostrado en ensayos clínicos en pediatría en otras patologías alérgicas como la dermatitis atópica y el asma, y ha mostrado un adecuado perfil de seguridad y efectividad en pediatría. **Casos clínicos:** se trata de dos niños con antecedentes personales de atopía, rinitis alérgica, asma, dermatitis atópica y alergia alimentaria, que inician con síntomas gastrointestinales que conducen a confirmar el diagnóstico de esofagitis eosinofílica, en quienes a pesar de las diferentes estrategias de manejo no se logra un adecuado control de la enfermedad, y se considera que se benefician del manejo con dupilumab por la evolución de la enfermedad, así como la coexistencia de dermatitis atópica no controlada. **Conclusiones:** en los últimos años se han publicado diferentes estrategias de manejo en pediatría, entre los que se destaca el uso de inhibidores de la bomba de protones a dosis altas, corticoides tópicos y las dietas de exclusión; sin embargo, a pesar de estas estrategias, al menos un tercio de los pacientes puede fallar en lograr la remisión con el manejo inicial, lo que convierte a esta entidad en un reto terapéutico para el gastroenterólogo y el alergólogo pediatra. Nuestros pacientes recibieron la dosis recomendada para su peso y edad aprobada en asma y dermatitis atópica, y se logró la remisión clínica e histológica. La mejoría de los síntomas gastrointestinales se acompañó de un mejor control del asma, la rinitis y la dermatitis. Ninguno de los pacientes tuvo efectos adversos al medicamento.

Palabras clave

Esofagitis eosinofílica, dupilumab, anticuerpo monoclonal anti receptor alfa interleucina 4, pediatría, alergia.

INTRODUCCIÓN

La esofagitis eosinofílica es una enfermedad inflamatoria crónica mediada inmunológicamente que se caracteriza por síntomas de disfunción esofágica, cambios inflamatorios locales a nivel endoscópico y un infiltrado eosinofílico limitado al esófago. El diagnóstico de esofagitis eosinofílica incluye manifestaciones clínicas, hallazgos endoscópicos e histoló-

gicos. Clásicamente, los síntomas inician en la edad escolar, pero pueden presentarse a cualquier edad^(1,2). El diagnóstico temprano y el tratamiento oportuno permiten mejorar el pronóstico porque detienen la progresión de la enfermedad y evitan complicaciones secundarias a la disfunción esofágica y remodelación tisular. En los últimos años se han publicado diferentes estrategias de manejo en pediatría, entre las que se destaca el uso de inhibidores de la bomba de protones

Abstract

Introduction: This publication aims to show the clinical, endoscopic, and histological responses of two pediatric patients who received dupilumab as a management strategy for eosinophilic esophagitis. Dupilumab is a monoclonal antibody that inhibits the alpha chain of the interleukin (IL)-4 and IL-13 receptors involved in the T_H2 inflammatory response. The potential therapeutic role of this biological drug has been demonstrated in pediatric clinical trials in other allergic pathologies, such as atopic dermatitis and asthma, with an adequate safety and effectiveness profile. **Clinical cases:** Two children with a personal history of atopy, allergic rhinitis, asthma, atopic dermatitis, and food allergy began with gastrointestinal symptoms that confirmed the diagnosis of eosinophilic esophagitis. Despite the different management strategies, adequate control of the disease was not achieved, and it is considered that they benefited from management with dupilumab due to the disease evolution and the coexistence of uncontrolled atopic dermatitis. **Conclusions:** In recent years, various management strategies in pediatrics have been published, particularly high-dose proton pump inhibitors, topical corticosteroids, and elimination diets. However, despite these strategies, at least one-third of patients may fail to achieve remission with initial treatment, making this entity a therapeutic challenge for the gastroenterologist and pediatric allergist. Our patients received the dose recommended for their weight and age and approved for asthma and atopic dermatitis, resulting in clinical and histological remission. The improvement in gastrointestinal symptoms was accompanied by better control of asthma, rhinitis, and dermatitis. None of the patients had adverse effects of the medication.

Keywords

Eosinophilic esophagitis, dupilumab, anti-interleukin-4 receptor alpha monoclonal antibody, pediatrics, allergy.

a dosis altas, corticoides tópicos y las dietas de exclusión; a pesar de estas estrategias, al menos un tercio de los pacientes pueden fallar en lograr la remisión con el manejo inicial, lo que convierte a esta entidad en un reto terapéutico para el gastroenterólogo y el alergólogo pediatra^(3,4).

La alteración de la barrera esofágica está implicada en la fisiopatología de la esofagitis eosinofílica, ya que facilita la penetración de alérgenos alimentarios, lo que desencadena una respuesta inmunitaria no mediada por inmunoglobulina E (IgE), amplificada por la producción de linfopoyetina estromal tímica (TSLP), la cual estimula los linfocitos con respuesta inflamatoria tipo 2 (T_H2). Consecuentemente, se producen citocinas proinflamatorias que promueven el reclutamiento de eosinófilos hacia el epitelio esofágico y su degranulación favorece la inflamación y fibrosis^(2,5).

El diagnóstico de esofagitis eosinofílica requiere criterios clínicos, endoscópicos e histológicos. Los síntomas pueden iniciar en la edad escolar, con un pico de incidencia en adolescentes y adultos jóvenes. Las manifestaciones dependen de la edad de presentación y pueden incluir disfagia, dolor abdominal superior e impactación de los alimentos^(3,6). La endoscopia de vías digestivas altas (EVDA) permite evaluar la apariencia esofágica y tomar biopsias para confirmar la presencia infiltración de eosinófilos en la mucosa. Los hallazgos histológicos descritos con mayor frecuencia son acantosis, hiperplasia basal e infiltrado inflamatorio eosinofílico, y es necesario encontrar más de 15 eosinófilos por campo de gran aumento (CGA); por tal motivo, se recomiendan mínimo 6 biopsias que incluyan los tres tercios

del esófago. La inflamación crónica puede llevar a fibroestenosis con aparición de lesiones de tipo anillos concéntricos y estenosis esofágica⁽⁷⁾.

La respuesta inflamatoria de tipo 2 se caracteriza por la liberación de interleucinas (IL) 4, IL-13 e IL-5, con aumento del infiltrado inflamatorio, principalmente eosinófilos en el tejido, que generan remodelación tisular. Este tipo de respuesta inflamatoria es compartida por la dermatitis atópica, el asma, la rinitis alérgica y la esofagitis eosinofílica. La IL-4 favorece el viraje al linaje T_H2 e induce a los linfocitos B a producir IgE. La IL-4 en conjunto con la IL-13 incrementan el tráfico celular hacia los sitios de inflamación; a su vez, la IL-13 aumenta la producción de moco y la contractibilidad del músculo liso, lo que favorece la proliferación de mastocitos, incrementa su probabilidad de reconocimiento del antígeno y degranulación, y amplifica la respuesta inflamatoria^(5,8).

El dupilumab es un anticuerpo monoclonal humanizado inhibidor dual de la cadena alfa del receptor de IL-4 e IL-13, con impacto muy importante sobre la cascada inflamatoria T_H2 ^(9,10). En un ensayo clínico en adolescentes y adultos con esofagitis eosinofílica se demostró la efectividad y seguridad en el tratamiento con dupilumab en dosis de carga de 600 mg, seguido por 300 mg por vía subcutánea (SC) semanal, que mejoró parámetros clínicos, endoscópicos e histológicos después de 12 semanas de tratamiento, comparado con placebo⁽¹¹⁾; en pacientes pediátricos menores de 12 años aún no hay estudios grandes sobre la seguridad y eficacia en esofagitis eosinofílica, pero es considerada una terapia prometedora por las bases fisiopatológicas^(8,12).

CASO CLÍNICO 1

Se trata de una paciente femenina de 9 años con antecedentes de rinitis alérgica, asma, dermatitis atópica y alergia alimentaria mediada por IgE. A los 6 años, por falla del medro, se realizó una EVDA y se observó el esófago de aspecto normal EREFS 0, con biopsias esofágicas compatibles con diagnóstico de esofagitis eosinofílica, por lo que se inició una restricción dietética a la leche; la paciente perdió el seguimiento por la pandemia de coronavirus del síndrome respiratorio agudo grave de tipo 2 (SARS-CoV-2). A los 8 años consultó nuevamente por síntomas de impactación y dolor torácico, nueva EVDA con EREFS 5 dado por exudados, edema, surcos y aspecto de la mucosa en papel crepé (**Tabla 1**). Las biopsias del esófago muestran 30 eosinófilos por CGA, acantosis e hiperplasia basal, por lo cual se decidió adicionar al manejo inhibidores de la bomba de protones (IBP) a 2 mg/kg/día y fluticasona deglutida a 250 µg cada 12 horas, sin mejoría. Por la gravedad de la clínica y la falta de respuesta, se tomaron IgE específicas a alimentos con evidencia de sensibilización a múltiples alérgenos alimentarios: caseína, lactoalbúmina, lactoglobulina, trigo, soya, piña, maní y avena. Se inició la restricción alimentaria a los alimentos con IgE positiva con respuesta irregular y dificultad de la madre y de la paciente de seguir una adecuada exclusión, principalmente durante las horas escolares.

Tabla 1. Caso 1: seguimiento del puntaje de EREFS y hallazgos en la histopatología

Edad		6 años	8 años	10 años
EVDA	EREFS	0	5	1
Histología	Acantosis	No descrito	Presente	Presente
	Hiperplasia basal	No descrito	Presente	Presente
	n.º eosinófilos x CGA	18	30	13

Terapia con dupilumab

CGA: campo de gran aumento. Tabla elaborada por los autores.

A pesar del suplemento alimentario con fórmula elemental (Neocate®), la paciente presentaba bajo peso, baja talla y densitometría ósea indicativa de osteopenia (Z-score - 2 DE). El asma, la rinitis y la dermatitis también son difíciles de controlar, con evidencia de sensibilización a ácaros del polvo. Por lo anterior, se inició el manejo con dupilumab 300 mg SC cada 4 semanas. Después de dos meses de tratamiento la paciente resolvió completamente los síntomas gastrointestinales.

Luego de seis meses de terapia biológica, se realizó una nueva EVDA con presencia únicamente de surcos leves EREFS 1. La histología de tercio proximal, medio y distal mostró menos de 15 eosinófilos por CGA (**Tabla 1**). Después de seis meses de manejo con dupilumab se tomaron nuevos niveles de IgE específicas a alimentos con evidencia de disminución de más del 50% de los valores para caseína, maní y trigo, por lo cual se decidió iniciar la introducción de alimentos (**Tabla 2**). Actualmente, la paciente está completamente asintomática a nivel gastrointestinal, con excelente control de las comorbilidades alérgicas, por lo que se inició la introducción escalonada de los alimentos restringidos.

CASO CLÍNICO 2

Se trata de un paciente masculino de 8 años con antecedente de asma, rinitis alérgica y alergia alimentaria mediada por IgE. A los 8 años, por falla del medro y restricción alimentaria extensa, se realizó una EVDA y biopsia con más de 20 eosinófilos por CGA, asociado a exudados, anillos y surcos EREFS 4 (**Figura 1A**). Se documentaron IgE específicas elevadas para caseína, albúminas del suero, yema y clara de huevo, pescado, ajonjolí, aguacate, naranja, fresa, soya y trigo. Se inició una dieta de restricción a la leche, huevo y pescado; fluticasona deglutida 250 µg cada 12 horas e IBP 2 mg/kg/día sin mejoría clínica. La EVDA de control mostró más de 50 eosinófilos por campo.

El paciente presentaba clínicamente una alergia alimentaria mixta con síntomas de urticaria, emesis y diarrea asociada a la ingesta accidental, además de dolor abdominal persistente e impactación de los alimentos; por lo anterior, los padres decidieron iniciar educación en casa, evitaban comer en restaurantes e ir a fiestas, lo que produjo síntomas de aislamiento y depresión en el paciente. Por persistencia de la clínica, desnutrición y talla baja se inició dupilumab 300 mg cada 4 semanas, con resolución completa de los síntomas a los 2 meses de tratamiento. Se tomó una EVDA de control seis meses después del inicio de dupilumab y se encontró un EREFS 0 (**Figura 1B**), y la biopsia reportó un máximo de 15 eosinófilos por CGA a lo largo del esófago (**Tabla 3**).

Después de seis meses de manejo con dupilumab se tomaron nuevos niveles de IgE específicas a alimentos con evidencia de disminución de más del 50% de los valores en la gran mayoría de alimentos; sin embargo, los niveles de IgE para la caseína aumentaron, por lo cual continuó con restricción alimentaria a la leche (**Tabla 2**). El paciente ha tolerado la introducción de aguacate, naranja, maní y soya, y logró volver a la educación presencial con resolución de los síntomas depresivos.

Tabla 2. Niveles de IgE específicas a alimentos antes y seis meses después del inicio de dupilumab

Alérgeno (IgE kUI/L)	Paciente 1 (inicio del tratamiento)	Paciente 1 (6 meses de tratamiento)	Paciente 2 (inicio del tratamiento)	Paciente 2 (6 meses de tratamiento)
Caseína	7,82	1,6	8,92	10,4
Alfa lactoalbúmina	2,55	1,75	33,3	17,4
Beta lactoglobulina	0,78	0,54	34,8	20,9
Yema de huevo	-	-	40,7	24,3
Clara de huevo	-	-	60,3	34,9
Maní	4,72	0,2	4,06	2,25
Trigo	3,6	0,1	1,52	0,8
Aguacate	-	-	2,17	0,74
Naranja	-	-	5,17	2,41
Soya	-	-	1,87	0,86

IgE: inmunoglobulina E. Tabla elaborada por los autores.

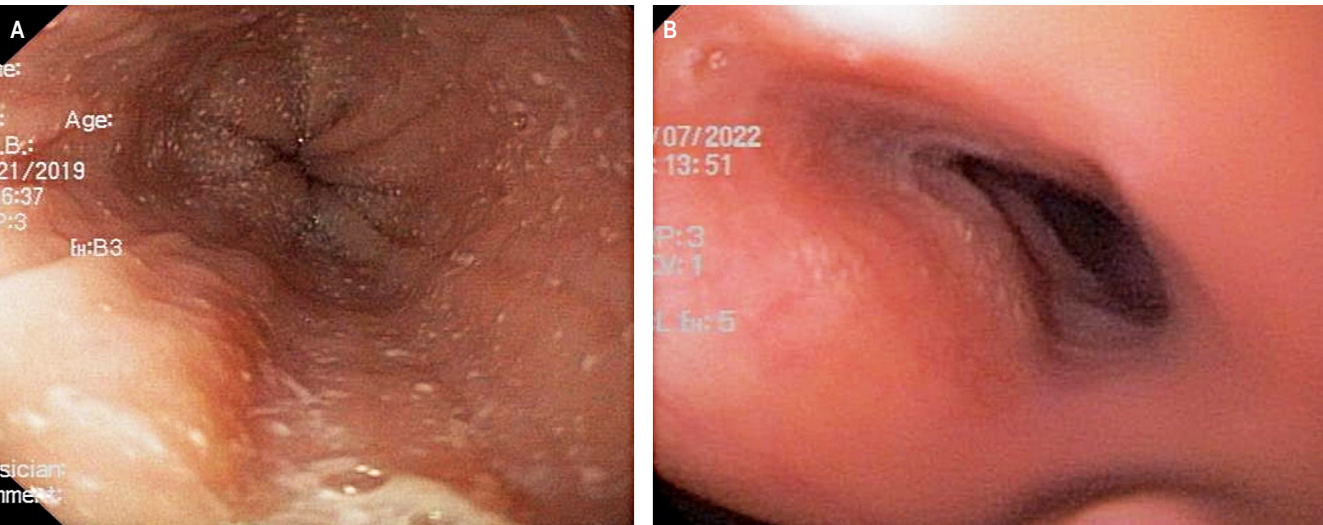


Figura 1. Caso 2. **A.** Esofagoduodenoscopia con hallazgo de esófago EREFS 4 por la presencia de exudados, anillos y surcos. **B.** Esofagoduodenoscopia con hallazgo de esófago EREFS 0, sin evidencia de exudado, surcos o anillos. Fuente: archivo de los autores.

DISCUSIÓN

En este artículo se presenta el caso de dos pacientes con marcha atópica establecida, con esofagitis eosinofílica refractaria al manejo dietético, al esteroide deglutido e IBP quienes mejoraron significativamente luego del inicio de dupilumab 300 mg SC cada 4 semanas, dosis extrapolada

de las indicaciones para manejo de asma y dermatitis atópica. Aproximadamente, el 60% de los pacientes con esofagitis eosinofílica responden al manejo con IBP, corticoide deglutido, dieta de restricción e incluso dilataciones esofágicas. Sin embargo, hay un grupo de pacientes que persiste con inflamación eosinofílica esofágica a pesar de un tratamiento adecuado^(3,7).

Tabla 3. Caso 2: seguimiento score EREFS y hallazgos en la histopatología

Edad		6 años + 9 meses	7 años	8 años	8 años + 9 meses
EVDA	EREFs	4	5	4	0
Histología	Acantosis	Presente	Presente	Presente	Ausente
	Hiperplasia basal	Presente	Presente	Presente	Ausente
	n.º eosinófilos x CGA	> 20	100	50	< 15

Terapia con dupilumab

CGA: campo de gran aumento. Tabla elaborada por los autores.

Una mayor comprensión de las vías inmunológicas implicadas en el desarrollo de la patología alérgica ha permitido el inicio del uso de medicamentos monoclonales que actúan específicamente en la vía de inflamación T_H2 . El dupilumab está aprobado para dermatitis atópica grave, asma y rinosinusitis crónica con pólipos nasales⁽¹²⁾. En mayo de 2022, la Administración de Alimentos y Medicamentos (FDA) aprobó el uso de dupilumab en mayores de 12 años para esofagitis eosinofílica. El uso de dupilumab en esta enfermedad demostró mejoría en la disfagia, asociado a disminución de los recuentos de eosinófilos, mejoría en la escala endoscópica EREFS y mejor distensibilidad esofágica con respecto a placebo. La dosis recomendada en adolescentes y adultos es una dosis de carga de 600 mg SC seguida de 300 mg SC semanales⁽¹³⁾, pero no hay una dosis recomendada para pacientes menores de 12 años. Actualmente, las guías de consenso británicas de gastroenterología, hepatología y nutrición pediátrica para el diagnóstico y manejo de la esofagitis eosinofílica consideran el tratamiento con dupilumab como una terapia prometedora para pacientes con pobre respuesta al tratamiento inicial y hay reportes de resultados positivos en otros desórdenes gastrointestinales eosinofílicos^(6,8,12).

Nuestros pacientes recibieron la dosis recomendada para su peso y edad aprobada en asma y dermatitis atópica debido a que en el momento en que se inició la terapia no había ningún estudio sobre esofagitis eosinofílica en menores de 12 años de donde fuera posible extrapolar una recomendación. Con el inicio del medicamento, con dosis mensual, se logró la remisión clínica antes de la tercera dosis de dupilumab, así como remisión histológica en la endoscopia de control después de los seis meses de terapia. La mejoría de los síntomas gastrointestinales se acompañó de un mejor control del asma, la rinitis y la dermatitis. También lograron tolerar

el inicio de inmunoterapia a aeroalérgenos como parte del manejo de la alergia respiratoria. El único evento adverso reportado fue el dolor en el sitio de la aplicación.

Spekhorst y colaboradores reportaron en 2022 una cohorte de 125 pacientes con dermatitis atópica y alergia alimentaria en quienes hubo disminución de las IgE específicas a alimentos luego del uso de dupilumab como terapia para la dermatitis atópica⁽¹⁴⁾. Por su parte, Rial y colaboradores mostraron que pacientes con dermatitis atópica en manejo con dupilumab que también tenían alergia mediada por IgE al maíz y las nueces no tuvieron síntomas luego de la ingesta accidental de estos alimentos⁽¹⁵⁾. En nuestros dos pacientes, las IgE específicas a alimentos mostraron una disminución de más del 50% en la mayoría de alimentos restringidos, lo que permitió iniciar su reintroducción con una adecuada tolerancia clínica. Esto insinúa que el dupilumab favorece la inducción de tolerancia y disminuye la gravedad de las reacciones a los alérgenos alimentarios al inhibir la actividad T_H2 de forma sostenida. En el paciente 2 hubo un aumento en los niveles de caseína, lo que sugirió que el dupilumab permite desenmascarar una alergia alimentaria verdadera.

Aún es tema de estudio en pediatría definir la mejor estrategia de manejo con dupilumab en esofagitis eosinofílica; es decir, determinar si los pacientes requieren dosis de inducción, cuál sería la dosis terapéutica, la duración de tratamiento, así como su eficacia para mantener la remisión de la enfermedad a largo plazo.

CONCLUSIONES

La esofagitis eosinofílica es una entidad descrita recientemente en la cual no existe a la fecha una terapia completamente efectiva. Existen diferentes estrategias de manejo con respuesta clínica, endoscópica e histológica variable.

Sensibilizar al equipo médico para realizar un diagnóstico y tratamiento oportuno es clave para evitar la progresión de la enfermedad, así como para prevenir sus complicaciones, de modo que se garantice una mejor calidad de vida en estos pacientes.

La terapia de estos pacientes con múltiples comorbilidades que comparten una base fisiopatológica similar requiere el manejo en centros especializados con experiencia y grupos de trabajo multidisciplinario. El dupilumab es una estrategia terapéutica segura y efectiva, que se debe considerar en pacientes con inflamación T_H2 grave o múltiple y en quienes no han tenido respuesta al manejo clínico convencional en esofagitis eosinofílica.

Aspectos éticos

El acudiente autoriza la publicación a través de la firma del consentimiento informado destinado institucionalmente

para este fin. El reporte de caso cuenta con aprobación por el comité de ética institucional de la Fundación Hospital Pediátrico La Misericordia, y garantiza en todas las fases de su ejecución y publicación el anonimato y confidencialidad de los datos personales del paciente.

Conflictos de interés

NVT y LMCJ han recibido honorarios por dictar charlas académicas de Sanofi.

Fuentes de financiación

Los autores declaran que no han recibido financiación para la realización del manuscrito.

Agradecimientos

Agradecemos el apoyo diagnóstico que brindó el departamento de patología de la Fundación Hospital Pediátrico la Misericordia (HOMI).

REFERENCIAS

1. Lucendo AJ, Molina-Infante J, Arias Á, von Arnim U, Bredenoord AJ, Bussmann C, et al. Guidelines on eosinophilic esophagitis: evidence-based statements and recommendations for diagnosis and management in children and adults. *United European Gastroenterol J*. 2017;5(3):335-358. <https://doi.org/10.1177/2050640616689525>
2. Furuta GT, Katzka DA. Eosinophilic Esophagitis. Ingelfinger JR, editor. *N Engl J Med*. 2015;373(17):1640-8. <https://doi.org/10.1056/NEJMra1502863>
3. Gutiérrez Junquera C, Fernández Fernández S, Domínguez-Ortega G, Vila Miravet V, García Puig R, García Romero R, et al. Recommendations for the diagnosis and practical management of paediatric eosinophilic oesophagitis. *An Pediatr*. 2020;92(6):376.e1-376.e10. <https://doi.org/10.1016/j.anpede.2020.04.005>
4. Dhar A, Haboubi HN, Attwood SE, Auth MKH, Dunn JM, Sweis R, et al. British Society of Gastroenterology (BSG) and British Society of Paediatric Gastroenterology, Hepatology and Nutrition (BSPGHAN) joint consensus guidelines on the diagnosis and management of eosinophilic oesophagitis in children and adults. *Gut*. 2022;71(8):1459-1487. <https://doi.org/10.1136/gutjnl-2022-327326>
5. O'Shea KM, Aceves SS, Dellon ES, Gupta SK, Spergel JM, Furuta GT, et al. Pathophysiology of Eosinophilic Esophagitis. *Gastroenterology*. 2018;154(2):333-45. <https://doi.org/10.1053/j.gastro.2017.06.065>
6. Patel N, Goyal A, Thaker A, Troendle D, Parrish C. A Case Series on the Use of Dupilumab for Treatment of Refractory Eosinophilic Gastrointestinal Disorders. *J Pediatr Gastroenterol Nutr*. 2022;75(2):192-5. <https://doi.org/10.1097/MPG.0000000000003512>
7. Gómez-Aldana A, Jaramillo-Santos M, Delgado A, Jaramillo C, Lúquez-Mindiola A. Eosinophilic esophagitis-Current concepts in diagnosis and treatment 2019. *World J Gastroenterol*. 2019;25(32):4598-613. <https://doi.org/10.3748/wjg.v25.i32.4598>
8. Hamilton JD, Harel S, Swanson BN, Brian W, Chen Z, Rice MS, et al. Dupilumab suppresses type 2 inflammatory biomarkers across multiple atopic, allergic diseases. *Clin Exp Allergy*. 2021;51(7):915-31. <https://doi.org/10.1111/cea.13954>
9. Harb H, Chatila TA. Mechanisms of Dupilumab. *Clin Exp Allergy*. 2020;50(1):5-14. <https://doi.org/10.1111/cea.13491>
10. Pelaia C, Pelaia G, Crimi C, Maglio A, Armentaro G, Calabrese C, et al. Biological Therapy of Severe Asthma with Dupilumab, a Dual Receptor Antagonist of Interleukins 4 and 13. *Vaccines*. 2022;10(6):974. <https://doi.org/10.3390/vaccines10060974>
11. Hirano I, Dellon ES, Hamilton JD, Collins MH, Peterson K, Chehade M, et al. Efficacy of Dupilumab in a Phase 2 Randomized Trial of Adults With Active Eosinophilic Esophagitis. *Gastroenterology*. 2020;158(1):111-122.e10. <https://doi.org/10.1053/j.gastro.2019.09.042>
12. Licari A, Castagnoli R, Marseglia A, Olivero F, Votto M, Ciprandi G, et al. Dupilumab to Treat Type 2 Inflammatory Diseases in Children and Adolescents. *Paediatr Drugs*. 2020;22(3):295-310. <https://doi.org/10.1007/s40272-020-00387-2>
13. Amin N, Lim WK, Wipperfurth MF, Ruddy M, Patel N, Weinreich DR. Dupilumab in Adults and Adolescents with Eosinophilic Esophagitis. *N Engl J Med*. 2022;387(25):2317-2330. <https://doi.org/10.1056/NEJMoa2205982>
14. Spekhorst LS, van der Rijst LP, de Graaf M, van Megen M, Zuithoff NPA, Knulst AC, et al. Dupilumab has a profound effect on specific-IgE levels of several food allergens in atopic dermatitis patients. *Allergy Eur J Allergy Clin Immunol*. 2022;78(3):875-8. <https://doi.org/10.1111/all.15591>
15. Rial MJ, Barroso B, Sastre J. Dupilumab for treatment of food allergy. *J Allergy Clin Immunol Pract*. 2019;7(2):673-4. <https://doi.org/10.1016/j.jaip.2018.07.027>



Disponible en:

<https://www.redalyc.org/articulo.oa?id=337782277011>

Cómo citar el artículo

Número completo

Más información del artículo

Página de la revista en redalyc.org

Sistema de Información Científica Redalyc
Red de revistas científicas de Acceso Abierto diamante
Infraestructura abierta no comercial propiedad de la
academia

Angie Vanessa Vergara-Espitia, Diana Victoria Mora-Quintero,
Lina María Castaño-Jaramillo, Ana María Rojas-Velásquez,
Natalia Vélez-Tirado.

**Dupilumab in Eosinophilic Esophagitis Refractory to
Conventional Management in Pediatrics: Report of Two
Cases**

**Dupilumab en esofagitis eosinofílica refractaria al manejo
convencional en pediatría: reporte de dos casos**

Revista colombiana de Gastroenterología
vol. 39, núm. 1, p. 71 - 76, 2024
Asociación Colombiana de Gastroenterología,
ISSN: 0120-9957
ISSN-E: 2500-7440

DOI: <https://doi.org/10.22516/25007440.1015>