

# Hepaticogastrostomía guiada por ultrasonido endoscópico, experiencia en Colombia: serie de casos

## Endoscopic Ultrasound-guided Hepaticogastrostomy, Experience in Colombia: Case Series

Faruk Hernández,<sup>1\*</sup>  Fernando Sierra,<sup>2</sup>  Renzo Pinto-Carta.<sup>3</sup> 

### ACCESO ABIERTO

#### Citación:

Hernández F, Sierra F, Pinto-Carta R. Hepaticogastrostomía guiada por ultrasonido endoscópico, experiencia en Colombia: serie de casos. *Revista. colomb. Gastroenterol.* 2024;39(1):85-90. <https://doi.org/10.22516/25007440.1030>

<sup>1</sup> Cirujano general, Universidad Metropolitana. Residente de Gastroenterología, Universidad de Cartagena. Médico cirujano general, Hospital Universitario del Caribe. Cartagena, Colombia.

<sup>2</sup> Médico especialista en Gastroenterología y Hepatología, jefe del departamento de Gastroenterología, Hospital Universitario Fundación Santa Fe de Bogotá. Bogotá, Colombia.

<sup>3</sup> Médico gastroenterólogo, especialista en Intervencionismo Biliar, Hospital Universitario Fundación Santa Fe de Bogotá. Bogotá, Colombia.

\*Correspondencia: Faruk Hernández. [faruk\\_hdez@hotmail.com](mailto:faruk_hdez@hotmail.com)

Fecha recibido: 22/02/2023  
Fecha aceptado: 16/06/2023



### Resumen

La principal herramienta para la obstrucción biliar maligna es la descompresión de la vía biliar, mediante la colangiopancreatografía retrógrada endoscópica (CPRE) con colocación de *stent*, la cual en un gran porcentaje de los casos es satisfactoria; sin embargo, el verdadero reto se presenta cuando es imposible canular la papila de vater por compromiso neoplásico a ese nivel. Aunque el drenaje biliar transhepático percutáneo (PTBD) es una opción, representa una gran morbilidad, que repercute directamente en la calidad de vida del paciente al tener un dispositivo externo sumado a una patología maligna. Con la llegada de la ultrasonografía endoscópica (USE), existen nuevos métodos reportados como la hepaticogastrostomía guiada por EUS (EUS-HGS), la cual se realiza por un orificio natural (NOTES) e impacta positivamente en el desenlace de estos pacientes. A continuación, se ejemplifica nuestra experiencia con los primeros 3 casos en Colombia.

### Palabras clave

Hepaticogastrostomía, endoscopia, obstrucción biliar, Colombia.

### Abstract

The primary tool for malignant biliary obstruction is decompression of the bile duct, using endoscopic retrograde cholangiopancreatography (ERCP) with stenting, which is satisfactory in many cases; still, the actual challenge arises when it is impossible to cannulate the ampulla of Vater due to neoplastic involvement at that level. Although percutaneous transhepatic biliary drainage (PTBD) is an option, it has high morbidity, which directly impacts the patient's quality of life by having an external device added to a malignant pathology. With the arrival of endoscopic ultrasound (EUS), new methods have been reported, such as EUS-guided hepaticogastrostomy (EUS-HGS), which is performed through a natural orifice (NOTES) and positively impacts the outcome of these patients. Below is an example of our experience with the first three cases in Colombia.

### Keywords

Hepaticogastrostomy, endoscopy, biliary obstruction, Colombia.

## INTRODUCCIÓN

La principal herramienta para la obstrucción biliar maligna y benigna es la descompresión de la vía biliar mediante la colangiopancreatografía retrógrada endoscópica (CPRE)

con colocación de *stent*, la cual en un gran porcentaje de los casos es satisfactoria, con una tasa de fallo del 5%-7%<sup>(1)</sup>; sin embargo, el verdadero reto se presenta cuando es imposible canular la papila de vater por alteración anatómica; por ejemplo, por compromiso neoplásico a ese nivel. En los

últimos años, el drenaje biliar guiado por ecoendoscopia (EUS-BD) representa una alternativa de drenaje biliar al abordaje percutáneo o quirúrgico<sup>(2)</sup>.

La hepaticogastrostomía guiada por EUS (EUS-HGS) es una estrategia reconocida de segunda línea para el drenaje biliar cuando la colangiopancreatografía retrógrada endoscópica falla o es imposible la canulación a nivel duodenal, con un éxito clínico hasta de un 93% y un seguimiento a 30 días con morbilidad del 18%, cuya complicación más común es la oclusión recurrente del *stent* biliar, y una mortalidad del 5%<sup>(3)</sup>.

El drenaje biliar transhepático percutáneo (PTBD) ha quedado como tercera opción debido a que su morbilidad puede llegar hasta un 33%; estos eventos adversos pueden incluir desprendimiento de catéter, infección recurrente, colangitis aguda, sangrado, escapes de bilis, neumotórax y problemas estéticos por drenaje externo que impactan significativamente en la calidad de vida de los pacientes<sup>(4,5)</sup>. En nuestra búsqueda de metaanálisis y revisiones sistemáticas, a pesar de lo heterogéneos que puedan llegar a ser, todos tienen una misma tendencia de conclusiones: la EUS-BD se asoció con un mejor éxito clínico, menos eventos adversos posteriores al procedimiento y menos reintervenciones cuando se compara con PTBD<sup>(1,6)</sup>. En el presente trabajo se muestran tres casos con nuestra experiencia en la realización de hepaticogastrostomía en Colombia.

## CASO 1

Se trata de una paciente femenina de 75 años de edad que tuvo una caída desde su propia altura y fue llevada a urgencias, donde le diagnosticaron fisura de cadera derecha, y como hallazgo incidental en estudios radiológicos se logró evidenciar una neoplasia en la cabeza del páncreas. En la revisión por sistemas refirió pérdida de peso de 10 kg en los últimos dos meses. Aproximadamente una semana antes presentaba ictericia, acolia y coluria. Como antecedentes personales refirió carcinoma basocelular, trastorno ansioso-depresivo hace 13 años, fibrilación auricular hace 3 años y melanoma tratado. Se realizó una ecoendoscopia biliopancreática en la que se observó una neoplasia en la cabeza del páncreas de 22 x 24 mm, bordes irregulares, heterogénea hipoeoica, sin compromiso de vasos, pero que compromete el tercio distal del colédoco a 2 mm del conducto pancreático de Wirsung, con una dilatación del colédoco de 17 mm. Se realizó una biopsia de la masa con aguja fina, lo que mostró células con atipia epitelial sugestivas de adenocarcinoma (de núcleos con variación de tamaño nuclear, contornos irregulares, hiper cromáticos, cromatina aglutinada y pérdida de polaridad).

A su ingreso presentaba ictericia generalizada, asociada a los siguientes paraclínicos: leucocitos: 7200, neutrófilos:

5200, linfocitos: 1300, hemoglobina: 98, bilirrubina total: 12,8, bilirrubina directa: 7,8, aspartato-aminotransferasa (AST): 89; alanina-aminotransferasa (ALT): 77, fosfatasa alcalina: 473. Se realizaron estudios de extensión, resonancia magnética, tomografía de tórax y abdomen que corroboraron los hallazgos de la ultrasonografía endoscópica (USE) y evidenciaron múltiples lesiones hepáticas de aspecto metastásico; teniendo en cuenta la elevación de bilirrubinas, se procedió a realizar una CPRE, en la que se evidenció papila de váter en la segunda porción lateralizada deformada que impidió la localización de la vía biliar, con la pared duodenal al nivel de la segunda porción de aspecto infiltrativo neoplásico. Por lo anterior se le explicó a la paciente la necesidad de realizar un drenaje trasparietohepático por radiología y la necesidad de dejar una guía de drenaje externo, a lo cual la paciente se negó rotundamente, pues manifestó que esto incrementaría sus niveles de ansiedad y depresión, por lo que se le sugirió una hepaticogastrostomía, la cual entendió y aceptó. Se realizó el procedimiento y a las 48 horas la bilirrubina había disminuido a 5 mg/dL, y a las 72 horas, a 2 mg/dL, por lo que se le dio egreso. La paciente negó dolor, decaimiento, fiebre o malestar en su posquirúrgico inmediato y mediato.

## CASO 2

Se trata de una paciente femenina de 56 años con antecedentes de diabetes tipo 2, hipertensión arterial, hipotiroidismo y gastroparesia, que presentó un cuadro clínico de 3 años de evolución consistente en dolor abdominal de predominio en el epigastrio irradiado a la región dorsal en banda; el último episodio fue de alta intensidad con coluria y prurito generalizado. Acudió a otra institución en la que se le tomó una colangiorresonancia y se evidenció una lesión en la cabeza del páncreas con obstrucción biliar y dilatación del conducto pancreático, por lo que le colocaron un *stent* plástico, y fue remitida a nuestra entidad para una valoración por cirugía hepatobiliar.

Al ingresar se le realizó una ultrasonografía endoscópica biliopancreática con toma de biopsias y la patología fue compatible con adenocarcinoma, por lo que se inició un tratamiento neoadyuvante con quimio- y radioterapia. Un mes más tarde ingresó la paciente por el servicio de urgencias al presentar un nuevo cuadro de dolor abdominal en el hipocondrio derecho irradiado a la región lumbar con aumento de intensidad, coluria, acolia y prurito en las manos. Se realizó una nueva colangiorresonancia que mostró una lesión en el páncreas de componente sólido posterior, que condicionó la amputación del conducto colédoco y del conducto pancreático principal, con una importante dilatación de la vía biliar intra- y extrahepática por una probable disfunción del *stent*. Los resultados de laboratorio fueron los siguientes:

tes. AST: 47, ALT: 328, fosfatasa alcalina: 414, bilirrubina total: 4,87, bilirrubina directa: 3,6. Se le realizó una nueva CPRE para el retiro del *stent* plástico y la colocación de uno metálico autoexpandible, y se le realizaron laboratorios al día siguiente en los que se observó una disminución de bilirrubinas y enzimas hepáticas. Le tomaron una resonancia magnética abdominal que mostró una disminución en un 30% del tamaño de la lesión en comparación con el estudio anterior y se le dio egreso a la paciente.

Un mes después, la paciente consultó a urgencias nuevamente con un similar cuadro clínico de obstrucción biliar, esta vez con episodios de fiebre. Se le realizó una nueva CPRE en la que se evidenció migración del *stent* biliar y se le colocó un nuevo *stent* biliar metálico autoexpandible. La paciente tuvo una evolución favorable en ese entonces, por lo que le dieron salida. Siete meses más tarde se le realizó una ablación programada de lesión hepática derecha por un radiólogo intervencionista, procedimiento que fue exitoso, por lo que se le dio de alta a la paciente con una CPRE programada dos meses después para el recambio del *stent*. Ingresó para la CPRE, pero fue fallida porque no fue posible el avance por el duodeno para llegar a la segunda porción por estenosis, por lo que se le indicó una dieta blanda y se le dio egreso.

Unos días más tarde ingresó la paciente con un nuevo cuadro de obstrucción biliar e intestinal. Fue valorada por el servicio de cirugía, que consideró una gastroyeyunostomía, la cual fue realizada una semana después. La paciente mostró mejoría clínica y descenso de las enzimas hepáticas, por lo que unos días más tarde le dieron egreso, pero la paciente reconsultó dos meses después por una obstrucción biliar, por lo que se le intentó hacer una derivación biliar vía endoscópica, la cual no fue posible por el líquido ascítico, que no permitió la visualización adecuada; entonces se le realizó una paracentesis y se reprogramó el procedimiento. Tres días después se realizó de manera exitosa una hepaticogastrostomía, se le dio egreso a la paciente con alivio de síntomas y disminución de enzimas hepáticas.

Después de un mes, la paciente consultó múltiples veces a nuestro centro de urgencias por cuadros de dolor y distensión abdominal por ascitis y episodios de fiebre relacionados a neutropenia febril, pero sin signos ni síntomas de obstrucción en la vía biliar. La paciente falleció cuatro meses después por el curso natural del proceso tumoral.

### CASO 3

Se trata de una paciente femenina de 73 años, que consultó por un cuadro de aproximadamente una semana de evolución, consistente en dolor que inició en el flanco izquierdo de intensidad moderada que aumentó progresivamente, con una posterior irradiación del dolor al epigastrio y en

banda hacia el dorso; refirió coluria y pérdida de peso subjetiva en últimos seis meses, y negó náuseas, emesis, acolia, fiebre y otra sintomatología. Se diagnosticó síndrome biliar obstructivo y por angiotomografía abdominal se detectó una masa en la cabeza del páncreas compatible con neoplasia con puntos necróticos, con dilatación de la vía biliar con compromiso portal y de la arteria mesentérica superior. Después de esto, se le dio manejo con piperacilina-tazobactam y analgesia; la paciente egresó estable..

Como antecedentes personales refirió diabetes *mellitus* tipo 2 no insulino dependiente, hipotiroidismo, hipertensión arterial, infecciones urinarias a repetición por urolitiasis, múltiples episodios de pancreatitis aguda (último episodio hace 6 años), manejada con CPRE + *stent* pancreático y como complicación de pancreatitis tuvo un pseudoquistes pancreático. Como antecedentes quirúrgicos, refirió una colecistectomía laparoscópica hace 30 años.

Ingresó estable hemodinámicamente, anictérica, sin signos de irritación peritoneal y con los siguientes parámetros: leucocitos: 10 200, neutrófilos: 8600 (84%), linfocitos: 600 (6,4%), hemoglobina: 10,2, hematocrito: 30%, volúmenes normales, plaquetas: 343 000, eritrosedimentación: 122, sodio: 135,49, potasio: 3,13, creatinina: 0,50, AST: 76, ALT: 44, bilirrubina total: 8,8, bilirrubina directa: 5,11, bilirrubina indirecta: 3,69, fosfatasa alcalina: 1193, lipasa: 7,4. se realizaron estudios de extensión institucionales, como la ecografía de abdomen total, que evidenció una gran masa que compromete la cabeza del páncreas de aspecto neoplásico, que ejerce un efecto compresivo local con dilatación secundaria de la vía biliar intra- y extrahepática, a caracterizar con resonancia magnética contrastada complementaria.

Se llevó a CPRE más ultrasonografía biliopancreática, en la que se encontró una estenosis del duodeno no franqueable, que impidió la progresión hacia la segunda porción. La mucosa duodenal era de aspecto infiltrativo neoplásico. Durante la hospitalización presentó mejoría del estado general, descenso de bilirrubina total a 2,08 y de fosfatasa alcalina a 464. Debido a que la CPRE fue fallida por obstrucción duodenal, se llevó a hepaticogastrostomía guiada por ultrasonografía biliopancreática, que resultó exitoso.

Después del procedimiento, continuó la mejoría del perfil hepático, bilirrubina total: 2, bilirrubina directa: 0,94 y fosfatasa alcalina: 298; toleraba la vía oral, el tránsito intestinal era normal y no tenía dolor abdominal, por lo que se le dio salida.

Se recibió el resultado de patología que evidenció una reacción fibrohistiocitaria, inflamación crónica activa y fragmentos de epitelio sin evidencia de displasia de alto grado o malignidad en la muestra examinada, por lo cual ambulatoriamente fue llevada a una junta multidisciplinaria en la que se concluyó que la paciente cursaba con pan-

creatitis crónica, para lo cual se le dio manejo médico y en controles posteriores ha continuado con buena evolución clínica después de ocho meses de colocación.

DISCUSIÓN

En nuestros casos (Tabla 1), todas las pacientes fueron femeninas, con un promedio de edad de 68 años, con tumores ubicados en la cabeza del páncreas, con compromiso del colédoco y una de ellas con pancreatitis crónica y un tumor sólido de la cabeza del páncreas, que simulaba un adenocarcinoma. En todos los casos se usaron *stents* de manera previa hasta que no se logró la canulación de la papila de váter; no se presentaron complicaciones en los procedimientos y se evidenció sobrevida y seguimiento hasta los tres meses posteriores al mismo de forma homogénea. Sin embargo, la paciente de la pancreatitis crónica actualmente lleva ocho meses de su posquirúrgico sin ninguna complicación, lo cual habla de un buen mantenimiento a largo plazo, y podría servir para futuros estudios de durabilidad de la misma.

Está claro que el uso de EUS-HGS se da principalmente en pacientes de manejo paliativo, no aptos para futuros tratamientos y esperanza de vida corta, en los que se prefiere el uso de esta técnica dada la mejora de la calidad de vida y la reducción de las complicaciones derivadas del drenaje percutáneo<sup>(6)</sup>. A todas nuestras pacientes se les explicó en detalle la técnica y se les dio a escoger entre PTBD y EUS-HGS, y todas manifestaron el peso psicológico de llevar un catéter externo en su cuerpo, por lo que a pesar de que no se puede observar este hecho, consideramos que en el estadio clínico de este tipo de pacientes es fundamental su opinión para disminuir la carga psicológica que conlleva un cáncer terminal. Teniendo en cuenta este punto, creemos que debería considerarse como otro punto más a favor de

realizar este tipo de técnicas sobre otras, así como pensamos que a futuro y como viene presentándose en la actualidad, todas las técnicas de mínima invasión y por orificios naturales deben imponerse sobre sus homólogos.

En todas nuestras pacientes se usó un *stent* de tipo GIOBOR, ya que consideramos que es el mejor *stent* para dicho procedimiento, teniendo en cuenta que posee como características un 70% de sección cubierta, la cual previene la fuga de bilis entre el conducto hepático izquierdo y el estómago, lo que garantiza un diseño flexible que se adapta en gran medida al trayecto curvo desde el estómago hasta el conducto hepático izquierdo, y se adapta a algún grado de movimiento. También tiene otra sección descubierta (30%) para evitar la obstrucción de las ramas laterales en el conducto hepático izquierdo y previene la migración al estómago, además de que posee un extremo ensanchado antimigración, el cual se coloca fuera de la pared del estómago y evita la migración hacia el conducto intrahepático izquierdo, como se evidencia en las Figuras 1, 2 y 3<sup>(7)</sup>.

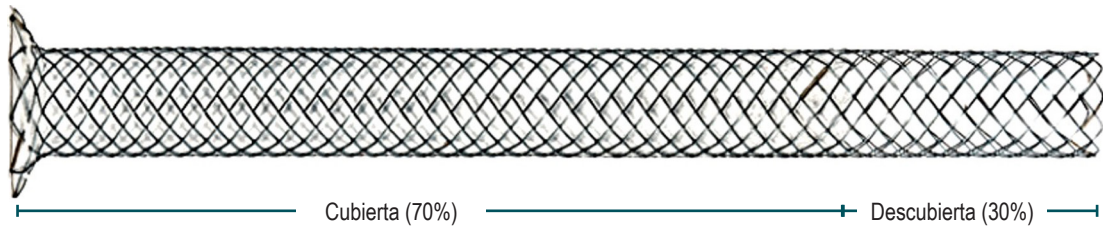
CONCLUSIÓN

La EUS-HGS se impone como la segunda técnica de elección después de la CPRE fallida y ante la alteración de la anatomía o imposibilidad de canulación, es una técnica con menos complicaciones y mortalidad que sus homólogas, se dispone de un *stent* especial adaptado específicamente a la anatomía a intervenir y por su ubicación consideramos que está en menor riesgo de sobrecrecimiento tumoral que si estuviera a nivel del colédoco; su utilidad aparenta tener una buena adaptación a la fisiología gastrointestinal y, en nuestra serie, hasta ocho meses sin complicación o necesidad de recambio. El *stent* GIOBOR debería ser, a nuestro parecer, el de elección en este procedimiento por las características descritas.

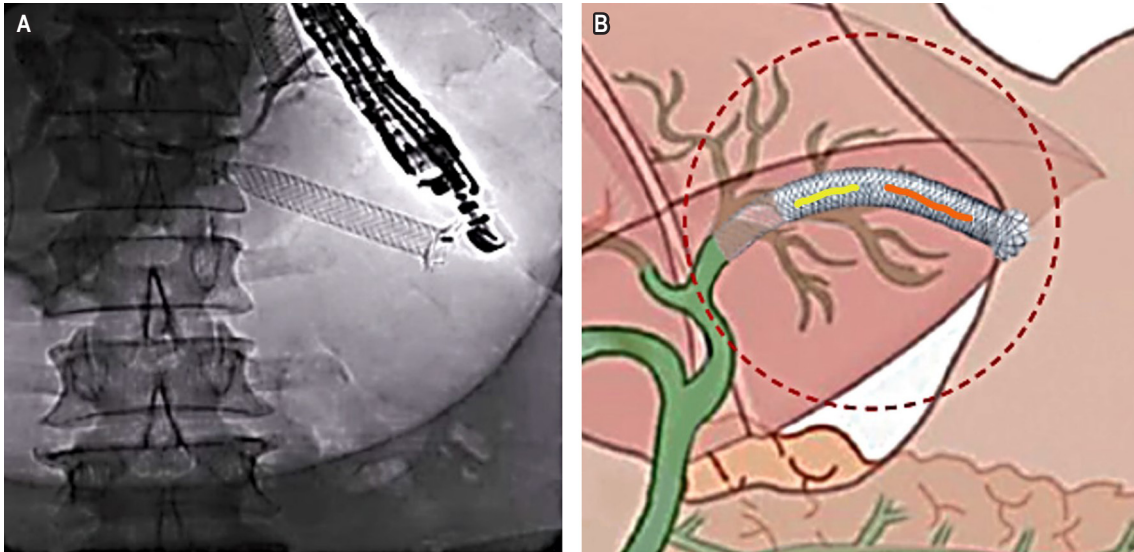
Tabla 1. Pacientes con tumores ubicados en la cabeza del páncreas con compromiso del colédoco

Edad	Sexo	Tipo de patología	Ubicación	Tipo de estenosis	Stent previo	Complicaciones	Sobrevida a los 3 meses
75	Femenino	Adenocarcinoma	Cabeza del páncreas	Colédoco distal	Sí	No	Sí
73	Femenino	Pseudotumor sólido en pancreatitis crónica	Cabeza y proceso uncinado del páncreas	Colédoco distal	Sí	No	Sí
56	Femenino	Adenocarcinoma	Cabeza del páncreas	Tercio medio del colédoco y pancreático principal	Sí	No	Sí

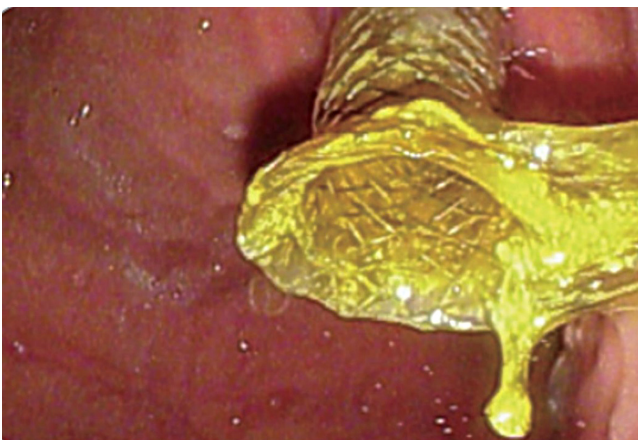
Tabla elaborada por los autores.



**Figura 1.** Distribución del porcentaje cubierto y descubierto. Tomada de: TaeWoong Medical. [Internet]. Niti-S & ComVi Biliary Stent. User's Manual.



**Figura 2. A.** Imagen fluoroscópica de ubicación del stent de hepaticogastrostomía. **B.** Representación gráfica de su colocación, en la que se evidencia angulación y adaptación del GIOBOR. Fuente: archivo de los autores.



**Figura 3.** Visión endoscópica de una porción de catéter intragástrico con extremo ensanchado antimigración. Fuente: archivo de los autores.

### Conflictos de interés

Los autores declaran que no tienen intereses financieros en competencia ni relaciones personales conocidas que pudieran haber influido en el trabajo informado en este documento.

### Fuentes de financiación

La presente investigación no ha recibido ayudas específicas provenientes de agencias del sector público o comercial, o de entidades sin ánimo de lucro.

## REFERENCIAS

---

1. Sharaiha RZ, Khan MA, Kamal F, Tyberg A, Tombazzi CR, Ali B, et al. Efficacy and safety of EUS-guided biliary drainage in comparison with percutaneous biliary drainage when ERCP fails: a systematic review and meta-analysis. *Gastrointest Endosc.* 2017;85(5):904-914. <https://doi.org/10.1016/j.gie.2016.12.023>
2. Jirapinyo P, Lee LS. Endoscopic Ultrasound-Guided Pancreatobiliary Endoscopy in Surgically Altered Anatomy. *Clin Endosc.* 2016;49(6):515-529. <https://doi.org/10.5946/ce.2016.144>
3. Marx M, Caillol F, Sfumato P, Romero J, Ratone JP, Pesenti C, et al. EUS-guided hepaticogastrostomy in the management of malignant biliary obstruction: Experience and learning curve in a tertiary referral center. *Dig Liver Dis.* 2022;54(9):1236-1242. <https://doi.org/10.1016/j.dld.2022.05.008>
4. Nennstiel S, Weber A, Frick G, Haller B, Meining A, Schmid RM, et al. Drainage-related Complications in Percutaneous Transhepatic Biliary Drainage: An Analysis Over 10 Years. *J Clin Gastroenterol.* 2015;49(9):764-70. <https://doi.org/10.1097/MCG.0000000000000275>
5. Oh HC, Lee SK, Lee TY, Kwon S, Lee SS, Seo DW, et al. Analysis of percutaneous transhepatic cholangioscopy-related complications and the risk factors for those complications. *Endoscopy.* 2007;39(8):731-6. <https://doi.org/10.1055/s-2007-966577>
6. Vanella G, Lisotti A. EUS-guided hepaticogastrostomy: Who is the ideal patient, who is the ideal endoscopist? *Dig Liver Dis.* 2022;54(9):1234-1235. <https://doi.org/10.1016/j.dld.2022.06.007>
7. TaeWoong Medical. [Internet]. Niti-S & ComVi Biliary Stent. User's Manual. [consultado el 1 de junio del 2023]. Disponible en: <http://www.taewoongmedical.com/data/bbsData/16481920162.pdf>



**Disponible en:**

<https://www.redalyc.org/articulo.oa?id=337782277014>

Cómo citar el artículo

Número completo

Más información del artículo

Página de la revista en redalyc.org

Sistema de Información Científica Redalyc  
Red de revistas científicas de Acceso Abierto diamante  
Infraestructura abierta no comercial propiedad de la  
academia

Faruk Hernández, Fernando Sierra, Renzo Pinto-Carta  
**Endoscopic Ultrasound-guided Hepaticogastrostomy,  
Experience in Colombia: Case Series**  
**Hepaticogastrostomía guiada por ultrasonido  
endoscópico, experiencia en Colombia: serie de casos**

*Revista colombiana de Gastroenterología*  
vol. 39, núm. 1, p. 85 - 90, 2024  
Asociación Colombiana de Gastroenterología,  
**ISSN:** 0120-9957  
**ISSN-E:** 2500-7440

**DOI:** <https://doi.org/10.22516/25007440.1030>