

EndoFLIP pilórico y su utilidad clínica en gastroparesia

Pyloric EndoFlip and Its Clinical Use in Gastroparesis

Albis Cecilia Hani de Ardila,¹ Aldair Chaar,^{2*} Juan Hernández,³ Raúl Cañadas,¹ María del Carmen Figueredo.⁴

ACCESO ABIERTO

Citación:

Hani de Ardila AC, Chaar A, Hernández J, Cañadas R, Figueredo MC. EndoFLIP pilórico y su utilidad clínica en gastroparesia. Revista. colomb. Gastroenterol. 2024;39(2):179-186. <https://doi.org/10.22516/25007440.1183>

¹ Especialista en gastroenterología, Hospital Universitario San Ignacio; profesor titular de Gastroenterología, Pontificia Universidad Javeriana. Bogotá, Colombia.

² Fellow de Gastroenterología, Hospital Universitario San Ignacio; Pontificia Universidad Javeriana. Bogotá, Colombia.

³ Médico interno de Gastroenterología, Hospital Universitario San Ignacio, Pontificia Universidad Javeriana, Hospital Universitario San Ignacio. Bogotá, Colombia.

⁴ Especialista en Gastroenterología, Hospital Universitario San Ignacio; profesor clínico adjunto de Gastroenterología, Pontificia Universidad Javeriana. Bogotá, Colombia.

*Correspondencia: Aldair Chaar.

chaarha@javeriana.edu.co

Fecha recibido: 02/03/2024

Fecha aceptado: 28/04/2024



Resumen

La gastroparesia es un trastorno crónico de la motilidad gástrica que genera un deterioro marcado de la calidad de vida y costos significativos en los sistemas de salud. Las terapias médicas son limitadas para su manejo, por lo cual ha surgido un entusiasmo creciente en las terapias dirigidas al píloro. La sonda de imagen luminal funcional (FLIP) ha demostrado ser una herramienta diagnóstica útil para evaluar las características del píloro, especialmente en casos refractarios, en los que podría guiar hacia una mejor estrategia de manejo y, en muchos casos, predecir la respuesta clínica.

Palabras clave

Gastroparesia, píloro, vaciamiento gástrico, impedancia eléctrica, EndoFLIP.

Abstract

Gastroparesis is a chronic disorder of gastric motility that results in marked impairment of quality of life and significant costs to health care systems. Medical therapies are limited in their management, thus, the reason for a growing enthusiasm for pylorus-targeted therapies. The functional luminal imaging probe (FLIP) is a useful diagnostic tool for assessing pylorus characteristics, especially in refractory cases, which could lead to a better management strategy and, in many cases, predict clinical response.

Keywords

Gastroparesis, pylorus, gastric emptying, electrical impedance, EndoFLIP.

INTRODUCCIÓN

La gastroparesia es un trastorno crónico de la motilidad caracterizado por una pobre acomodación gástrica que provoca síntomas como náuseas, emesis, saciedad precoz, dolor abdominal y pérdida de peso. Como condición *sine qua non* debe descartarse obstrucción mecánica y objetivarse un vaciamiento gástrico retardado⁽¹⁾. Sus costos anuales oscilan alrededor de los \$568 millones de dólares⁽²⁾. En Estados Unidos, su prevalencia es de 21,5 casos por

100.000 habitantes, donde predomina en el sexo femenino (relación mujer:hombre 3,8:1) y en caucásicos (71,7%), seguido de los afroamericanos (15,2 %), hispanos (11,2%) y asiáticos (1,9%).

La diabetes *mellitus* es su principal etiología (57,4%), seguido de procedimientos quirúrgicos gastrointestinales en especial con vagotomía (15,0%), fármacos (11,8%), idiopática (11,3%) y misceláneas (4,5%), en esta última incluidas patologías del tejido conectivo⁽³⁾. Su fisiopatología se basa en la alteración de la motilidad gástrica o el

aumento de la presión pilórica. Los trastornos en la acomodación del cuerpo y el fondo gástrico, la hipomotilidad antral, la falta de relajación pilórica y la dismotilidad del intestino delgado pueden resultar en un vaciamiento gástrico deficiente. Los mecanismos mediados por el sistema inmunitario probablemente desempeñan un papel crítico en su patogénesis. En estudios estructurales, se han reportado lesiones a nivel de las células intersticiales de Cajal (CIC), nervios y células musculares lisas gástricas, así como la pérdida de macrófagos con fenotipo antiinflamatorio⁽⁴⁾.

El diagnóstico se realiza por medio de la gammagrafía de vaciamiento gástrico en fase sólida, donde se evalúa el vaciamiento a través de la ingesta de alimento marcado con radiotrazador (tecnecio 99 metaestable [^{99m}Tc]). Su interpretación se basa en la medición del porcentaje y tiempo de vaciamiento (usualmente medido por 4 horas) y el porcentaje de retención del alimento marcado. En aquellos pacientes que tengan > 60% de retención en las primeras 2 horas o > 10% a las 4 horas, el estudio será considerado conclusivo para gastroparesia⁽⁵⁾.

Existen métodos complementarios como la prueba de aliento, donde se emplea un sustrato (ácido octanoico o *Spirulina platensis*) marcado con isótopo estable de carbono (¹³C) y se adiciona a una porción sólida de comida. Tras su digestión y luego absorción en el intestino delgado, son metabolizados por el hígado para ser exhalado el ¹³C a través de los pulmones y cuantificado por medio de espectrometría de masas⁽⁴⁾.

Las cápsulas de motilidad inalámbricas aprobadas por la Administración de Alimentos y Medicamentos (FDA) son sensibles para detectar retrasos en el vaciamiento, aunque su relevancia clínica aún se debate. También permiten evaluar tránsitos intestinales anormales y son valiosas para abordar comorbilidades como el estreñimiento asociado a la gastroparesia⁽⁴⁾. Otras técnicas como la resonancia magnética y la ecografía son útiles en investigación; sin embargo, su uso clínico enfrenta limitaciones debido a factores como costo y disponibilidad de equipos⁽⁶⁾.

Recientemente, la sonda de imagen endoluminal funcional (EndoFLIP) se ha validado como una herramienta atractiva para medir parámetros en el píloro, como la hipertonia pilórica, la cual es uno de los posibles mecanismos fisiopatológicos implicados en el retardo del vaciamiento gástrico. Su potencial papel en este campo está siendo cada vez más estudiado dada su utilidad en identificar el subtipo de pacientes con disfunción pilórica que se podrían beneficiar de terapias dirigidas al píloro (**Figura 1**).

El tratamiento de la gastroparesia implica una combinación de estrategias farmacológicas y no farmacológicas. La dieta fraccionada (4 a 5 porciones diarias bajas en grasa y fibra) es fundamental⁽⁷⁾, seguida por el uso de procinéticos como metoclopramida, domperidona y levosulpirida.

A pesar de lo anterior, hasta el 40% de los pacientes desarrollan gastroparesia refractaria⁽⁸⁾, definida por la Asociación Americana de Gastroenterología (AGA) como aquella con síntomas persistentes a pesar de ajustes en la dieta y por lo menos 4 semanas de terapia efectiva con procinéticos de primera línea en una dosis óptima y con una adherencia adecuada⁽⁹⁾.

Se han empleado terapias alternativas como dilatación pilórica hidráulica con balón (DPHB), toxina botulínica (TB), piloromiotomía laparoscópica y marcapasos gástrico, con tasas de éxito variables (43% a 77%⁽¹⁰⁾, 83% a 86%⁽¹¹⁾ y 53,7%, respectivamente⁽¹²⁾).

La piloromiotomía endoscópica peroral gástrica (G-POEM) ha surgido como una opción innovadora con éxito técnico, clínico e impacto positivo en la calidad de vida⁽¹³⁾. A pesar de la tasa de eventos adversos del 5%-10%⁽¹⁴⁾, G-POEM muestra una eficacia similar a la piloroplastia laparoscópica, pero con menor tiempo de procedimiento y complicaciones, lo que la convierte posiblemente en la elección preferida para la gastroparesia resistente, especialmente en aquellos en los que se documente hipertonia pilórica⁽¹⁵⁾.

EL ESFÍNTER PILÓRICO, UNA ZONA DE ESPECIAL INTERÉS EN EL VACIAMIENTO GÁSTRICO

El esfínter pilórico es una zona estrecha de músculo liso con presión luminal aumentada que se encuentra ubicada entre el estómago y el duodeno. Su función está regulada por la innervación intrínseca dada por el plexo mientérico del estómago y extrínseca a través de las ramas del nervio vago. Por ende, la disfunción pilórica representa un mecanismo clave en la gastroparesia, cuya naturaleza puede variar según la causa subyacente⁽⁴⁾. Las contracciones y las relajaciones del píloro dependen de la transmisión de señales nerviosas a través de las CIC y la respuesta de las células musculares lisas. Existen al menos dos áreas funcionales controladas de manera independiente: el músculo circular cercano al plexo mientérico, dominado por la propagación de ondas lentas gástricas, que resulta en contracciones esfinterianas al final de cada movimiento peristáltico y el músculo circular más profundo, regulado por neuronas motoras, donde las ondas lentas no tienen influencia. El píloro ha cobrado cada vez mayor interés debido a que su relajación en sincronización con la actividad motora entre el antro y el duodeno facilita el vaciamiento gástrico⁽⁸⁾.

DISPOSITIVO DE ENDOFLIP Y SUS CARACTERÍSTICAS OPERATIVAS

EndoFLIP es una herramienta de diagnóstico ampliamente utilizada en el esófago para evaluar el esfínter esofágico

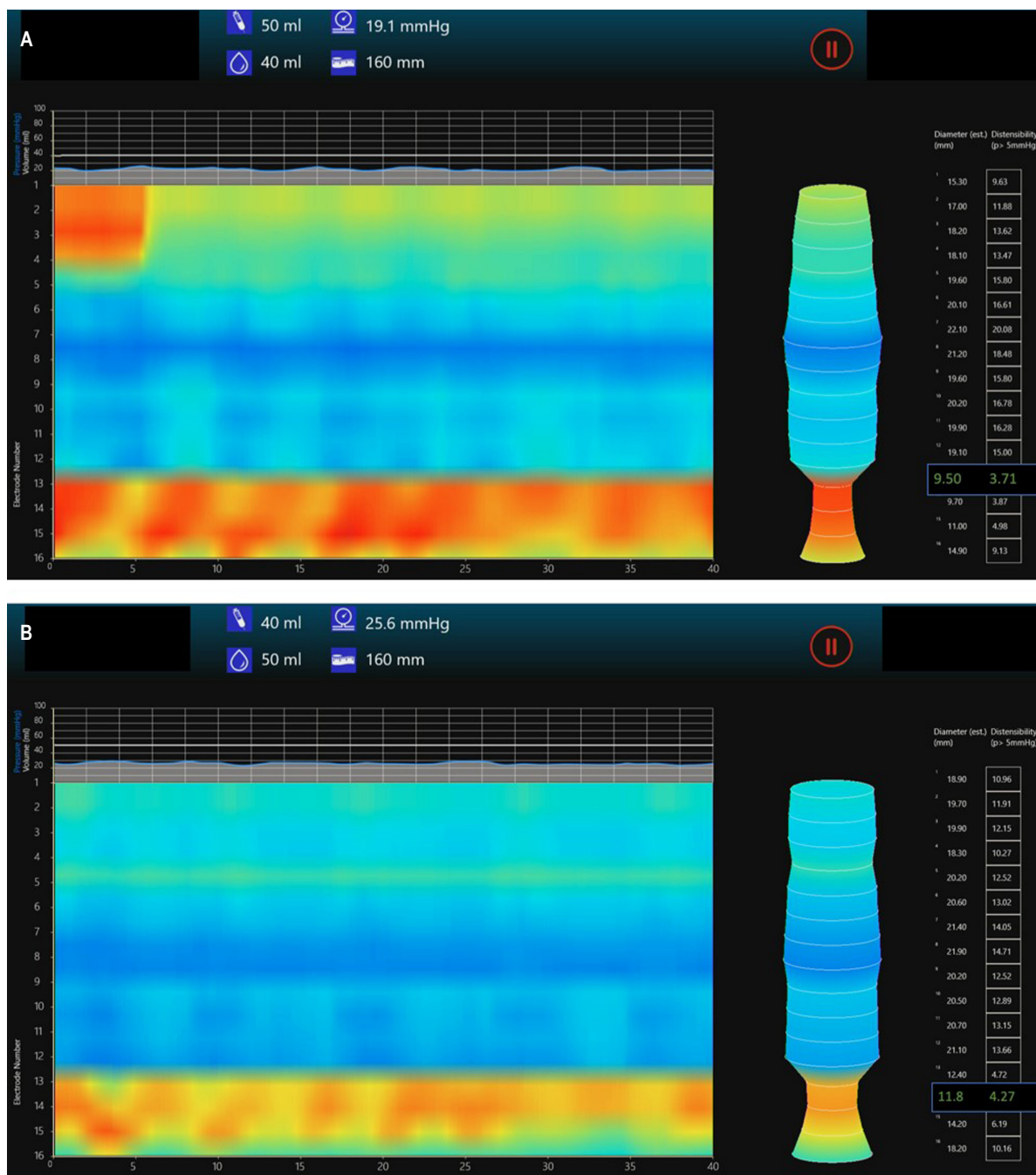


Figura 1. EndoFLIP pilórico con diámetro e índice de distensibilidad pilórica disminuidos en un paciente con gastroparesia. Se muestra imagen de (A) balón insuflado a 40 mL y (B) a 50 mL. Imágenes propiedad de los autores.

inferior (EEI). Para esta aplicación usa un catéter con 16 sensores que al ser insuflado permite evaluar el diámetro (D), la presión (P), el área de sección transversal (AST) y el índice de distensibilidad (ID). El ID nos habla de la capacidad del esfínter para estirarse y se calcula tomando

el punto más angosto del esfínter, midiendo su AST y dividiéndolo entre su P. Existen 2 modelos de catéter: EF-325 y EF-322, cuya diferencia radica en su longitud (8 cm y 16 cm respectivamente) y la distancia entre sus sensores (1 cm y 2 cm respectivamente). Las medidas del EII han sido

estandarizadas y se representan a través de los módulos FLIP 1.0 y FLIP 2.0 como una imagen topográfica en 3D del esófago⁽¹⁶⁾.

Su uso a nivel pilórico comparte características procedimentales similares. Una vez cumplido un ayuno mínimo de 6 horas para líquidos no claros y de 2 horas para agua, el paciente debe ser posicionado en decúbito lateral izquierdo y sedado. Se debe insertar un endoscópico terapéutico a través del esófago llegando al estómago y antro, donde se debe realizar un examen endoscópico antes de cruzar el píloro. Paso seguido, se calibra en cero el catéter de EndoFLIP (idealmente, el modelo de píloro EF-325N) y se lubrica con gel conductor antes de ser ingresado a través del canal de trabajo del endoscopio. Una vez el catéter se ubica en el píloro bajo visualización directa, se insufla el balón a razón de 1 mL/s hasta llegar a 40 mL-50 mL (la mejor observación del contorno pilórico se obtiene a los 40 mL). A continuación, se mide por 5 segundos la presión en mmHg con el transductor de presión ubicado en la sonda. Para la medición del AST se utiliza el líquido conductor que se perfunde a través del puerto de infusión ubicado en el extremo proximal de la sonda, donde se logra obtener un valor de impedancia por planimetría teniendo en cuenta la ley de Ohm (voltaje = corriente x resistencia); una vez obtenida su medida, el diámetro se obtiene como la raíz cuadrada de $4 \text{ AST} / \pi$. El ID (la medida que informa acerca de la facilidad de estiramiento de estructura) se deriva del cociente entre el AST y la P en el punto más angosto del esfínter. La elasticidad proporciona información de facilidad de estiramiento a lo largo de la totalidad del esfínter y su cálculo es idéntico al de la ID, solo que se toma el valor total del volumen desde 1 cm por encima hasta 1 cm por debajo del punto más estrecho del esfínter. Una vez realizada la medición en el píloro, se retira el catéter a través del canal y se procede a completar la revisión endoscópica superior con visión directa del píloro y duodeno para descartar lesiones causadas por tratamientos anteriores y el propio examen⁽¹⁷⁻¹⁹⁾. Es de aclarar que la anestesia general podría provocar un discreto aumento en la P y disminución del ID pilórico, datos que deben ser corroborados con ensayos prospectivos⁽²⁰⁾.

MEDICIONES EN EL PÍLORO

Para la interpretación correcta de las mediciones en el píloro es importante tener en cuenta dos aspectos. El primero es la posición del balón de la sonda FLIP en relación con el píloro. Se han predefinido tres posiciones: proximal (75% del balón en el duodeno y 25% en el antro), media (50% en el duodeno y 50% en el antro) y distal (25% en el duodeno y 75% en el antro). Yim *et al.* demostraron que la posición del balón con respecto al píloro hace que la medición de

ID, AST y P sean diferentes (Tabla 1). Específicamente la medición de P fue significativamente mayor cuando gran parte del balón estaba distal al píloro y doblado en la segunda parte del duodeno en comparación cuando la mayor parte del balón estaba en el antro. El ID pilórico es significativamente menor cuando el balón se posiciona principalmente en el duodeno en comparación con el estómago. Los hallazgos anteriormente mencionados pueden ser el resultado de la deformación del balón y de cambios en la geometría o la disposición espacial cuando se coloca dentro del duodeno.

Tabla 1. Variación de medidas en EndoFLIP relacionadas con la posición del globo con respecto al píloro

Medida	Volumen de distensión (mL)	Posición proximal	Posición media	Posición distal
AST (mm ²)	40	130,1	137,9	115,0
	50	183,0	190,2	185,8
Presión promedio (mm Hg)	40	15,2	11,6	10,6
	50	28,1	31,5	21,1
Índice de distensibilidad (mm ² /mm Hg)	40	9,8	13,9	13,1
	50	6,7	9,4	9,6

Modificada de: Yim B *et al.* J Neurogastroenterol Motil. 2023;29(2):192-99.

El segundo aspecto hace referencia a la geometría del bulbo duodenal. La sonda FLIP transcurre a nivel del EEI en forma recta. Para el caso del píloro, donde por lo regular se usan catéteres de EndoFLIP esofágico, la geometría curva del bulbo duodenal hace que se deforme el balón y, por consiguiente, que los sensores no permanezcan en el centro de este, lo que afecta las estimaciones de AST del esfínter pilórico mediante la planimetría de impedancia. Como las mediciones del ID se calculan a partir de las de AST, no es sorprendente ver la alteración en la medición para este parámetro con las diferentes posiciones⁽¹⁹⁾. Teniendo en cuenta lo anterior, se concluye que colocar el balón de la sonda FLIP, principalmente en el antro (distal), hace que la deformación se minimice y se puedan obtener medidas más fiables.

Algunos estudios han abordado la definición de valores de referencia para las mediciones del EndoFLIP pilórico. Gourcerol *et al.* evaluaron una cohorte de voluntarios sanos y encontraron que el ID promedio fue de $25,2 \pm 2,4 \text{ mm}^2/\text{mm Hg}$ al insuflar el balón de EndoFLIP a 40 mL sin

tener variaciones significativas cuando se midió a 10, 20 y 30 mL consecutivamente. Este estudio también evaluó un subgrupo de pacientes con gastroparesia de distintas etiologías (diabética, idiopática y posfunduplicatura) y encontró que el ID pilórico disminuyó considerablemente en todos los volúmenes evaluados, lo que estableció como límite de normalidad un valor superior a 10 mm²/mm Hg⁽²¹⁾.

Zhen *et al.* evaluaron otra cohorte más amplia de voluntarios sanos y encontraron valores de D de 13,0 ± 2,5, 14,3 ± 1,8 y 17,2 ± 2,0 mm, ID de 10,9 ± 4,8, 11,3 ± 5,8 y 11,1 ± 4,3 mm²/mm Hg y P de 12,5 ± 3,9, 15,8 ± 4,8 y 21,7 ± 5,3 mm Hg para distensiones de 40, 50 y 60 mL respectivamente⁽²²⁾.

Distintas series han evaluado dichas mediciones en pacientes con gastroparesia. Jacques *et al.*⁽²³⁾ y Malik *et al.*⁽²⁴⁾ evaluaron pacientes con gastroparesia diabética (GD) e idiopática (GI) y encontraron valores de ID a los 40 mL de insuflación de 11,7 y 10,0 ± 1,3 mm²/mm Hg respectivamente. Si bien los resultados obtenidos en estos estudios no definieron un punto de corte para ID con amplia capacidad discriminativa entre sujetos sanos y enfermos, parece ser que los valores menores de 10 mm²/mm Hg podrían identificar a la mayor parte de pacientes con gastroparesia. Se debe caracterizar en estudios prospectivos la población con valores entre 10 y 25,2 ± 2,4 mm²/mm Hg, ya que aquellos con valores cercanos al límite inferior podrían corresponder a falsos negativos.

Desprez *et al.* compararon los ID pilóricos en tres grupos (voluntarios sanos, pacientes con GD y pacientes con GI) y, adicionalmente, evaluaron en detalle las características clínicas de los diabéticos. Para este ensayo se tomaron valores de ID > 10 mm²/mm Hg como normales. Se encontró

que la ID medida para los distintos grupos con 40 mL de insuflación fue menor en los grupos con GD y GI, respectivamente, 10,8 ± 0,9 mm²/mm Hg y 14,8 ± 2,2 mm²/mm Hg en comparación con el grupo de voluntarios sanos (25,2 ± 2,3 mm²/mm Hg; *p* < 0,005). El 56,5% de los pacientes tuvieron un ID pilórico disminuido en el grupo de GD, el 51,5% de los pacientes en el grupo de GI y el 10% de los pacientes en el grupo de voluntarios sanos. No se encontró correlación entre las mediciones del esfínter pilórico y las características de la diabetes, incluida la glucosa en sangre, la hemoglobina glucosilada, el tipo de diabetes *mellitus*, la neuropatía o la ingesta de agonistas del péptido similar al glucagón tipo 1 (GLP-1). Por su parte, la ID y la P del esfínter pilórico estuvieron alteradas tanto en la GD como en la GI, mientras que la distensibilidad no se correlacionó con los parámetros de diabetes⁽²⁵⁾. En la **Tabla 2** se resumen las distintas variables medidas en los ensayos previamente mencionados.

Basándose en estos hallazgos, investigaciones posteriores se han enfocado en determinar si la medición de la ID podría predecir los resultados clínicos de terapias dirigidas específicamente al píloro, como la DPHB, la TB o la G-POEM. Para la DPHB, está demostrado que aquellos pacientes que obtienen un mayor alivio sintomático tenían valores menores de ID antes de la dilatación (7,2 ± 1,0 mm²/mm Hg)⁽²⁶⁾. El EsoFLIP (balón de dilatación con EndoFLIP incorporado) podría ser una estrategia útil para mejorar la tasa de éxito de este procedimiento, ya que de forma segura permite sobrepasar el umbral de 18-20 mm de dilatación objetivo; en casos seleccionados, logra diámetros residuales de hasta 30 mm sin aumentar la tasa de complicaciones⁽²⁷⁾.

Tabla 2. Medidas en EndoFLIP pilórico en pacientes sanos y con gastroparesia

Estudio	Etiología de gastroparesia	Volumen de distensión (mL)	Diámetro pilórico promedio (mm)	Índice de distensibilidad (mm ² /mm Hg)	Presión promedio (mm Hg)	AST (mm ²)
Gourcerol <i>et al.</i>	Pacientes sanos	40	-	25,2	-	-
Zheng <i>et al.</i>	Pacientes sanos	40	13,0 ± 2,5	10,9 ± 3,8	12,5 ± 3,9	138,6 ± 55,4
		50	14,3 ± 1,8	11,3 ± 5,8	15,8 ± 4,8	162,4 ± 39,2
Jacques <i>et al.</i>	50% diabética, 20% idiopática, 25% misceláneas*, 5% posquirúrgica	40	13,9	11,7	11,7	152,2
		50	17,3	8,1	28,9	234,5
Malik <i>et al.</i>	72% idiopática, 28% diabética	40	12,2 ± 0,44	10,0 ± 1,3	18 ± 1,23	125,2 ± 9,15
		50	14,1 ± 0,41	6,0 ± 1,3	32,5 ± 1,55	164,7 ± 10,2

*15% secundaria a síndrome de Sjögren, 5% a enfermedad de Parkinson y 5% a esclerosis sistémica. Tabla elaborada por los autores.

Con respecto al uso de TB, valores de ID menores de 8-10 mm²/mm Hg predicen una buena respuesta sintomática posterior a la intervención⁽²⁸⁾. Saadi *et al.* demostraron también la utilidad del EndoFLIP en la predicción a la respuesta a síntomas. Aparte de las medidas convencionales, evaluaron la elasticidad (muy similar al de ID, ver el apartado de *características operativas*). Aquellos pacientes con mayor elasticidad previa a la aplicación de TB tuvieron una mejoría marcada de las náuseas ($r = -0,34$, $p = 0,03$) y saciedad temprana ($r = -0,34$, $p = 0,04$) a las 8 semanas. Curiosamente, los pacientes con mayor ID preoperatorio tuvieron menos dolor abdominal a las 8 semanas del posoperatorio y aquellos con menos ID, AST y D tuvieron síntomas de náuseas y emesis más graves⁽¹⁸⁾.

Estudios recientes se han enfocado en evaluar el papel que tiene el EndoFLIP en el tratamiento de los pacientes candidatos a G-POEM. En el preoperatorio, los datos de Jacques *et al.*⁽²³⁾ mostraron que valores de ID < 9,2 mm²/mm Hg predicen éxito clínico a 3 meses. En el posoperatorio, Vosoughi *et al.* demostró que la medición de AST parece ser el mejor predictor de éxito clínico y de aumento en el vaciamiento gástrico, ya que valores mayores de 154 mm², con un volumen de distensión de 40 mL, predijeron éxito clínico a 1 año con una sensibilidad y especificidad del 71% y 91%, respectivamente⁽²⁰⁾. De igual forma, se ha descrito que incrementos mayores al 20% de AST con respecto al valor preoperatorio se correlacionan con éxito clínico⁽³⁰⁾. Lo anterior sugiere que esta herramienta podría usarse antes o después del procedimiento, lo que ayuda a predecir o confirmar la eficacia de la piloromiotomía y puede ser una guía para el procedimiento, tal como es usado para el EEI en pacientes con acalasia.

En Colombia se cuenta con pocos centros especializados en fisiología gastrointestinal, y el costo de la tecnología EndoFLIP supera considerablemente el de las otras estrate-

gias diagnósticas, factores que limitan su reproducibilidad e impactan negativamente en la caracterización y la elección adecuada de las terapias dirigidas al píloro. Una vez se superen estos obstáculos, es probable que se usen de forma rutinaria y sea incluido en las guías locales como parte del abordaje del paciente con gastroparesia refractaria.

CONCLUSIÓN

El EndoFLIP pilórico es una herramienta diagnóstica complementaria atractiva para la caracterización de la gastroparesia, especialmente en casos refractarios al manejo tradicional inicial. La mayoría de estudios han demostrado una correlación inversa entre la distensibilidad pilórica, el vaciamiento gástrico y los síntomas de gastroparesia; esto podría permitir individualizar cada caso al identificar las características del píloro, guiar hacia una mejor estrategia de manejo y, en muchos casos, predecir la respuesta clínica.

Consideraciones éticas

Este estudio no expone información que permita identificar a pacientes, por lo que no requiere consentimiento informado ni protocolo de aprobación por un comité de ética institucional de acuerdo con la Declaración de Helsinki y en la Resolución 008430 del 4 de octubre de 1993.

Financiación

Para la elaboración del presente artículo no se recibió patrocinio de ninguna de las instituciones participantes.

Conflicto de intereses

Los autores declaran no tener ningún conflicto de intereses.

REFERENCIAS

1. Lacy BE, Wise JL, Cangemi DJ. Gastroparesis: time for a paradigm change. *Curr Opin Gastroenterol.* 2023;39(6):503-511. <https://doi.org/10.1097/MOG.0000000000000978>
2. Wadhwa V, Mehta D, Jobanputra Y, Lopez R, Thota PN, Sanaka MR. Healthcare utilization and costs associated with gastroparesis. *World J Gastroenterol.* 2017;23(24):4428-4436. <https://doi.org/10.3748/wjg.v23.i24.4428>
3. Ye Y, Yin Y, Huh SY, Almansa C, Bennett D, Camilleri M, et al. Epidemiology, Etiology, and Treatment of Gastroparesis: Real-World Evidence From a Large US National Claims Database. *Gastroenterology.* 2022;162(1):109-121.e5. <https://doi.org/10.1053/j.gastro.2021.09.064>
4. Camilleri M, Sanders KM. Gastroparesis. *Gastroenterology.* 2022 ;162(1):68-87.e1. <https://doi.org/10.1053/j.gastro.2021.10.028>
5. Mayor V, Aponte D, Prieto R, Orjuela E. Diagnóstico y tratamiento actual de la gastroparesia: una revisión sistemática de la literatura. *Rev. colomb. Gastroenterol.* 2020;35(4):471-484. <https://doi.org/10.22516/25007440.561>
6. Grover M, Farrugia G, Stanghellini V. Gastroparesis: a turning point in understanding and treatment. *Gut.*

- 2019;68(12):2238-2250.
<https://doi.org/10.1136/gutjnl-2019-318712>
7. Olausson EA, Störsrud S, Grundin H, Isaksson M, Attvall S, Simrén M. A small particle size diet reduces upper gastrointestinal symptoms in patients with diabetic gastroparesis: a randomized controlled trial. *Am J Gastroenterol*. 2014;109(3):375-385.
<https://doi.org/10.1038/ajg.2013.453>
8. Soliman H, Gourcerol G. Targeting the pylorus in gastroparesis: From physiology to endoscopic pyloromyotomy. *Neurogastroenterol Motil*. 2023;35(2):e14529.
<https://doi.org/10.1111/nmo.14529>
9. Lacy BE, Tack J, Gyawali CP. AGA Clinical Practice Update on Management of Medically Refractory Gastroparesis: Expert Review. *Clin Gastroenterol Hepatol*. 2022;20(3):491-500.
<https://doi.org/10.1016/j.cgh.2021.10.038>
10. Bromer MQ, Friedenberg F, Miller LS. Endoscopic pyloric injection of botulinum toxin A for the treatment of refractory gastroparesis. *Gastrointest Endosc*. 2005;61(7):833-839.
[https://doi.org/10.1016/S0016-5107\(05\)00328-7](https://doi.org/10.1016/S0016-5107(05)00328-7)
11. Shada AL, Dunst CM, Pescarus R, Speer EA, Cassera M, Reavis KM, et al. Laparoscopic pyloroplasty is a safe and effective first-line surgical therapy for refractory gastroparesis. *Surg Endosc*. 2016;30(4):1326-1332.
<https://doi.org/10.1007/s00464-015-4385-5>
12. Shen S, Luo H, Vachaparambil C. Gastric peroral endoscopic pyloromyotomy versus gastric electrical stimulation in the treatment of refractory gastroparesis: a propensity score-matched analysis of long-term outcomes. *Endoscopy*. 2020;52(5):349-358.
<https://doi.org/10.1055/a-1111-8566>
13. Spadaccini M, Maselli R, Chandrasekar VT, Anderloni A, Carrara S, Galtieri PA, et al. Gastric peroral endoscopic pyloromyotomy for refractory gastroparesis: a systematic review of early outcomes with pooled analysis. *Gastrointest Endosc*. 2020;91(4):746-752.
<https://doi.org/10.1016/j.gie.2019.11.039>
14. Mohan BP, Chandan S, Jha LK, Khan SR, Kotagiri R, Kassab LL, et al. Clinical efficacy of gastric per-oral endoscopic myotomy (G-POEM) in the treatment of refractory gastroparesis and predictors of outcomes: a systematic review and meta-analysis using surgical pyloroplasty as a comparator group. *Surg Endosc*. 2020;34(8):3352-3367.
<https://doi.org/10.1007/s00464-019-07135-9>
15. Vohra I, Gopakumar H, Adler DG. G-POEM for gastroparesis: past, present and future. *Curr Opin Gastroenterol*. 2023;39(5):390-396.
<https://doi.org/10.1097/MOG.0000000000000950>
16. Hani A, Delgado D, Bejarano J, Meza D, Ramírez R, Pinto M, et al. EndoFLIP: una nueva tecnología. *Rev. colomb. Gastroenterol*. 2021;36(2):227-240.
<https://doi.org/10.22516/25007440.741>
17. Lorenz F, Brunner S, Berth T, Dratsch T, Babic B, Fuchs HF, et al. Using an Endoluminal Functional Lumen Imaging Probe (EndoFLIP™) to Compare Pyloric Function in Patients with Gastroparesis to Patients After Esophagectomy. *J Gastrointest Surg*. 2023;27(4):682-690.
<https://doi.org/10.1007/s11605-022-05502-x>
18. Saadi M, Yu D, Malik Z, Parkman HP, Schey R. Pyloric sphincter characteristics using EndoFLIP® in gastroparesis. *Rev Gastroenterol Mex (Engl Ed)*. 2018;83(4):375-384. English, Spanish.
<https://doi.org/10.1016/j.rgmx.2018.02.013>
19. Yim B, Gregor L, Siwiec RM, Al-Haddad M, Nowak TV, Wo JM. Pyloric Functional Lumen Imaging Probe Measurements Are Dependent on Balloon Position. *J Neurogastroenterol Motil*. 2023;29(2):192-99.
<https://doi.org/10.5056/jnm22053>
20. Desprez C, Jacques J, Clavier T, Wallenhorst T, Leroi AM, Gourcerol G. Impact of anesthetics on pyloric characteristics measured using the EndoFLIP® system in patients with gastroparesis. *Neurogastroenterol Motil*. 2023;35(10):e14651.
<https://doi.org/10.1111/nmo.14651>
21. Gourcerol G, Tissier F, Melchior C, Touchais JY, Huet E, Prevost G, et al. Impaired fasting pyloric compliance in gastroparesis and the therapeutic response to pyloric dilatation. *Aliment Pharmacol Ther*. 2015;41(4):360-367.
<https://doi.org/10.1111/apt.13053>
22. Zheng T, Vosoughi K, Busciglio I, Tebay L, Burton D, Camilleri M. Fasting pyloric diameter and distensibility by functional endoluminal imaging probe in unselected healthy volunteers. *Neurogastroenterol Motil*. 2022;34(10):e14386.
<https://doi.org/10.1111/nmo.14386>
23. Jacques J, Pagnon L, Hure F, Legros R, Crepin S, Fauchais AL, et al. Peroral endoscopic pyloromyotomy is efficacious and safe for refractory gastroparesis: prospective trial with assessment of pyloric function. *Endoscopy*. 2019;51(1):40-49.
<https://doi.org/10.1055/a-0628-6639>
24. Malik Z, Sankineni A, Parkman HP. Assessing pyloric sphincter pathophysiology using EndoFLIP in patients with gastroparesis. *Neurogastroenterol Motil*. 2015;27(4):524-31.
<https://doi.org/10.1111/nmo.12522>
25. Desprez C, Chambaz M, Melchior C, Basile P, Prevost G, Jacques J, et al. Assessment of pyloric sphincter distensibility and pressure in patients with diabetic gastroparesis. *Neurogastroenterol Motil*. 2021;33(8):e14064.
<https://doi.org/10.1111/nmo.14064>
26. Jehangir A, Malik Z, Petrov RV, Parkman HP. EndoFLIP and pyloric dilation for gastroparesis symptoms refractory to pyloromyotomy/pyloroplasty. *Dig Dis Sci*. 2020;66(8):2682-2690.
<https://doi.org/10.1007/s10620-020-06510-0>
27. Murray FR, Schindler V, Hente JM, Fischbach LM, Schnurre L, Deibel A, et al. Pyloric dilation with the esophageal functional lumen imaging probe in gastroparesis improves gastric emptying, pyloric distensibility, and symptoms. *Gastrointest Endosc*. 2021;94(3):486-494.
<https://doi.org/10.1016/j.gie.2021.03.022>

28. Desprez C, Roman S, Leroi AM, Gourcerol G. The use of impedance planimetry (Endoscopic Functional Lumen Imaging Probe, EndoFLIP®) in the gastrointestinal tract: A systematic review. *Neurogastroenterol Motil.* 2020;32(9):e13980. <https://doi.org/10.1111/nmo.13980>
29. Vosoughi K, Ichkhanian Y, Jacques J, Aadam AA, Benias PC, Law R, et al. Role of endoscopic functional luminal imaging probe in predicting the outcome of gastric peroral endoscopic pyloromyotomy (with video). *Gastrointest Endosc.* 2020;91(6):1289-1299. <https://doi.org/10.1016/j.gie.2020.01.044>
30. Conchillo JM, Straathof JWA, Mujagic Z, Brouns JH, Bouvy ND, Keszthelyi D, et al. Gastric peroral endoscopic pyloromyotomy for decompensated gastroparesis: comprehensive motility analysis in relation to treatment outcomes. *Endosc Int Open.* 2021;9(2):E137-E144. <https://doi.org/10.1055/a-1311-0859>



Disponible en:

<https://www.redalyc.org/articulo.oa?id=337782278008>

Cómo citar el artículo

Número completo

Más información del artículo

Página de la revista en redalyc.org

Sistema de Información Científica Redalyc
Red de revistas científicas de Acceso Abierto diamante
Infraestructura abierta no comercial propiedad de la
academia

Albis Cecilia Hani de Ardila, Aldair Chaar, Juan Hernández,
Raúl Cañadas, María del Carmen Figueredo

Pyloric EndoFlip and Its Clinical Use in Gastroparesis
EndoFLIP pilórico y su utilidad clínica en gastroparesia

Revista colombiana de Gastroenterología

vol. 39, núm. 2, p. 179 - 186, 2024

Asociación Colombiana de Gastroenterología,

ISSN: 0120-9957

ISSN-E: 2500-7440

DOI: <https://doi.org/10.22516/25007440.1183>