

# Nueva técnica para resolución de síndrome de *buried bumper*

## New Technique for Buried Bumper Syndrome Resolution

Marisol Vázquez-Zeas,<sup>1</sup>  Pablo Sempértegui-Cárdenas,<sup>2\*</sup>  Miurkis Endis-Miranda,<sup>3</sup>  Lenin Quezada-Méndez,<sup>4</sup>   
Mauricio Siavichay-Romero,<sup>5</sup>  Faviola Rodríguez-Cárdenas.<sup>6</sup> 

### ACCESO ABIERTO

#### Citación:

Vázquez-Zeas M, Sempértegui-Cárdenas P, Endis-Miranda M, Quezada-Méndez L, Siavichay-Romero M, Rodríguez-Cárdenas F. Nueva técnica para resolución de síndrome de *buried bumper*. Revista. colomb. Gastroenterol. 2024;39(2):199-204.  
<https://doi.org/10.22516/25007440.1103>

<sup>1</sup> Médica y Especialista en Pediatría. Pediatra, Hospital Vicente Corral Moscoso. Cuenca, Ecuador.

<sup>2</sup> Médico, Magister en Investigación de la Salud, Especialista en pediatría, Especialista en Gastroenterología y Nutrición Pediátrica. Médico tratante, Hospital Vicente Corral Moscoso. Cuenca, Ecuador.

<sup>3</sup> Médico, Especialista en Cirugía Pediátrica. Médico cirujano pediatra, Hospital Vicente Corral Moscoso. Cuenca, Ecuador.

<sup>4</sup> Médico especialista en Cirugía Pediátrica, Hospital Vicente Corral Moscoso. Cuenca, Ecuador.

<sup>5</sup> Médico cirujano, Especialista en Cirugía Pediátrica, Hospital Vicente Corral Moscoso. Cuenca, Ecuador.

<sup>6</sup> Médica especialista en pediatría, Hospital Vicente Corral Moscoso. Cuenca, Ecuador.

\*Correspondencia: Pablo Sempértegui-Cárdenas.  
[troverospa@gmail.com](mailto:troverospa@gmail.com)

Fecha recibido: 14/07/2023

Fecha aceptado: 29/08/2023



### Resumen

El síndrome de *buried bumper* (SBB) o síndrome de botón de gastrostomía enterrado, es una complicación poco frecuente que se asocia a la gastrostomía endoscópica percutánea (GEP), misma que sufre una migración del tope interno de la sonda hacia la pared gástrica y la pared abdominal, y manifiesta signos de disfunción del botón de gastrostomía. Se describen tres grados de gravedad, en los que la endoscopia es necesaria para el diagnóstico, en tanto que el tratamiento depende del grado de gravedad. Se presenta el caso de una niña de 4 años con parálisis cerebral a quien se le colocó una GEP 1 mes antes y fue llevada a revisión médica por una obstrucción progresiva al paso de alimentación. Se le realizó una endoscopia en la que se le encontró el SBB en grado 3, que fue resuelto con una técnica endoscópica combinada con equipo de laparoscopia.

### Palabras clave

Síndrome de *buried bumper*, gastrostomía.

### Abstract

The buried bumper syndrome (BBS) is a rare complication associated with percutaneous endoscopic gastrostomy (PEG), which undergoes a migration of the internal stop of the tube towards the gastric and abdominal wall and manifests signs of dysfunction of the gastrostomy button. We described three degrees of severity, in which endoscopy is necessary for diagnosis, while treatment depends on the degree of severity. The case of a 4-year-old girl with cerebral palsy who underwent a PEG 1 month earlier and was brought for medical review for a progressive obstruction to the feeding step was presented. An endoscopy was performed in which grade 3 BBS was found 3, which was resolved with an endoscopic technique combined with laparoscopic equipment.

### Keywords

Buried bumper syndrome, gastrostomy.

## INTRODUCCIÓN

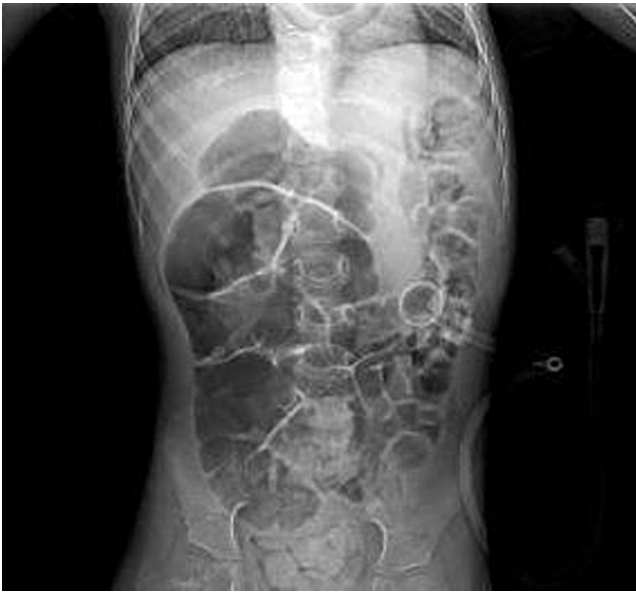La gastrostomía endoscópica percutánea es ampliamente utilizada para la nutrición enteral en pacientes con dificultad para la alimentación por vía oral. Las complicaciones menores que corresponden entre el 16,4% al 66,3%

incluye la infección periostomal, mientras que las complicaciones mayores corresponden entre el 6,1% al 17,5 % e incluye la formación de fístulas, así como el síndrome de *buried bumper* (SBB), que se pueden presentar desde semanas a años después de la colocación. Se estima que 1 de cada 4 niños serán hospitalizados por alguna com-

plicación posterior a la colocación de una gastrostomía endoscópica percutánea (GEP)<sup>(1-3)</sup>.

## CASO CLÍNICO

Paciente femenina de 4 años con antecedente de parálisis cerebral y colocación de GEP hace 1 mes, quien es traída por la imposibilidad del paso de alimentación de 24 horas de evolución. Se realiza una radiografía toracoabdominal que confirma la localización de la sonda en la posición anatómica correcta (**Figura 1**).

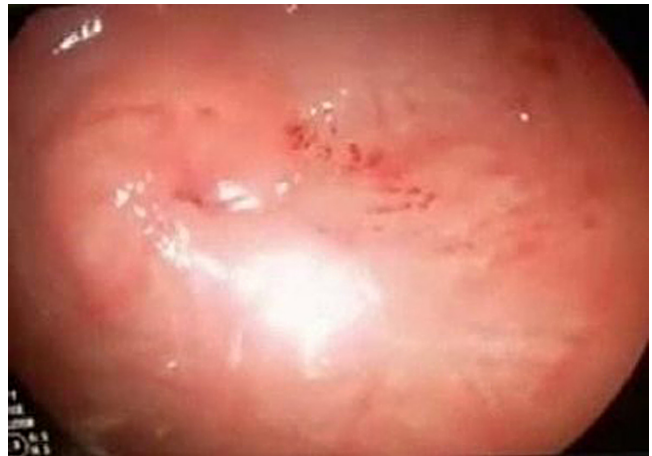

**Figura 1.** Radiografía abdominal que confirma la localización de la sonda en la posición anatómica correcta. Imagen propiedad de los autores.

Se realiza una endoscopia diagnóstica y terapéutica bajo anestesia general que evidencia, entre la unión del cuerpo y el antro gástrico, la presencia de erosiones hemorrágicas de la mucosa sobre la zona umbilicada sin evidencia del tope interno de la sonda de gastrostomía (SGT) compatible con SBB grado III (**Figura 2**).

Debido a que no contamos en nuestra institución con un esfinterotomo modificado para SBB (Flamingo Set; Medwork, Hochstadt, Germany)<sup>(4)</sup> y por el riesgo de someter al procedimiento quirúrgico, se procede bajo visión endoscópica de la siguiente manera:


1. se corta la sonda por la cara externa a 3 cm de pared abdominal;
2. se introduce a través del cabo de la sonda una pinza de laparoscopia Grasper de 3 mm (**Figura 3**) para dilatar el agujero interno;
3. se introduce a través del canal una pinza de laparoscopia Hook de 5 mm (**Figura 4**);
4. se realiza la resección de la mucosa gástrica sobre la zona del tope interno de la gastrostomía en forma radial, sobre las zonas horarias 12, 3, 6 y 9, mientras se cauteriza con monopolar (**Figura 5**);
5. se empuja la sonda y se logra la visualización del tope interno de la SGT (**Figura 6**);
6. se introduce una guía biliar a través de la sonda;
7. se empuja el segmento de la SGT hacia la cámara gástrica;
8. a través de guía se coloca el botón de gastrostomía tipo Mic-Key 18 Fr;
9. se insufla el balón y se constata que esté colocado adecuadamente (**Figura 7**);
10. se extrae el tope interno retirado mediante el asa fría de polipectomía junto con el equipo de endoscopia y se finaliza el procedimiento sin complicaciones; se inicia la alimentación a las 24 horas con una buena tolerancia y evolución.



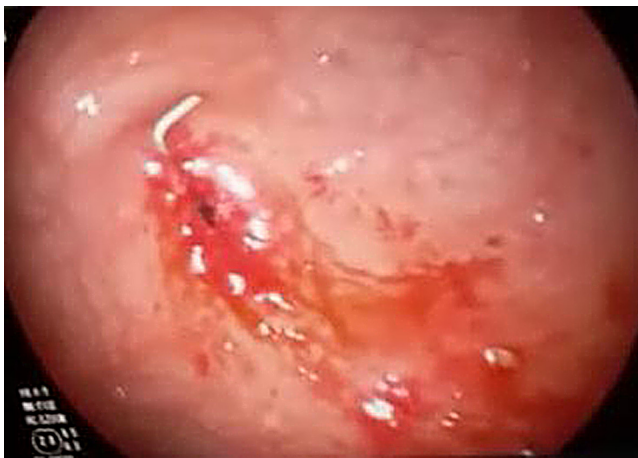**Figura 2.** Endoscopia diagnóstica que evidencia, entre la unión del cuerpo y el antro gástrico, la presencia de erosiones hemorrágicas de la mucosa sobre la zona umbilicada sin evidencia del tope interno de SGT compatible con SBB grado III. Imagen propiedad de los autores.



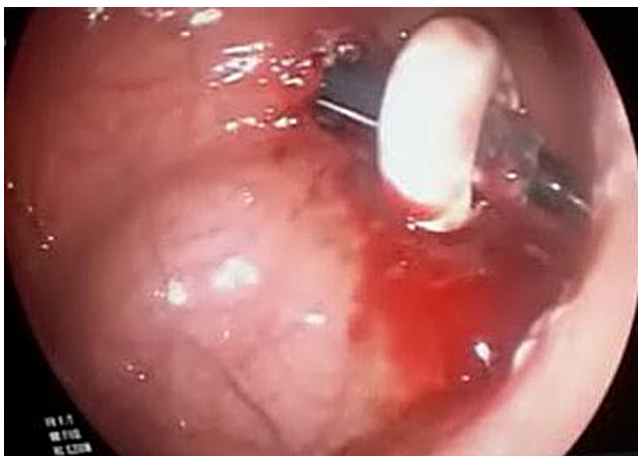**Figura 3.** Pinza de laparoscopia Grasper de 3 mm. Imagen propiedad de los autores.



**Figura 4.** Pinza de laparoscopia Hook de 5 mm. Imagen propiedad de los autores.



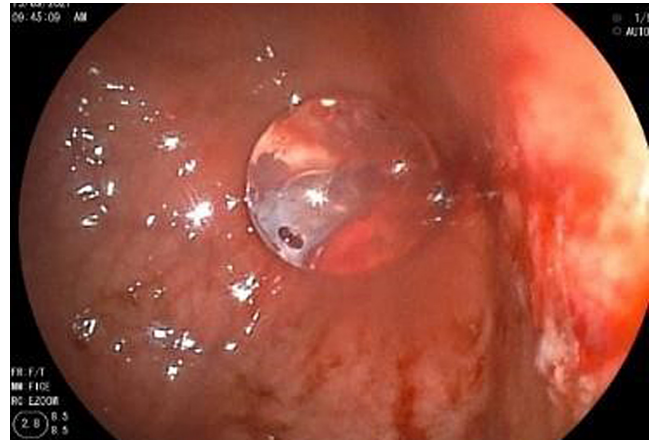
**Figura 5.** Resección de la mucosa gástrica sobre la zona del tope interno de la gastrostomía en forma radial, sobre las zonas horarias 12, 3, 6 y 9. Imagen propiedad de los autores.



**Figura 6.** Visualización del tope interno de la SGT al empujar la sonda. Imagen propiedad de los autores.

## DISCUSIÓN

El SBB es una complicación poco común que ocurre luego de la GEP, con una incidencia de 1,5%. Aunque es una com-



**Figura 7.** Se insufla el nuevo balón constatando la colocación adecuada. Imagen propiedad de los autores.

plicación que se presenta más frecuentemente de manera tardía, no antes de los 4 meses, se han reportado casos a los 21 días después de la colocación de la GEP, similar al tiempo de nuestra paciente<sup>(1,2,5)</sup>.

El tope interno de la GEP se aloja en cualquier nivel entre la pared gástrica y la piel a lo largo del trayecto inicial de la SGT, lo que puede ser consecuencia de que el botón queda muy ajustado a la pared abdominal. Lentamente el tope interno del botón produce una erosión de la mucosa gástrica, lo que produce la migración completa o incompleta del tope interno hacia la pared gástrica; esto produce isquemia, necrosis y la consiguiente formación de tejido de granulación, y resulta en que el botón quede enterrado en la pared abdominal y cierre completamente el orificio interno del botón. Otro mecanismo involucrado es la tracción de la sonda desde fuera, lo que provoca una lesión de la mucosa gástrica<sup>(6,7)</sup>. También se ha sugerido que el cambio en las características físicas del tope interno causado por la secreción gástrica facilitará el daño en el tejido gástrico y la posterior migración del tope interno<sup>(3,5)</sup>.

Los síntomas principales son incapacidad de avanzar el tubo hacia la luz gástrica, pérdida de permeabilidad y fuga perigastrostomal<sup>(7)</sup>, aunque no siempre se presenta la tríada, ya que la impermeabilidad puede ser intermitente o presentarse solo fuga de contenido gástrico o síntomas de infección periestomal como edema, eritema y dolor. La dificultad para infundir los alimentos y la necesidad de mayor presión para hacerlo, o la pérdida del paso de la dieta, se presentará en estadios más avanzados cuando la oclusión es completa; en casos extremos, se palpará el botón interno bajo la piel. También se pueden encontrar datos en la anamnesis de una tracción fuerte del botón de gastrostomía<sup>(7,8)</sup>. Dentro de los factores de riesgo se

mencionan postración, tracción ejercida sobre el dispositivo, falta de maniobras de prevención y niños o pacientes no cooperadores, lo que coincide con la paciente de este caso con parálisis cerebral. En relación con el dispositivo, un dato importante es el material, la forma de inserción y la distancia que queda entre el botón externo y la piel, y la tracción ejercida al usarla.

Para el diagnóstico, los estudios de imagen son importantes ya que permiten determinar cuánto ha migrado el tope interno y si está permeable el trayecto. En la tomografía axial computarizada (TAC) se podrá observar un botón de gastrostomía migrado; con la fluoroscopia, si el tracto de la gastrostomía sigue abierto, es posible que el contraste llegue a la cavidad gástrica y hará pasar por alto el diagnóstico. La ecografía endoscópica (EUS) de la pared facilita la localización del tope interno para determinar el tratamiento quirúrgico o endoscópico<sup>(4,5)</sup>. La panendoscopia será el estudio que permitirá confirmar el diagnóstico, observar la ulceración de la mucosa si se encuentra en etapas tempranas o tejido de granulación que cubre el tope interno con o sin fístula residual visible; además, puede permitir el cambio de la GEP.

Se han postulado tres grados de severidad (9):

- Grado 1: migración parcial. Varía desde asintomático a síntomas leves, como dolor abdominal o infección de la ostomía.
- Grado 2: migración subtotal. Cursa con disfunción de la sonda y extravasación de la alimentación.
- Grado 3: migración total. Se manifiesta con obstrucción de la sonda. Dada la baja incidencia, el tratamiento no está estandarizado dependiendo del tipo de dispositivo y la profundidad de la migración del tope interno.

En la literatura, la endoscopia aparece como opción si el tope interno está cubierto por epitelio gástrico y apenas ha erosionado la musculatura. Se introduce una guía o dilatador para luego desplazar el tope interno hacia el estómago y proceder con el recambio de la misma con la técnica habitual<sup>(2)</sup>. Si el tope está cubierto completamente de mucosa gástrica, este debe ser liberado con la ayuda de un papilotomo y con cortes radiales para permitir la movilización del tope interno y realizar lo anteriormente descrito. No obstante, si la migración es hacia la pared abdominal, el abordaje será quirúrgico ya sea por laparotomía exploratoria o por abordaje laparoscópico<sup>(2,6,9)</sup>. Costa y colaboradores, en un estudio multicéntrico, evaluaron la seguridad y la efectividad de un dispositivo diseñado exclusivamente para

el manejo del SBB (Flamingo Set; Medwork, Hochstadt, Germany) en una gran cohorte de pacientes. Mostraron los resultados de extracción con éxito en el 96,4% de los casos, con un tiempo medio por procedimiento de 22 minutos, una tasa de eventos adversos de 12,7% (sangrado, perforación, laceración gastroesofágica y sepsis) y un éxito de colocación de un nuevo dispositivo del 83%<sup>(4)</sup>. Sin embargo, se han utilizado varios dispositivos no diseñados para este propósito en particular como el paciente de este caso, en el que se utilizó con éxito una técnica endoscópica combinada con uso instrumental de laparoscopia.

Para prevenir las complicaciones posteriores a la colocación de la GEP, es necesario empezar desde el momento del procedimiento y colocar adecuadamente el tope externo, dejando una distancia de al menos 1 cm de la piel. Luego de que se forme y cure la ostomía, se indicará a los cuidadores del paciente la realización de avances y giros de 360° y recolocar el tope externo en su correcta posición (1 cm de la piel). También se debe evitar el uso de gasas o apósitos entre la piel y el tope externo ya que producen más tracción; además, se debe vigilar que el paso de los alimentos no sea forzoso. Todas estas estrategias de cuidado son indispensables para disminuir el riesgo de sufrir este síndrome<sup>(3,7,10-12)</sup>. Se propone un algoritmo de manejo según el diagnóstico establecido (**Figura 8**).

## CONCLUSIÓN

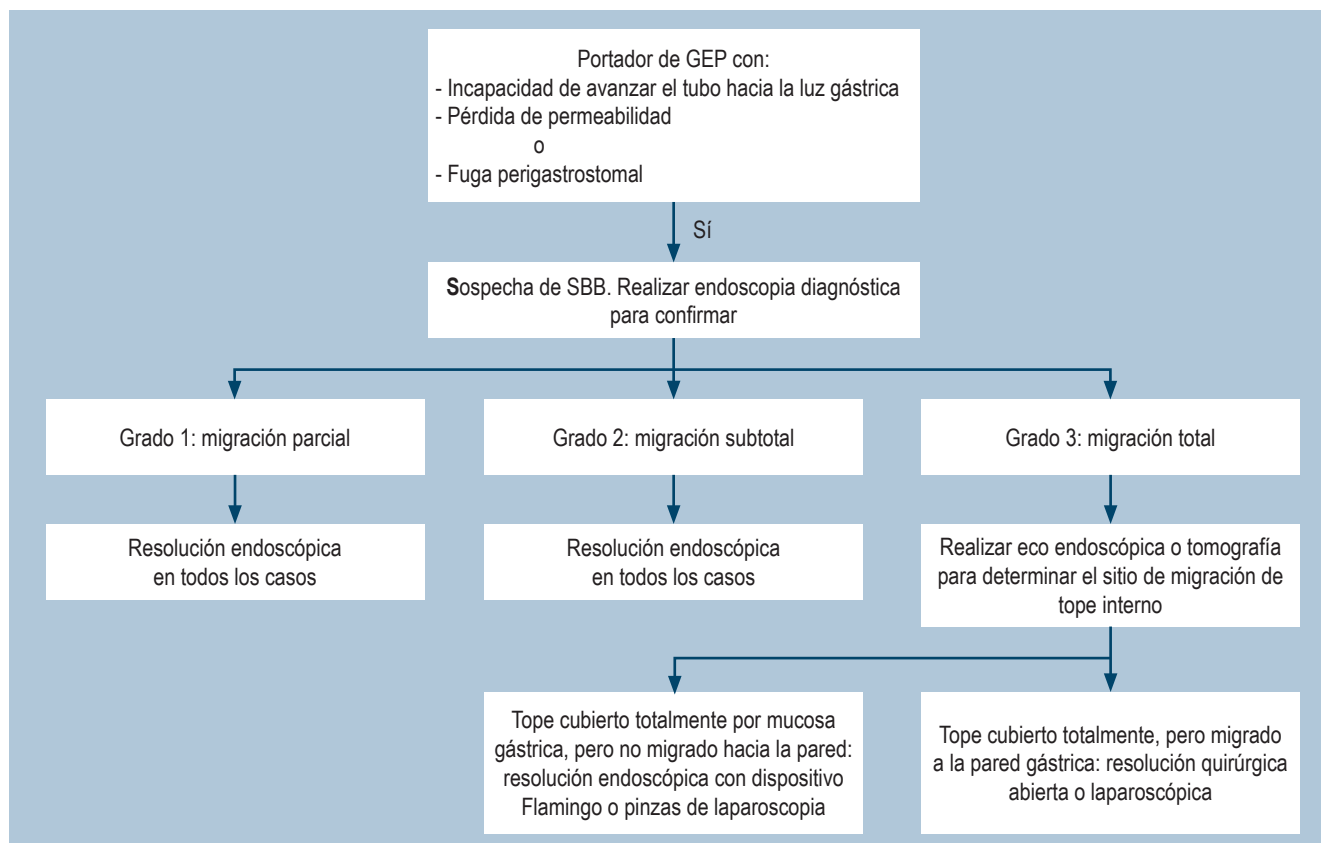
La GEP es un método para el apoyo nutricional ampliamente utilizado en la actualidad, y el SBB es una entidad que se debe sospechar ante la dificultad para el paso de la alimentación y signos locales de inflamación. El manejo endoscópico es posible en la mayoría de casos, y el uso de pinzas de laparoscopia a través del canal es una alternativa más accesible a tener en cuenta en lugares donde no se disponga de instrumental específico para liberar el enterramiento total del tope interno.

## Conflicto de intereses

Los autores declaran no tener ningún conflicto de intereses.

## Financiación

La presente investigación no ha recibido ayudas específicas provenientes de agencias del sector público, sector comercial o entidades sin ánimo de lucro.



**Figura 8.** Algoritmo de manejo propuesto. Elaborado por los autores.

## REFERENCIAS

- Hansen E, Qvist N, Rasmussen L, Ellebaek MB. Postoperative complications following percutaneous endoscopic gastrostomy are common in children. *Acta Paediatr.* 2017;106(7):1165-1169. <https://doi.org/10.1111/apa.13865>
- Blumenstein I, Shastri YM, Stein J. Gastroenteric tube feeding: techniques, problems and solutions. *World J Gastroenterol.* 2014;20(26):8505-24. <https://doi.org/10.3748/wjg.v20.i26.8505>
- Furlano RI, Sidler M, Haack H. The push-pull T technique: an easy and safe procedure in children with the buried bumper syndrome. *Nutr Clin Pract.* 2008;23(6):655-7. <https://doi.org/10.1177/0884533608326229>
- Costa D, Despott EJ, Lazaridis N, Woodward J, Kohout P, Rath T, et al. Multicenter cohort study of patients with buried bumper syndrome treated endoscopically with a novel, dedicated device. *Gastrointest Endosc.* 2021;93(6):1325-1332. <https://doi.org/10.1016/j.gie.2020.11.009>
- Anagnostopoulos GK, Kostopoulos P, Arvanitidis DM. Buried bumper syndrome with a fatal outcome, presenting early as gastrointestinal bleeding after percutaneous endoscopic gastrostomy placement. *J Postgrad Med.* 2003;49(4):325-7.
- Huynh G, Chan M, Huynh H. Buried bumper syndrome. *Videogie.* 2019;5(3):104-106.
- Chimal-Juárez MF, Morales-Chávez CE, Rodríguez-Reséndiz MP. Síndrome del botón enterrado: caso clínico de complicación por gastrostomía endoscópica. *Rev Mex Cir Endoscop.* 2021;22(3-4):139-144. <https://doi.org/10.35366/106478>
- Menni A, Tzikos G, Chatziantoniou G, Gionga P, Papavramidis TS, Shrewsbury A, et al. Buried bumper syndrome: A critical analysis of endoscopic release techniques. *World J Gastrointest Endosc.* 2023;15(2):44-55. <https://doi.org/10.4253/wjge.v15.i2.44>
- Orsi P, Spaggiari C, Pinazzi O, Di Mario F. Is the Buried bumper syndrome a buried problem? Personal experience about a different therapeutic approach and prevention possibilities. *Riv. ital. nutr. parenter. enter.* 2002;20(3):124-31.
- Bathobakae L, Leone C, Elagami MM, Shah H, Baddoura W. Acute Buried Bumper Syndrome: A Case Report.

- Cureus. 2023;15(3):e36289.  
<https://doi.org/10.7759/cureus.36289>
11. Rajan A, Wangrattanapranee P, Kessler J, Kidambi TD, Tabibian JH. Gastrostomy tubes: Fundamentals, peri-procedural considerations, and best practices. *World J Gastrointest Surg.* 2022;14(4):286-303.  
<https://doi.org/10.4240/wjgs.v14.i4.286>
12. Satiya J, Marcus A. The Buried Bumper Syndrome: A Catastrophic Complication of Percutaneous Endoscopic Gastrostomy. *Cureus.* 2019;11(3):e4330.  
<https://doi.org/10.7759/cureus.4330>



**Disponible en:**

<https://www.redalyc.org/articulo.oa?id=337782278011>

Cómo citar el artículo

Número completo

Más información del artículo

Página de la revista en redalyc.org

Sistema de Información Científica Redalyc  
Red de revistas científicas de Acceso Abierto diamante  
Infraestructura abierta no comercial propiedad de la  
academia

Marisol Vázquez-Zeas, Pablo Sempértegui-Cárdenas,  
Miurkis Endis-Miranda, Lenin Quezada-Méndez,  
Mauricio Siavichay-Romero, Faviola Rodríguez-Cárdenas  
**New Technique for Buried Bumper Syndrome Resolution**  
**Nueva técnica para resolución de síndrome de buried**  
**bumper**

*Revista colombiana de Gastroenterología*  
vol. 39, núm. 2, p. 199 - 204, 2024  
Asociación Colombiana de Gastroenterología,  
**ISSN:** 0120-9957  
**ISSN-E:** 2500-7440

**DOI:** <https://doi.org/10.22516/25007440.1103>