


Poliposis gástrica en la poliposis adenomatosa familiar: a propósito de un caso. Un enfoque para el endoscopista

Gastric Polyposis in Familial Adenomatous Polyposis: A Case Report. An Approach for the Endoscopist

Maykel Alain Padilla-Ruiz,^{1*}  Gustavo Ariza-Cotes.²

ACCESO ABIERTO

Citación:

Padilla-Ruiz MA, Ariza-Cotes G. Poliposis gástrica en la poliposis adenomatosa familiar: a propósito de un caso. Un enfoque para el endoscopista. *Revista colomb. Gastroenterol.* 2024;39(2):205-210. <https://doi.org/10.22516/25007440.1088>

¹ Departamento de Gastroenterología, Hospital Comunitario "Dr. Valentín Gómez Farías". Coatzacoalcos, México.

² Clínica de Especialidades Digestivas "Gastrocentro". Coatzacoalcos, México.

*Correspondencia: Maykel Alain Padilla-Ruiz. padillagastrohepatologia@gmail.com

Fecha recibido: 11/06/2023

Fecha aceptado: 17/07/2023



Resumen

La poliposis adenomatosa familiar (PAF) es un síndrome hereditario autosómico dominante. Aunque la principal manifestación de esta enfermedad es la presencia de numerosos adenomas de colon, también ocurre afectación del tracto gastrointestinal superior. Se presenta un reporte de una paciente joven con una poliposis gástrica (más de 100 pólipos). Se realiza una breve revisión actualizada del tema enfocada en los hallazgos endoscópicos, así como sugerencias actualizadas en el manejo y seguimiento de los pólipos gástricos en la PAF.

Palabras clave

Poliposis adenomatosa del colon, cáncer gástrico, endoscopia del sistema digestivo.

Abstract

Familial adenomatous polyposis (FAP) is an autosomal dominant inheritance syndrome. Although the main manifestation of this disease is the presence of numerous colon adenomas, upper gastrointestinal tract involvement also occurs. A report of a young patient with gastric polyposis (more than 100 polyps) was presented. There was a brief updated review of the topic focused on endoscopic findings, including updated suggestions on gastric polyps in FAP management and monitoring.

Keywords

Adenomatous polyposis coli, gastric cancer, endoscopy digestive system.

PRESENTACIÓN DEL CASO

Paciente femenina de 28 años con antecedentes de poliposis adenomatosa familiar (PAF), operada hace 6 años con proctocolectomía total y creación de reservorio ileal. En la biopsia se constató la presencia de la pieza de adenocarcinoma, por lo que se mantiene en control con reservorioscopias. Además, tiene antecedente de carcinoma papilar de tiroides, que fue operado hace 4 años. En abril de 2023 se realiza una endoscopia digestiva alta (EDA).

En la EDA, el duodeno no evidencia alteraciones endoscópicas ni en la región correspondiente a la papila,

región antro pilórica y zona angular. A nivel de la zona media y alta del cuerpo y fondo gástrico se aprecian pólipos múltiples (más de 100 pólipos) menores de 5 mm, diseminados, algunos formando acúmulos, con mucosa similar a la circundante. Se toman biopsias múltiples de los mismos.

En las biopsias realizadas se informa la presencia de un pólipo de glándula fúndica, gastritis crónica moderada, folicular, con actividad leve; estos elementos son compatibles con *Helicobacter pylori*. No hay presencia de atrofia, metaplasia o displasia. El resultado fue negativo a células malignas (**Figura 1A-C**).

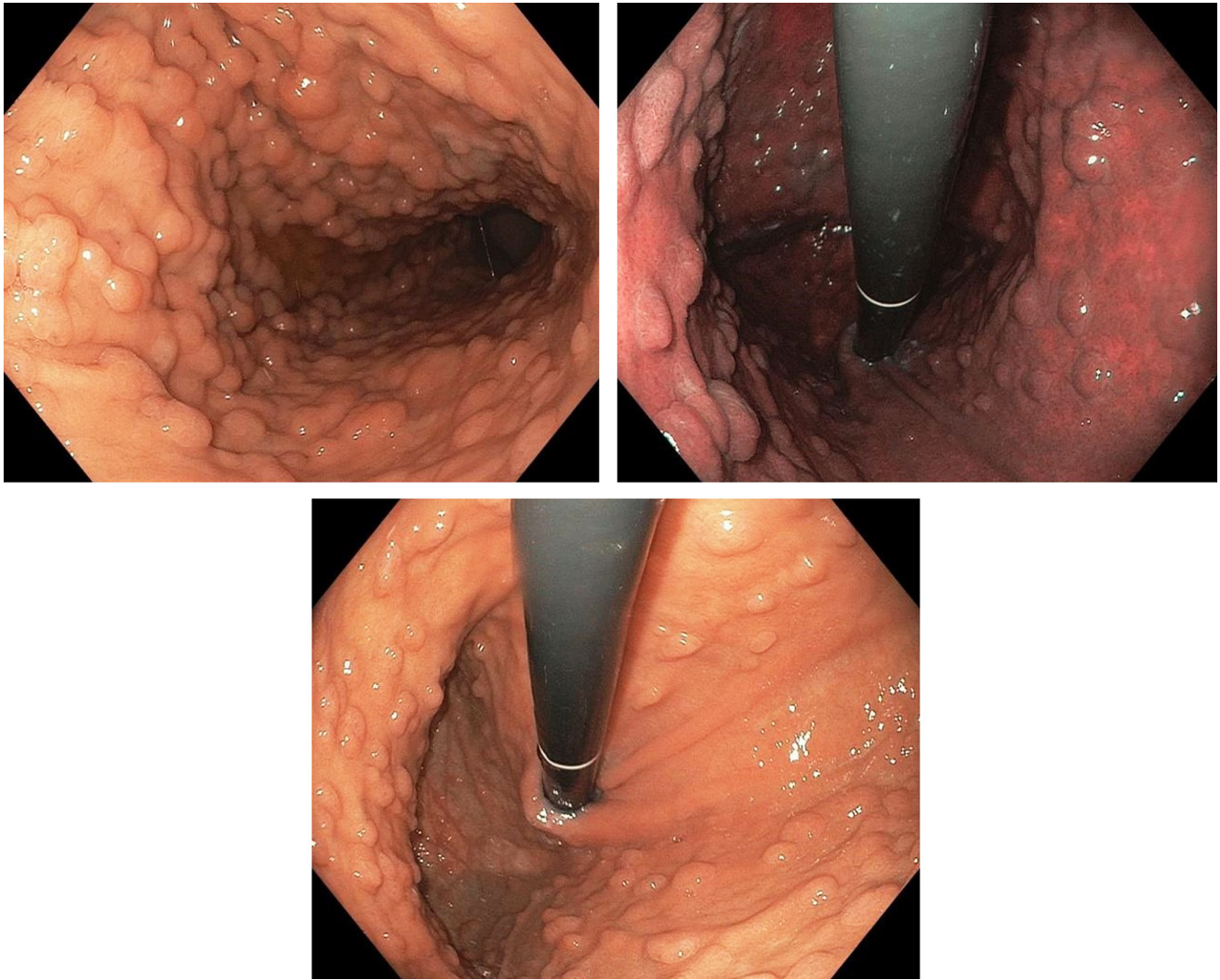


Figura 1. Endoscopia digestiva alta que muestra extensa poliposis difusa del estómago. Imágenes propiedad de los autores.

DISCUSIÓN Y REVISIÓN DE LA LITERATURA

La PAF es un síndrome hereditario autosómico dominante causado por la mutación del gen *APC*, localizado en el cromosoma 5q21. Aunque la principal manifestación de esta enfermedad es la presencia de numerosos adenomas de colon, la afectación del tracto gastrointestinal superior también ocurre. En pacientes con PAF hay un riesgo significativo de neoplasias malignas extracolónicas, principalmente en el duodeno, pero también el riesgo de cáncer de estómago está incrementado. Hasta el 20% al 30 % de los casos de PAF son *de novo* y surgen de una nueva variante patogénica en *APC* y, por lo tanto, puede carecer de antecedentes familiares de PAF⁽¹⁾.

La vigilancia endoscópica del colon y la colectomía profiláctica han disminuido considerablemente la mortalidad por cáncer colorrectal y han mejorado la supervivencia de pacientes con PAF, lo que lleva a una mayor necesidad de vigilancia de las neoplasias malignas extracolónicas. La vigilancia endoscópica de pacientes con PAF es un método seguro y efectivo para diagnosticar lesiones precancerosas, lo que permite tratar la mayoría de las lesiones benignas y el cáncer temprano. Sin embargo, las recomendaciones de vigilancia en el tracto digestivo no están completamente definidas.

Las primeras recomendaciones para la vigilancia de los pólipos gástricos se basaron en la clasificación de Spigelman, quien en 1989 describió un sistema de estadifi-

cación de los pólipos duodenales para estratificar el riesgo de cáncer de duodeno en la PAF⁽²⁾.

LESIONES GÁSTRICAS EN LA PAF

La mayoría de los pacientes con PAF desarrollan poliposis gástrica y tienen un mayor riesgo de cáncer gástrico en comparación con la población general. Según el Informe Nacional Integral Pautas de la Red de Cáncer (NCCN) “Evaluación genética/familiar de alto riesgo: colorrectal, versión 1.2022”, el riesgo estimado de por vida de cáncer gástrico en pacientes con una enfermedad hereditaria con la mutación *APC* es del 0,1% al 7,1% en comparación con el 0,8% en la población general, y el promedio el inicio es entre los 52 y 57 años. Cannon y colaboradores, en su publicación basada en los datos del registro de poliposis de EE. UU., identifican el cáncer gástrico como la principal causa de muerte en pacientes con PAF y forma atenuada de PAF (APAF) después de los cánceres de presentación duodenal y ampular^(3,4).

Los procedimientos de detección con eliminación de lesiones sospechosas pueden prevenir la gran mayoría de carcinomas en estos pacientes. Las lesiones gástricas son comunes en pacientes adultos con PAF; por lo tanto, el reconocimiento de los diferentes tipos de pólipos, su detección temprana y la toma de biopsias o la extirpación de los mismos son muy importantes en la prevención del cáncer gástrico en estos pacientes.

Tipos de pólipos gástricos en los pacientes con PAF

Estos tipos incluyen pólipos de glándulas fúndicas, adenomas gástricos de tipo foveolar gástrico, adenomas gástricos de tipo intestinal, adenomas de la glándula pilórica, pólipos hiperplásicos y adenocarcinomas gástricos.

Pólipos de las glándulas fúndicas (PGF)

Son el tipo más común de pólipos que se observan en el 40% al 88 % de los pacientes con PAF^(5,6). Los PGF son típicamente pequeños (< 5 mm), sésiles, múltiples, asintomáticos y limitados al estómago. Los PGF asociados con PAF difieren de los PGF esporádicos, lo que muestra una distribución de sexos más equitativa. A menudo con displasia de bajo grado, aunque los pólipos de las glándulas fúndicas no se consideran las lesiones precursoras de la mayoría de los adenocarcinomas gástricos en la PAF. No se ha encontrado un vínculo causal entre *H. pylori* y PGF asociados con PAF⁽⁵⁾.

Los adenomas pueden aparecer en cualquier parte del estómago, aunque más frecuentemente a nivel del antro. Son menos comunes que los PGF en pacientes con PAF. Los adenomas localizados en el antro suelen ser planos,

sésiles y sutiles con una apariencia roja villiforme, mientras que los del cuerpo gástrico y fondo son más polipoides con una superficie de color amarillo pálido y, por lo tanto, difíciles de diferenciar de los PGF.

En pacientes con PAF, el endoscopista debe tener un alto grado de sospecha para detectar adenomas gástricos y tomar biopsias múltiples. Las técnicas de endoscopia virtual pueden ser útil en la detección de estas lesiones, especialmente las planas, y cuando existan cambios sutiles en la mucosa. El uso de tecnología FICE (Fujinon Intelligent Chromo Endoscopy) puede identificar displasia y discriminar entre pólipos adenomatosos y no adenomatosos, lo que aumenta significativamente, en el contexto de la PAF, la detección de adenomas. Esto puede extrapolarse a las técnicas de endoscopia virtual como el NBI (Olympus) o el iScan (Pentax)⁽⁶⁾.

Los adenomas localizados en el antro del estómago deben extirparse con disección submucosa endoscópica (ESD) o resección mucosa endoscópica (EMR) cuando existe un alto grado de sospecha de los mismos durante la esofagoduodenoscopia (EGD)⁽³⁾.

Adenomas gástricos de las glándulas pilóricas (AGP)

Son pólipos epiteliales raros, más frecuentemente encontrados en presencia de gastritis atrófica autoinmune y pacientes con PAF. Se ubican más frecuentemente en el cuerpo gástrico y predominan en mujeres. Los AGP son clínicamente significativos porque son neoplasias con potencial maligno más que la hiperplasia de glándulas metaplásicas. En algunos casos se observa displasia de alto grado, y el carcinoma invasivo se encuentra asociado en el 12% al 42% de estas lesiones⁽⁷⁾.

Al igual que con otros tipos de adenomas, la escisión completa de los AGP con biopsia de la mucosa plana que rodea la lesión es apropiada en pacientes con PAF, ya que los AGP surgen a menudo en el contexto de una lesión crónica.

Pólipos hiperplásicos gástricos

Son los pólipos más prevalentes en las regiones donde la infección por *H. pylori* es común. Por el contrario, en los países occidentales, donde la infección por *H. pylori* tiene una prevalencia más baja y el uso de inhibidores de la bomba de protones (IBP) es común, los pólipos de glándulas fúndicas son más frecuentes. En sus directrices, la Sociedad Británica de Gastroenterología (BSG) sugiere que los pólipos hiperplásicos > 1 cm, pediculados y los que causan síntomas (obstrucción, sangrado) deben ser resecados. Si está presente, *H. pylori* debe erradicarse antes de una reevaluación. También sugieren que, si hay presencia de adenomas o pólipos hiperplásicos, la mucosa del fondo debe ser evaluada endoscópicamente para detectar atrofia gástrica, metaplasia intestinal, *H. pylori* y neoplasia sincrónica⁽⁸⁾.

Pólipos fibroides inflamatorios

Son lesiones poco frecuentes que representan menos del 0,1% de todos los pólipos gástricos. Después de la resección, los pólipos fibroides inflamatorios generalmente no recurren, y no se recomienda su vigilancia⁽⁹⁾.

Adenocarcinoma gástrico

Se desarrolla a partir de un adenoma; puede ocurrir en cualquier parte del estómago y puede ser multicéntrico y metacrónico. Se ha demostrado que el cáncer gástrico aparece alrededor de dos décadas después de la colectomía en la PAF⁽¹⁰⁾.

Endoscópicamente, los pólipos gástricos solitarios ≥ 2 cm, un alfombrado de pólipos gástricos proximales y montículos polipoides dentro de un alfombrado proximal fueron las tres características observadas con más frecuencia entre las personas con cáncer gástrico y PAF. Otra lesión gástrica de alto riesgo en la PAF son las placas gástricas blancas, lo que puede reflejar una mucosa adenomatosa subyacente y, probablemente, augurar un mayor riesgo de cáncer gástrico⁽¹¹⁻¹³⁾.

En sus directrices de 2020 acerca del papel de la endoscopia en la PAF, La Sociedad Americana de Endoscopia Gastrointestinal (ASGE) recomienda la vigilancia cada 3 a 6 meses con biopsias aleatorias de los pólipos y resección endoscópica de pólipos > 10 mm, fundamentalmente en el contexto de una poliposis gástrica difusa y acúmulos grandes de pólipos. También recomiendan la extirpación endoscópica de todos los pólipos localizados en antro, dada la alta probabilidad de adenoma^(5,9).

Las guías ASGE de 2015 sobre el papel de la endoscopia en el manejo de condiciones premalignas y malignas del estómago establecen que el muestreo de pólipos gástricos con pinza puede no revelar componentes displásicos. Estas pautas recomiendan la polipectomía completa con asa según el tamaño: pólipos fúndicos > 10 mm, pólipos hiperplásicos > 5 mm y todos los pólipos adenomatosos. Según la ASGE, la cirugía debe reservarse para pacientes con PGF y adenomas que albergan características histológicas avanzadas que fracasan en el manejo endoscópico. Además, señalan que la muestra de la biopsia mucosa puede no ser adecuada para evaluar la malignidad dentro de capas de poliposis alfombrada o montículos de pólipos gástricos, y sugieren que la ecografía endoscópica (EUS) puede ayudar a evaluar una neoplasia maligna subyacente⁽⁵⁾.

Es importante señalar que las manifestaciones extracolónicas de la PAF deben abordarse como parte de un plan integral de atención médica, dados los riesgos de cáncer duodenal/ampular, tiroideos y gástrico⁽¹⁴⁾.

VIGILANCIA

Las pautas actuales de vigilancia del tracto digestivo superior del Colegio Americano de Gastroenterología (ACG)

y la BSG/Asociación de Coloproctología de Gran Bretaña e Irlanda (ACPGBI)/Grupo de Genética del Cáncer del Reino Unido, publicadas en 2015 y 2020, respectivamente, recomiendan fuertemente el inicio más temprano de la vigilancia del tubo digestivo alto entre los 25 y 30 años con intervalos cada 0,5 a 4 años según la clasificación de Spigelman de la poliposis duodenal. Las pautas de la NCCN recomiendan el inicio de la endoscopia gastrointestinal superior un poco antes, entre los 20 y los 25 años, dada la preocupación por la morbilidad y la mortalidad asociadas con los cánceres duodenal/períampular en la PAF, pudiéndose considerar la gastrectomía si las lesiones de alto riesgo no se pueden extirpar mediante endoscopia; idealmente, estos procedimientos deben realizarse en un centro especializado con experiencia en el manejo de PAF y deben tener en cuenta los factores específicos del paciente.

Además, si un paciente con PAF necesita someterse a una colectomía a una edad anterior a la que normalmente se recomienda comenzar con la vigilancia del tracto gastrointestinal superior, se debe realizar una endoscopia digestiva alta inicial para descartar una neoplasia gástrica antes de la colectomía^(8,14,15).

Desde la introducción de las pruebas genéticas y la colectomía profiláctica en la PAF, la incidencia y muerte por cáncer colorrectal ha disminuido y la detección de cáncer extracolónico es recomendada^(2,3).

Las recomendaciones actuales de vigilancia de EGD no tienen en cuenta la poliposis gástrica, sino que son determinadas por la etapa duodenal de la poliposis. Se sugiere que los intervalos de vigilancia de EGD deben reflejar el riesgo emergente de cáncer gástrico.

Mankaney y colaboradores identificaron algunos factores endoscópicos en pacientes con PAF que desarrollaron adenocarcinoma gástrico. Como sugiere Bianchi, se recomienda la vigilancia gástrica incluyendo la biopsia aleatoria múltiple de pólipos, la biopsia dirigida de pólipos proximales de apariencia inusual y la resección con asa de pólipos individuales > 10 mm o lesiones en el antro. La gravedad de la poliposis gástrica debe basarse en el tamaño, el número y la patología de los pólipos gástricos. Se recomienda un intervalo de 3 años para pacientes con pocos a numerosos PGF pequeños o PGF con displasia de bajo grado (DBG) foveolar.

En presencia de un alfombrado de poliposis gástrica proximal, debe realizarse una EGD con un intervalo de 1 año y, con más frecuencia aún, dependiendo del tamaño de los pólipos solitarios, la presencia de montículos polipoides y la histología de los pólipos. En pacientes con montículos de poliposis gástrica proximal deben realizarse inicialmente USE con aspiración con aguja fina (PAAF) de lesiones sospechosas y reducción endoscópica de los montículos polipoides con seguimiento cada 3 a 6 meses y basarse en la patología. Se recomienda la realización de una resonancia

magnética o una tomografía computarizada de referencia para examinar la enfermedad metastásica en el momento en que se encuentran masas polipoides debido al hallazgo frecuente de enfermedad metastásica. Si alguna muestra de patología indica displasia de alto grado (DAG), se debe recomendar la gastrectomía (**Tabla 1**).

Pacientes con poliposis proximal numerosa o alfombrado sin montículos polipoides y con PGF-DAG, AGP-DAG o AT-DAG deben ser revisados cada 3 meses u ofrecerles gastrectomía profiláctica. Cualquier paciente con carcinoma intramucoso o cáncer invasivo debe realizarse una gastrectomía⁽⁹⁾.

El último trabajo mencionado es un esfuerzo por estandarizar el seguimiento de las lesiones gástricas en los

pacientes con PAF. Sin embargo, hasta el momento no existen recomendaciones de sociedades internacionales al respecto, por lo que aún se debe analizar individualmente cada caso y se requiere de estudios con evidencias de mayor calidad para establecer pautas de seguimiento certeras.

CONCLUSIONES

Se requiere más investigación para identificar las causas y determinar el enfoque óptimo para la detección temprana de cáncer gástrico en la PAF. La investigación sobre la genética y las asociaciones ambientales del cáncer gástrico en el contexto de la PAF permitirá avanzar en la prevención de este mortal cáncer.

Tabla 1. Seguimiento de los adenomas gástricos en la PAF

Número de pólipos, tamaño y presencia de pólipos en montículos	Histología	Estrategia de seguimiento
Múltiples, menores de 10 mm	PGF con o sin DBG foveolar	EDA según ES si hay pólipo duodenal o cada 3 años
Múltiples o en alfombrado, menores de 10 mm	AGP o AT	Cada año
Múltiples o en alfombrado, mayores de 10 mm	PGF con o sin DBG foveolar, AGP o AT	Cada 6 a 12 meses
Múltiples de cualquier tamaño y sin formación de montículos de pólipos	PGF con DAG, AGP con DAG o AT con DAG	Cada 3 a 6 meses u ofrecer gastrectomía
Montículos de pólipos proximales	PGF con o sin DBG foveolar, AGP o AT	Cada 3 a 6 meses, EUS. Considerar TC o RMN de abdomen
Montículos de pólipos proximales	PGF con DAG, AGP con DAG o AT con DAG	Gastrectomía profiláctica
Cualquier tamaño o número	Adenocarcinoma intramucoso o invasivo	Gastrectomía

AGP: adenoma de las glándulas fúndicas, AT: adenoma tubular, DAG: displasia de alto grado, DBG: displasia de bajo grado, EUS: ultrasonografía endoscópica; RMN: resonancia magnética nuclear; TC: tomografía computarizada. Tomado de Mankaney GN, et al. Endosc Int Open. 2022;10(08):E1080-E7⁽⁹⁾.

REFERENCIAS

1. Paszkowski J, Samborski P, Kucharski M, Cwalinski J, Banasiewicz T, Plawski A. Endoscopic Surveillance and Treatment of Upper GI Tract Lesions in Patients with Familial Adenomatous Polyposis-A New Perspective on an Old Disease. *Genes (Basel)*. 2022;13(12):2329. <https://doi.org/10.3390/genes13122329>
2. Spigelman AD, Williams CB, Talbot IC, Domizio P, Phillips RK. Upper gastrointestinal cancer in patients with familial adenomatous polyposis. *Lancet*. 1989;2(8666):783-5. [https://doi.org/10.1016/S0140-6736\(89\)90840-4](https://doi.org/10.1016/S0140-6736(89)90840-4)
3. Campos FG, Martinez CAR, Sulbaran M, Bustamante-Lopez LA, Safatle-Ribeiro AV. Upper gastrointestinal neoplasia in familial adenomatous polyposis: prevalence, endoscopic features and management. *J Gastrointest Oncol*. 2019;10(4):734-44. <https://doi.org/10.21037/2Fjgo.2019.03.06>
4. Cannon AR, Keener M, Neklason D, Pickron TB. Surgical Interventions, Malignancies, and Causes of Death in a FAP Patient Registry. *J Gastrointest Surg*. 2021;25(2):452-6. <https://doi.org/10.1007/s11605-019-04412-9>
5. Yang J, Gurudu SR, Koptiuch C, Agrawal D, Buxbaum JL, Abbas Fehmi SM, et al. American Society for Gastrointestinal Endoscopy guideline on the role of endoscopy in familial adenomatous polyposis syndromes. *Gastrointest Endosc*. 2020;91(5):963-82e2. <https://doi.org/10.1016/j.gie.2020.01.028>

6. Lami G, Galli A, Macri G, Dabizzi E, Biagini MR, Tarocchi M, et al. Gastric and duodenal polyps in familial adenomatous polyposis patients: Conventional endoscopy vs virtual chromoendoscopy (fujinon intelligent color enhancement) in dysplasia evaluation. *World J Clin Oncol*. 2017;8(2):168-77.
<https://doi.org/10.5306%2Fwjco.v8.i2.168>
7. Wood LD, Salaria SN, Cruise MW, Giardiello FM, Montgomery EA. Upper GI tract lesions in familial adenomatous polyposis (FAP): enrichment of pyloric gland adenomas and other gastric and duodenal neoplasms. *Am J Surg Pathol*. 2014;38(3):389-93.
<https://doi.org/10.1097/pas.0000000000000146>
8. Banks M, Graham D, Jansen M, Gotoda T, Coda S, Pietro MD, et al. British Society of Gastroenterology guidelines on the diagnosis and management of patients at risk of gastric adenocarcinoma. *Gut*. 2019;68(9):1545-75.
<https://doi.org/10.1136/gutjnl-2018-318126>
9. Mankaney GN, Cruise M, Sarvepalli S, Bhatt A, Liska D, Burke CA. Identifying factors associated with detection of sessile gastric polyps in patients with familial adenomatous polyposis. *Endosc Int Open*. 2022;10(08):E1080-E7.
<https://doi.org/10.1055/a-1839-5185>
10. Shibata C, Ogawa H, Miura K, Naitoh T, Yamauchi J-i, Unno M. Clinical Characteristics of Gastric Cancer in Patients with Familial Adenomatous Polyposis. *Tohoku J Exp Med*. 2013;229(2):143-6.
<https://doi.org/10.1620/tjem.229.143>
11. Leone PJ, Mankaney G, Sarvapelli S, Abushamma S, Lopez R, Cruise M, et al. Endoscopic and histologic features associated with gastric cancer in familial adenomatous polyposis. *Gastrointest Endosc*. 2019;89(5):961-8.
<https://doi.org/10.1016/j.gie.2018.12.018>
12. Calavas L, Rivory J, Hervieu V, Saurin JC, Pioche M. Macroscopically visible flat dysplasia in the fundus of 3 patients with familial adenomatous polyposis. *Gastrointest Endosc*. 2017;85(3):679-80.
<https://doi.org/10.1016/j.gie.2016.03.1499>
13. Kunnathu ND, Mankaney GN, Leone PJ, Cruise MW, Church JM, Bhatt A, et al. Worrisome endoscopic feature in the stomach of patients with familial adenomatous polyposis: the proximal white mucosal patch. *Gastrointest Endosc*. 2018;88(3):569-70.
<https://doi.org/10.1016/j.gie.2018.04.010>
14. Gupta S, Provenzale D, Regenbogen SE, Hampel H, Slavin TP, Hall MJ, et al. NCCN Guidelines Insights: Genetic/Familial High-Risk Assessment: Colorectal, Version 3.2017. *J Natl Compr Canc Netw*. 2017;15(12):1465-75.
<https://doi.org/10.6004/jnccn.2017.0176>
15. Monahan KJ, Bradshaw N, Dolwani S, Desouza B, Dunlop MG, East JE, et al. Guidelines for the management of hereditary colorectal cancer from the British Society of Gastroenterology (BSG)/Association of Coloproctology of Great Britain and Ireland (ACPGBI)/United Kingdom Cancer Genetics Group (UKCGG). *Gut*. 2020;69(3):411-44.
<https://doi.org/10.1136/gutjnl-2019-319915>



Disponible en:

<https://www.redalyc.org/articulo.oa?id=337782278012>

Cómo citar el artículo

Número completo

Más información del artículo

Página de la revista en redalyc.org

Sistema de Información Científica Redalyc
Red de revistas científicas de Acceso Abierto diamante
Infraestructura abierta no comercial propiedad de la
academia

Maykel Alain Padilla-Ruiz, Gustavo Ariza-Cotes

**Gastric Polyposis in Familial Adenomatous Polyposis: A
Case Report. An Approach for the Endoscopist**
**Poliposis gástrica en la poliposis adenomatosa familiar: a
propósito de un caso. Un enfoque para el endoscopista**

Revista colombiana de Gastroenterología

vol. 39, núm. 2, p. 205 - 210, 2024

Asociación Colombiana de Gastroenterología,

ISSN: 0120-9957

ISSN-E: 2500-7440

DOI: <https://doi.org/10.22516/25007440.1088>