

Neumoperitoneo espontáneo: patología no siempre quirúrgica. Presentación de dos casos documentados en pacientes en asociación con infección por SARS-CoV-2

Spontaneous Pneumoperitoneum: A Pathology Not Always Surgical. Presentation of Two Documented Cases in Patients in Association with SARS-CoV-2 Infection

Gustavo Aguirre,^{1*}  Cristian Torres,² Nicolás Arredondo,²  Andrés Falla.³ 

ACCESO ABIERTO

Citación:

Aguirre G, Torres C, Arredondo N, Falla A. Neumoperitoneo espontáneo: patología no siempre quirúrgica. Presentación de dos casos documentados en pacientes en asociación con infección por SARS-CoV-2. *Revista. colomb. Gastroenterol.* 2024;39(2):211-218. <https://doi.org/10.22516/25007440.1084>

¹ Cirujano general, Servicio de cirugía general, Hospital Militar Central. Especialista en cirugía gastrointestinal y endoscopia digestiva, Instituto Nacional de Cancerología. Bogotá, Colombia.

² Médico residente de cirugía general, Universidad Militar Nueva Granada, Hospital Militar Central. Bogotá, Colombia.

³ Cirujano general, Servicio de cirugía general, Hospital Militar Central. Bogotá, Colombia.

*Correspondencia: Gustavo Aguirre.
gustavoaguirre@gmail.com

Fecha recibido: 23/05/2023
Fecha aceptado: 21/07/2023



Resumen

El hallazgo de neumoperitoneo ha sido tradicionalmente una urgencia quirúrgica indicativa de disrupción del tracto gastrointestinal que requiere exploración quirúrgica inmediata; sin embargo, existen condiciones que implican manejo no quirúrgico. Se presentan dos casos de neumoperitoneo en asociación con neumonía viral (coronavirus del síndrome respiratorio agudo grave de tipo 2 [SARS-CoV-2]) sin antecedentes de neumatosis intestinal ni otro factor de riesgo de neumoperitoneo espontáneo que obtuvieron un resultado favorable sin intervención quirúrgica. Este es el segundo informe de neumoperitoneo simultáneo y enfermedad por coronavirus de 2019 (COVID-19) en la literatura. También se incluye una breve revisión sobre esta relación y datos más recientes entre el neumoperitoneo y el mecanismo fisiopatológico del SARS-CoV-2. Este trabajo busca ampliar el conocimiento con estos dos casos para replantear, en parte, el dogma quirúrgico del manejo del neumoperitoneo y llevar al lector un poco más allá desde el punto de vista de la fisiopatología.

Palabras clave

Neumoperitoneo, no quirúrgico, COVID-19, SARS-CoV-2, neumonía viral, neumatosis cistoide intestinal.

Abstract

The finding of pneumoperitoneum has traditionally been a surgical emergency—indicative of gastrointestinal tract disruption requiring immediate surgical exploration; however, there are conditions involving non-surgical management. There were two cases of pneumoperitoneum in association with viral pneumonia (severe acute respiratory syndrome type 2 coronavirus [SARSCoV-2]) without a history of intestinal pneumatosis or another risk factor for spontaneous pneumoperitoneum that obtained a favorable outcome without surgical intervention. This is the second report of concurrent pneumoperitoneum and coronavirus disease of 2019 (COVID-19) in the literature. A brief review of this relationship and more recent data between pneumoperitoneum and the pathophysiological mechanism of SARS-CoV-2 was also included. This paper seeks to expand knowledge with these two cases to rethink, in part, the surgical dogma of pneumoperitoneum management and to lead the reader further from the pathophysiology point of view.

Keywords

Pneumoperitoneum, non-surgical, COVID-19, SARS-CoV-2, viral pneumonia, pneumatosis cystoides intestinalis.

INTRODUCCIÓN

La infección por SARS-CoV-2 ha generado nuevos retos en el personal médico, lo que ha logrado que la comunidad mundial unifique esfuerzos para mitigar los daños que puede causar este virus y encontrar pautas definitivas para el manejo de una enfermedad relativamente nueva (COVID-19), que afecta principalmente el sistema respiratorio y, en ocasiones, muestra un compromiso a nivel gastrointestinal⁽¹⁾.

A pesar que la mayoría de las causas de neumoperitoneo son de etiología quirúrgica, existe un porcentaje denominado *neumoperitoneo espontáneo* en los que se ha demostrado que el manejo conservador evita la adición de una morbilidad más del procedimiento quirúrgico con los riesgos anestésicos, así como el sobre costo hospitalario⁽²⁾.

A continuación, se presentan dos casos de pacientes que ingresaron al servicio de urgencias del Hospital Militar Central en Bogotá: una mujer y un hombre que ingresaron al servicio de urgencias con infección confirmada por SARS-CoV-2.

PRESENTACIÓN DE CASOS

Caso 1

Paciente de 84 años con antecedente de Alzheimer, enfermedad pulmonar obstructiva crónica (EPOC) oxígeno requirente, artrosis degenerativa, colecistectomía hace 4 años y osteosíntesis de cadera derecha en los 45 días previos, que consulta al servicio de urgencias por un cuadro clínico de 2 días de evolución consistente en somnolencia asociada con síntomas irritativos urinarios con hematuria y orina fétida; refiere tos ocasional, niega dolor abdominal y tiene tránsito intestinal usual. En el ingreso se solicitan paraclínicos, radiografía de tórax y urografía por tomografía axial computarizada (uro-TAC), y la dejan en la sala de observación.

El hemograma resultó sin leucocitosis ni neutrofilia, anemia leve, función renal y gases arteriales dentro de los límites normales, electrolitos con hiponatremia de 128 mmol/L y proteína C-reactiva levemente positiva de 5,4 mg/dL. El uroanálisis fue sugestivo de infección con posterior crecimiento de *Enterococcus faecalis* en el urocultivo; la radiografía de tórax (**Figura 1**) evidenció un engrosamiento difuso del intersticio central y periférico de predominio derecho, con áreas parcheadas de opacidad en vidrio esmerilado superpuestas en un patrón intersticial, así como neumoperitoneo; y el uro-TAC (**Figura 2**) mostró un engrosamiento de las paredes de la vejiga sin otro hallazgo en la vía urinaria, así como evidencia de neumoperitoneo

sin poder identificar lesiones, sin líquido libre ni procesos inflamatorios.

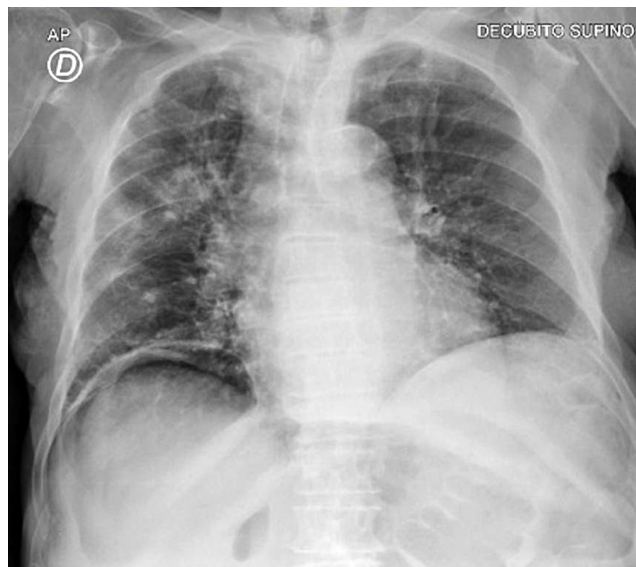


Figura 1. Caso 1. Neumoperitoneo en radiografía de tórax. Imagen propiedad de los autores.

Debido a los hallazgos imagenológicos, se trasladó a la paciente al área de aislamiento COVID donde se realizó la prueba de reacción en cadena de la polimerasa (PCR), que resultó positiva para la infección por SARS-CoV-2; por esta razón, se solicita una valoración por el servicio de cirugía general ante la presencia de neumoperitoneo.

Se valoró a la paciente postrada en cama con el índice de Barthel, cuyo resultado obtenido fue 40/100, y se encontró accesos de tos, asintomática gastrointestinal, abdomen distendido y blando sin dolor, y sin signos de irritación peritoneal. Sin embargo, debido al hallazgo de neumoperitoneo en el uro-TAC, se solicita una tomografía abdominal con doble contraste (**Figura 3**) en la que se encontró engrosamiento de las paredes de la vejiga en relación con su infección de vías urinarias, gran neumoperitoneo, sin procesos inflamatorios ni líquido libre y con burbujas de aire en las paredes del intestino compatibles con una neumatosis quística intestinal; estos hallazgos no se evidenciaron en una tomografía abdominal contrastada realizada 7 meses atrás en el estudio de una enfermedad diarreica aguda.

La paciente se manejó de manera expectante, toleró la vía oral, tuvo tránsito intestinal presente y nunca refirió dolor abdominal. Se le administró antibioticoterapia con ampicilina sulbactam por 7 días para el manejo de su infección de vías urinarias, con lo que se obtuvo una respuesta clínica adecuada y una mejoría del delirio. Los paraclínicos de control no encontraron leucocitosis ni neutrofilia, pero sí

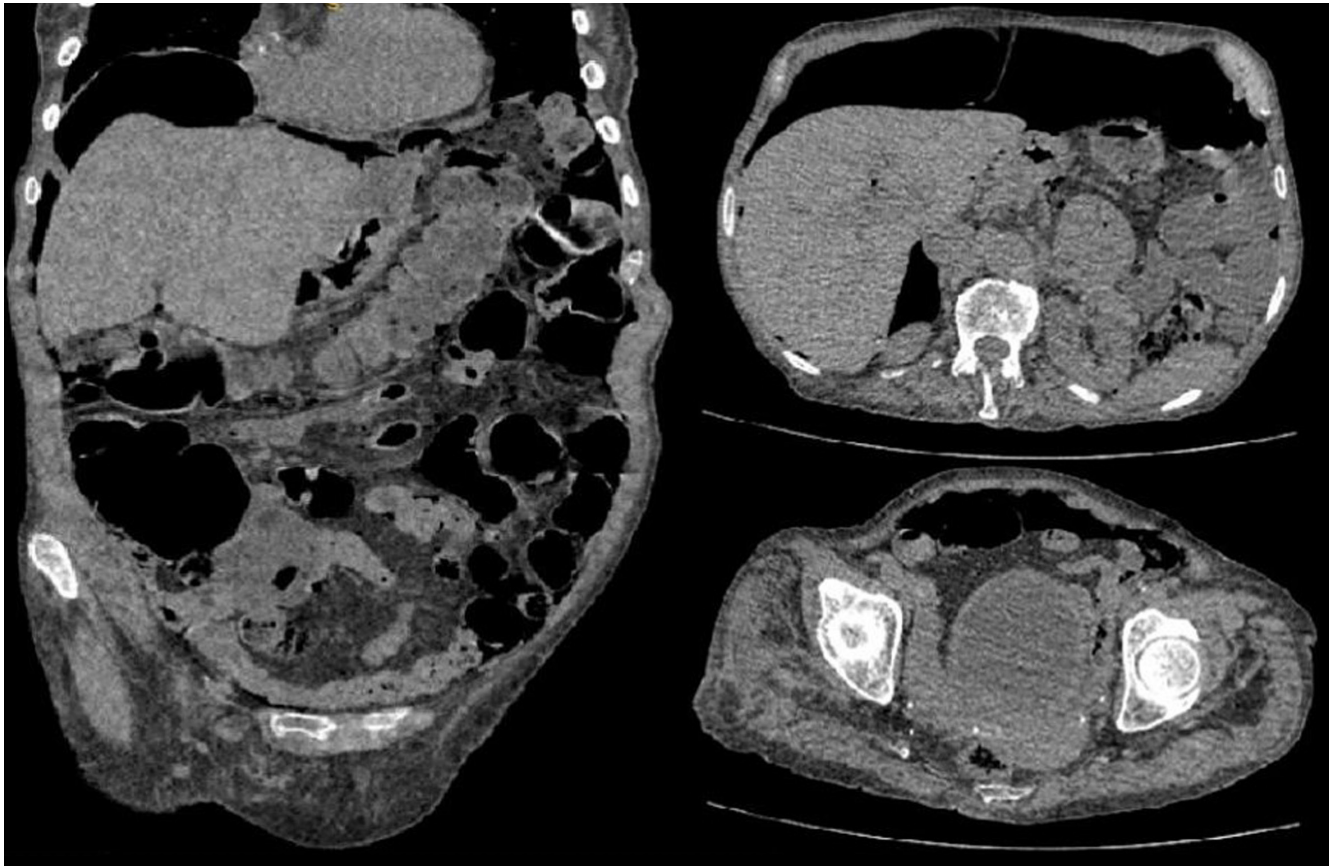

Figura 2. Caso 1. Signo del ligamento falciforme. Imagen propiedad de los autores.

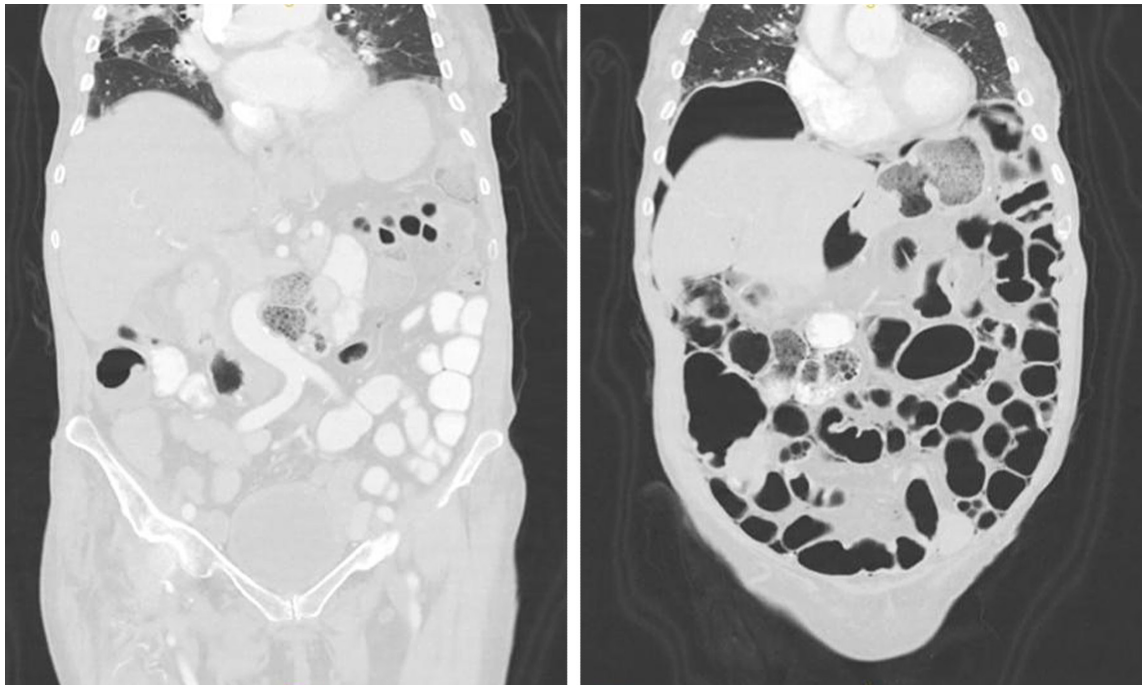


Figura 3. Caso 1. Burbujas de gas en la pared intestinal. Imagen propiedad de los autores.

una corrección de su hiponatremia, proteína C-reactiva en disminución, función renal y electrolitos dentro de límites normales. La paciente se decide dar de alta hospitalaria luego de 13 días con una orden de seguimiento ambulatorio, signos de alarma y oxígeno domiciliario.

Caso 2

Paciente de 25 años con antecedente de herniorrafia inguinal, apendicectomía y amputación de miembro inferior izquierdo como secuela de una herida por un arma de fragmentación, quien consulta al servicio de urgencias por un cuadro de 6 días de evolución de tos seca, rinorrea hialina, fiebre y deposiciones líquidas, con posterior dolor abdominal en el flanco izquierdo que se irradia a la región lumbar ipsilateral; ingresa a observación al área COVID y se le solicitan paraclínicos y uro-TAC ante la sospecha de urolitiasis.

El hemograma muestra leucopenia de 3340 cel/mm^3 , sin neutrofilia, proteína C-reactiva positiva, gases arteriales en equilibrio ácido-base con lactato levemente elevado en 1,9. La PCR resultó positiva para la infección por SARS-CoV-2; la TAC de tórax (**Figura 4**) evidenció hallazgos típicos de neumonía por COVID-19; y el UroTAC (**Figura 5**) encon-

tró nefrolitiasis puntiforme derecho sin efecto obstructivo y hallazgo de neumoperitoneo adyacente al ángulo esplénico del colon, razón por la cual se solicita una valoración por el servicio de cirugía general.

En la evaluación clínica, el paciente se mostró clínicamente estable, con tos ocasional, usuario de oxígeno suplementario, sin taquicardia, con abdomen blando y sin irritación peritoneal. La TAC abdominal con doble contraste (**Figura 6**) mostró burbujas de neumoperitoneo en el hipocondrio izquierdo sin cambios inflamatorios, por lo que se indica manejo expectante. El paciente toleró la vía oral adecuadamente y mostró mejoría del dolor y resolución de las deposiciones líquidas. 72 horas después del ingreso, el paciente tuvo resolución de los síntomas respiratorios y gastrointestinales, por lo que se le da egreso hospitalario con signos de alarma y control ambulatorio.

DISCUSIÓN

La infección por SARS-CoV-2 fue descrita inicialmente en diciembre de 2019 en la provincia de Hubei, de la ciudad de Wuhan, en China; se denominó *nuevo coronavirus* y el Comité Internacional de Taxonomía de Virus le dio el nom-

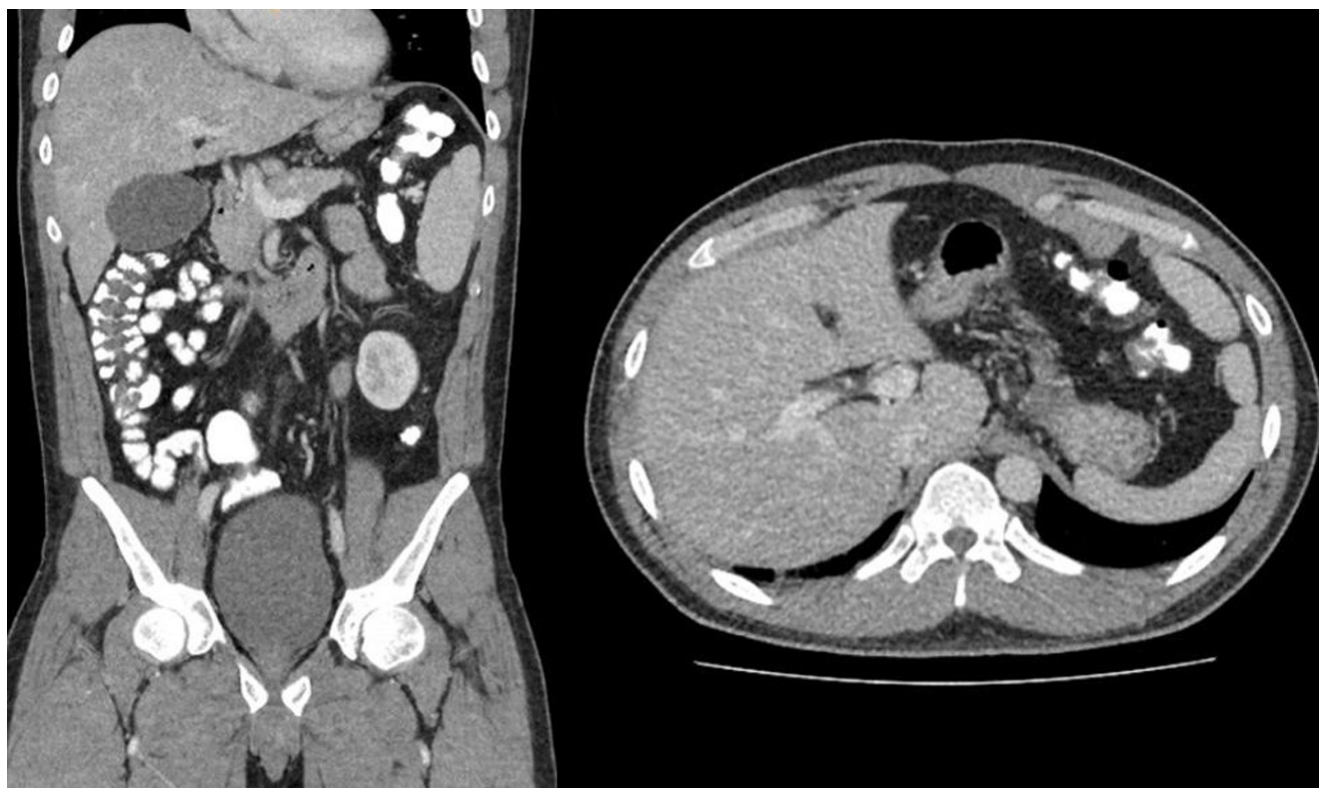

Figura 4. Caso 2. Burbujas de aire libre en el hipocondrio izquierdo. Imágenes propiedad de los autores.

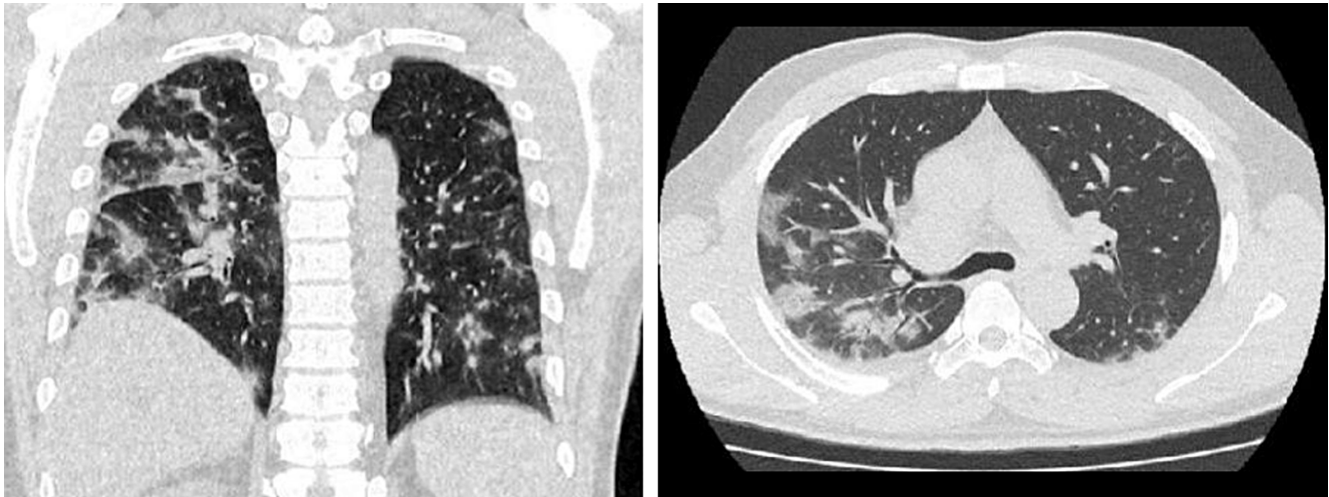


Figura 5. Caso 2. Cambios en el parénquima pulmonar por COVID. Imágenes propiedad de los autores.

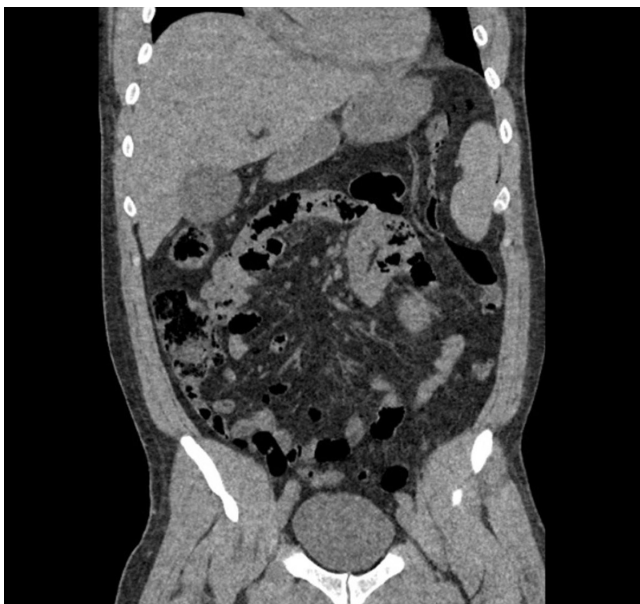

Figura 6. Caso 2. Burbujas de aire en la pared colónica. Imagen propiedad de los autores.

bre oficial de SARS-CoV-2, mientras que la Organización Mundial de la Salud (OMS) nombró la enfermedad causada por el virus como COVID-19⁽¹⁾.

Se ha sugerido que el virus provino originalmente de los murciélagos y se ha transmitido con el tiempo a otros huéspedes animales, en última instancia a los humanos, con una alta tasa de transmisibilidad. Se declaró pandemia en marzo de 2020⁽¹⁾.

La infección por SARS-CoV-2 se propaga principalmente a través del tracto respiratorio, por gotas, secreciones respiratorias y contacto directo, aunque también se ha informado aislamiento del virus en frotis fecales y sangre, lo que indica la posibilidad de múltiples rutas de transmisión⁽¹⁾. Sus principales síntomas son respiratorios y van desde una gripe leve hasta el síndrome de dificultad respiratoria aguda (SDRA), insuficiencia respiratoria, insuficiencia multiorgánica e incluso la muerte⁽¹⁾.

Las manifestaciones clínicas comunes de COVID-19 incluyeron fiebre (88,7%), tos (67,8%), fatiga (38,1%), producción de esputo (33,4%), disnea (18,6%), dolor de garganta (13,9%) y dolor de cabeza (13,6%); los síntomas gastrointestinales fueron menores, como diarrea (3,8%) y vómitos (5,0%) (1); y el hallazgo de neumoperitoneo es aún más raro, ya que en la literatura se encontró un solo caso reportado por Gemio Del Rey y colaboradores⁽²⁾, asociado a la infección por SARS-CoV-2, de ahí el interés de mostrar a la comunidad estos dos nuevos casos de neumoperitoneo espontáneo asociado a COVID-19.

El neumoperitoneo se define como la acumulación de aire libre en la cavidad peritoneal⁽³⁾. Fue sugerido por primera vez por Popper en 1915⁽⁴⁾; refleja la perforación visceral en el 85% al 95% de todos los casos y requiere manejo quirúrgico⁽³⁻⁵⁾. Sin embargo, en el 5% al 15% de los casos el neumoperitoneo no refleja la perforación y es el resultado de otra fuente que no requiere cirugía de emergencia⁽³⁻⁵⁾; es en este grupo en el que se profundizará un poco.

De acuerdo con Mularski y colaboradores, el neumoperitoneo no quirúrgico puede clasificarse en cinco categorías según su origen: pseudoneumoperitoneo torácico

(43,4%), abdominal (30,6%), ginecológico (7,6%) e idiopático (18,4%) (Tabla 1)⁽⁵⁾.

El neumoperitoneo de origen torácico tiene dos mecanismos propuestos para el paso de aire de la cavidad torácica a la abdominal: el paso directo a través de defectos pleurales y diafragmáticos, y el paso clásicamente descrito a través del mediastino a lo largo del tejido conectivo perivascular o portales diafragmáticos mayores al retroperitoneo y, finalmente, al peritoneo; este paso es conocido como *el efecto Macklin*⁽⁴⁾. El neumoperitoneo idiopático es aquel en el que aún no se ha establecido una etiología clara del neumoperitoneo^(4,5). Finalmente, el neumoperitoneo no quirúrgico de origen abdominal proviene del aire residual de los procedimientos quirúrgicos (60%), diálisis peritoneal (11%-34%), procedimientos endoscópicos gastrointestinales (25%) y asociados con hallazgo de neumatosis quística intestinal (NQI)^(4,5). La tasa de reabsorción es variable en cada paciente, y se logra encontrar neumoperitoneo en el 50% de los pacientes en la tomografía de control al sexto día⁽⁵⁾.

Al igual que en los dos casos presentados, la mayoría de los pacientes con neumoperitoneo espontáneo son asintomáticos o presentan síntomas vagos, lo cual es una característica muy clara en los pacientes que no requerirán manejo quirúrgico; así mismo, se debe contemplar en el contexto de cada paciente la presencia de signos de respuesta inflamatoria sistémica, ya que el hallazgo de neumoperitoneo,

como se anotó, es incidental en paciente con síntomas secundarios a patologías extraintestinales⁽⁵⁾.

Uno de estos pacientes presenta hallazgos relacionados con neumatosis quística intestinal, la cual es de aparición reciente con los síntomas anotados, ya que no se documentó en estudios tomográficos previos realizados en hospitalizaciones previas. La neumatosis quística intestinal es una entidad rara, descrita por primera vez por Du Vernoy en autopsias en 1730, y nombrada como se conoce en la actualidad por Mayers en 1825⁽⁸⁾. Se define como el hallazgo de aire que diseca la pared intestinal⁽⁹⁾, puede dividirse en dos tipos: primaria (15%) y secundaria (85%)⁽¹⁰⁾ y su gravedad puede variar desde una entidad benigna hasta una que amenace la vida del paciente⁽⁹⁾.

La incidencia exacta es desconocida ya que la mayoría de pacientes son asintomáticos; no obstante, en el reporte de series de autopsias se ha encontrado una incidencia de 0,03% en la población general⁽⁹⁾.

Existen tres hipótesis básicas en cuanto a la fisiopatología de la entidad:

1. La teoría mecánica involucra un aumento en la presión intraluminal generado por entidades como obstrucciones intestinales, enfermedades inflamatorias intestinales, isquemia mesentérica, tumores del tracto gastrointestinal, cirugía anorrectales o procedimientos endoscópicos, lo que genera un daño mecánico en la mucosa y permite

Tabla 1. Causas de neumoperitoneo no quirúrgico

Torácicas	Abdominales	Ginecológicas	Idiopáticas
- Ventilación mecánica: - presión de las vías respiratorias mayor a 40-60 cmH ₂ O, - altos volúmenes, - enfermedad pulmonar preexistente.	- Cirugía abdominal previa	- Coito/sexo oral	- Consumo de cocaína
- Reanimación cardiopulmonar	- Diálisis peritoneal	- Duchas vaginales	- Esclerodermia sin neumatosis quística intestinal
- Neumotórax/neumomediastino	- Procedimientos endoscópicos gastrointestinales	- Anomalías anatómicas	- Buceo con descompresión
- Procedimiento de la vía aérea/caja torácica	- Neumatosis quística intestinal	- Enfermedad pélvica inflamatoria	- Extracción dental
		- Realización de histerosalpingogramas	- Otras no claras
		- Parto	
		- Examen médico ginecológico	

Adaptada de: Williams NM, et al. Postgrad Med J. 1997;73(863):531-7⁽⁴⁾; Mularski RA, et al. Crit Care Med. 2000;28(7):2638-44⁽⁵⁾.

una migración del gas intraluminal a la pared intestinal. Sin embargo, esta teoría no explica cómo estos quistes se mantienen una vez se encuentran formados.

2. La teoría pulmonar explica cómo en enfermedades pulmonares crónicas como el EPOC, el asma o neumonías se produce una ruptura de alvéolos, lo que causa enfisema mediastinal y liberación de gas a lo largo de la aorta y vasos mesentéricos hasta la pared intestinal. Esta teoría no explica cómo el 50% del gas encontrado en los quistes es hidrógeno, un gas que no es producido por los mamíferos.
3. La teoría bacteriana explica cómo la translocación bacteriana hacia la pared intestinal y subsecuente producción de gas por fermentación puede generar esta entidad; sin embargo, no se ha probado la presencia de bacterias productoras de gas en dichos quistes^(8,10,11).

Se han descrito teorías adicionales, como la teoría química o déficit nutricional, la cual explica cómo la malnutrición puede evitar que se digieran carbohidratos y se produzca un aumento en la fermentación, lo que genera grandes volúmenes de gas y lleva a distensión intestinal, isquemia y, subsecuentemente, gas que diseca la submucosa. Por último, se han descrito reportes de neumatosis intestinal secundaria a quimioterapia, terapia hormonal y enfermedades del tejido conectivo, sin conocerse aún la fisiopatología⁽⁸⁾.

En un análisis sistemático realizado por Wu y colaboradores se encontró que la edad media fue $45,3 \pm 15,6$ años con sintomatología variable, y son más frecuentes los siguientes hallazgos en orden de frecuencia: dolor abdominal, diarrea, distensión, náuseas y vómito, diarrea con sangre, moco con las deposiciones y constipación⁽⁸⁾. Las lesiones están principalmente localizadas en el colon (46%), seguidas por el intestino delgado (27%), combinación de colon e intestino delgado (7%) y, por último, el estómago (5%)⁽¹⁰⁾.

El neumoperitoneo es la expresión de un trastorno subyacente y su manejo está enfocado en tratar la etiología que lo origina. Wu y colaboradores encontraron que la mayoría de pacientes (93%) con neumoperitoneo espontáneo primario se curaron con un manejo conservador, y que la eficacia del manejo antibiótico fue de solo del 26,3%⁽⁸⁾, ya que no siempre su causa corresponde a un proceso infeccioso.

En la pandemia por COVID-19 se han reportado casos que asocian SARS-CoV-2 con hallazgos imagenológicos de neumatosis intestinal, al igual que otros virus como el virus de la inmunodeficiencia humana (VIH), el norovirus y el citomegalovirus⁽¹²⁾. Se ha descrito que el virus usa el receptor para la enzima convertidora de angiotensina 2 (ECA2) para entrar a la célula y la proteína de serina-proteasas transmembrana de tipo 2 (TMPRSS2) para el inicio de la producción de sus proteínas. Estas dos moléculas desempeñan un papel crucial, ya que están expresadas tanto en

las células alveolares tipo 2 como en los enterocitos, lo que sugiere cómo el virus puede invadir la mucosa del tracto gastrointestinal⁽¹²⁾. Adicionalmente, se describió que el virus es causante de cambios degenerativos en el tejido linfóide intestinal, lo que muestra una marcada disminución en los linfocitos⁽¹³⁾.

En los dos casos presentados se considera que estos pacientes pueden cursar con neumoperitoneo asociado a COVID; sin embargo, es clave lograr diferenciar si el neumoperitoneo es o no susceptible de manejo médico. En una serie de casos, Bhayana y colaboradores describieron los hallazgos imagenológicos abdominales en COVID-19 y encontraron en el 20% (4/20) de sus pacientes en la unidad de cuidados intensivos (UCI) neumatosis intestinal, 3 de los cuales presentaron signos claros de isquemia o necrosis intestinal durante la laparotomía y solo 1 neumatosis quística intestinal⁽¹⁴⁾.

Si bien el hallazgo de neumoperitoneo genera alarma en el equipo médico, la interpretación e individualización de cada caso y la adecuada evaluación por el equipo quirúrgico puede llevarnos a identificar a los pacientes susceptibles de manejo médico; esto cambia el dogma quirúrgico: “todo neumoperitoneo es quirúrgico”.

CONCLUSIONES

La infección por SARS-CoV-2 o COVID-19 es una enfermedad de aparición reciente, alta transmisibilidad y afectación en gran parte de la población mundial, de la cual el personal de salud aún está aprendiendo. Aunque ya son conocidos sus síntomas respiratorios, también se han documentado síntomas gastrointestinales como distensión y dolor abdominal asociado a diarrea y vómito⁽¹⁾. Algunos pacientes pueden presentar hallazgos imagenológicos de neumatosis quística intestinal^(12,15) y neumoperitoneo espontáneo⁽²⁾, que en la mayoría de los casos pueden ser asintomáticos, de ahí la importancia de reconocer qué pacientes se benefician del manejo quirúrgico y quiénes de manejo conservador⁽³⁻⁵⁾.

No todos los pacientes que cursan con neumoperitoneo requieren manejo quirúrgico, por lo que en el presente artículo, apoyados en la literatura, se resalta que el 5% al 15% de los pacientes se benefician del manejo conservador. Es importante individualizar a los pacientes, realizar una historia clínica completa para identificar las posibles causas y hacer un seguimiento para evitar aumentar la morbilidad de los pacientes con un procedimiento quirúrgico y sobrecostos innecesarios⁽³⁻⁵⁾.

Hasta la fecha, el reporte de estos dos casos de neumoperitoneo espontáneo asociado a COVID-19 son los primeros en publicarse en el continente americano. En Europa solo se ha encontrado un reporte de caso similar, por Gemio Del Rey y colaboradores⁽²⁾, de un paciente con infección por SARS-CoV-2 que requirió ventilación

mecánica, lo cual puede ser la explicación del neumoperitoneo; sin embargo, los dos casos presentados tienen una explicación fisiopatológica más difícil, lo que expone como hipótesis la invasión del virus en la célula gastrointestinal a través de la ECA2 y la proteína de serina TMPRSS2, receptores que se encuentran en la superficie del enterocito⁽¹²⁾, permite la presentación de la pneumatosis quística intestinal y, con esta, la explicación del neumoperitoneo. A pesar de que se podría pensar en una causa intratorácica debido a la florida presentación pulmonar que presentan los pacientes con COVID-19, esta pierde el peso al no poder demostrar el efecto Macklin con las imágenes⁽⁶⁾.

Es interesante ver el curso presentado y las manifestaciones clínicas complejas y diversas de la nueva infección por SARS-CoV-2, la cual continúa siendo un reto para el personal de la salud. Dado que todavía no hay un manejo o pautas definitivas con respecto al tratamiento de la nueva infección, se seguirán presentando más casos de neumoperitoneo espontáneo y se cree que se debe tener en cuenta que no todos los pacientes que presentan este hallazgo requieren manejo quirúrgico. Se deben individualizar los casos y, junto con una evaluación clínica adecuada, se podrá disminuir el riesgo de morbilidad derivada de intervenciones quirúrgicas innecesarias.

REFERENCIAS

1. Ludwig S, Zarbock A. Coronaviruses and SARS-CoV-2: A Brief Overview. *Anesth Analg*. 2020;131(1):93-96. <https://doi.org/10.1213/ANE.0000000000004845>
2. Gemio Del Rey IA, de la Plaza Llamas R, Ramia JM, Medina Velasco AA, Díaz Candelas DA. Neumoperitoneo espontáneo no quirúrgico en paciente COVID-19 positivo con neumonía bilateral severa [Non-surgical spontaneous pneumoperitoneum in a COVID-19 positive patient with severe bilateral pneumonia]. *Cir Esp*. 2021;99(6):469-471. <https://doi.org/10.1016/j.ciresp.2020.05.030>
3. Hanna M, Ng C, Slater K. Small Bowel Diverticulosis As a Cause of Chronic Pneumoperitoneum. *Cureus*. 2020;12(3):e7303. <https://doi.org/10.7759/cureus.7303>
4. Williams NM, Watkin DF. Spontaneous pneumoperitoneum and other nonsurgical causes of intraperitoneal free gas. *Postgrad Med J*. 1997;73(863):531-7. <https://doi.org/10.1136/pgmj.73.863.531>
5. Mularski RA, Sippel JM, Osborne ML. Pneumoperitoneum: a review of nonsurgical causes. *Crit Care Med*. 2000;28(7):2638-44. <https://doi.org/10.1097/00003246-200007000-00078>
6. Ahmed K, Amine EG, Abdelbaki A, Jihene A, Khaoula M, Yamina H, et al. Airway management: induced tension pneumoperitoneum. *Pan Afr Med J*. 2016;25:125. <https://doi.org/10.11604/pamj.2016.25.125.9038>
7. Cadena M, Solano J, Caycedo N, Gomez D, Vinck EE, Quiroga P, et al. Tension pneumoperitoneum: Case report of a rare form of acute abdominal compartment syndrome. *Int J Surg Case Rep*. 2019;55:112-116. <https://doi.org/10.1016/j.ijscr.2019.01.014>
8. Wu LL, Yang YS, Dou Y, Liu QS. A systematic analysis of pneumatosis cystoids intestinalis. *World J Gastroenterol*. 2013;19(30):4973-8. <https://doi.org/10.3748/wjg.v19.i30.4973>
9. Feuerstein JD, White N, Berzin TM. Pneumatosis intestinalis with a focus on hyperbaric oxygen therapy. *Mayo Clin Proc*. 2014;89(5):697-703. <https://doi.org/10.1016/j.mayocp.2014.01.026>
10. Ling F, Guo D, Zhu L. Pneumatosis cystoides intestinalis: a case report and literature review. *BMC Gastroenterol*. 2019;19(1):176. <https://doi.org/10.1186/s12876-019-1087-9>
11. Wang YJ, Wang YM, Zheng YM, Jiang HQ, Zhang J. Pneumatosis cystoides intestinalis: six case reports and a review of the literature. *BMC Gastroenterol*. 2018;18(1):100. <https://doi.org/10.1186/s12876-018-0794-y>
12. Meini S, Zini C, Passaleva MT, Frullini A, Fusco F, Carpi R, et al. Pneumatosis intestinalis in COVID-19. *BMJ Open Gastroenterol*. 2020;7(1):e000434. <https://doi.org/10.1136/bmjgast-2020-000434>
13. Kielty J, Duggan WP, O'Dwyer M. Extensive pneumatosis intestinalis and portal venous gas mimicking mesenteric ischaemia in a patient with SARS-CoV-2. *Ann R Coll Surg Engl*. 2020;102(6):e145-e147. <https://doi.org/10.1308/rcsann.2020.0145>
14. Bhayana R, Som A, Li MD, Carey DE, Anderson MA, Blake MA, et al. Abdominal Imaging Findings in COVID-19: Preliminary Observations. *Radiology*. 2020;297(1):E207-E215. <https://doi.org/10.1148/radiol.2020201908>
15. Lakshmanan S, Toubia N. Pneumatosis Intestinalis in COVID 19. *Clin Gastroenterol H*. 2020;S1542-3565(20):30755-2. <https://doi.org/10.1016/j.cgh.2020.05.048>



Disponible en:

<https://www.redalyc.org/articulo.oa?id=337782278013>

Cómo citar el artículo

Número completo

Más información del artículo

Página de la revista en redalyc.org

Sistema de Información Científica Redalyc
Red de revistas científicas de Acceso Abierto diamante
Infraestructura abierta no comercial propiedad de la
academia

Gustavo Aguirre, Cristian Torres, Nicolás Arredondo,
Andrés Falla

**Spontaneous Pneumoperitoneum: A Pathology Not
Always Surgical. Presentation of Two Documented Cases
in Patients in Association with SARS-CoV-2 Infection**
**Neumoperitoneo espontáneo: patología no siempre
quirúrgica. Presentación de dos casos documentados en
pacientes en asociación con infección por SARS-CoV-2**

Revista colombiana de Gastroenterología
vol. 39, núm. 2, p. 211 - 218, 2024
Asociación Colombiana de Gastroenterología,
ISSN: 0120-9957
ISSN-E: 2500-7440

DOI: <https://doi.org/10.22516/25007440.1084>