

Linfangiectasia intestinal primaria congénita: a propósito de un caso

Primary Congenital Intestinal Lymphangiectasia: A Case Report

Tatiana Díaz-Gómez,^{1*}  Pablo Sempértegui-Cárdenas,²  Ana Tinoco-Ochoa.² 

ACCESO ABIERTO

Citación:

Díaz-Gómez T, Sempértegui-Cárdenas P, Tinoco-Ochoa A. Linfangiectasia intestinal primaria congénita: a propósito de un caso. *Revista. colomb. Gastroenterol.* 2024;39(2):219-223.
<https://doi.org/10.22516/25007440.1082>

¹ Residente de tercer año del Postgrado de Pediatría. Universidad de Cuenca, Hospital Vicente Corral Moscoso. Cuenca, Ecuador.

² Hospital Vicente Corral Moscoso, Departamento de Pediatría. Cuenca, Ecuador.

*Correspondencia: Tatiana Díaz-Gómez.
tatidi2404@hotmail.com

Fecha recibido: 12/05/2023
Fecha aceptado: 27/07/2023



Resumen

La linfangiectasia intestinal primaria (LIP) es una enfermedad rara que se descubrió en 1961 por Waldmann y colaboradores, quienes describieron por primera vez el concepto de *linfangiectasia intestinal*. La LIP se manifiesta por vasos linfáticos intestinales grandes y dilatados que conllevan la pérdida de líquido linfático hacia la luz intestinal, siendo responsable de una hipoalbuminemia grave y, en consecuencia, de un edema generalizado. La etiología de la LIP es desconocida, sin embargo, varios genes están implicados en el desarrollo del sistema linfático. Se presenta el caso de una paciente de dos meses de edad con diagnóstico prenatal de ascitis en ecografía de tercer trimestre. Nació con ascitis rápidamente progresiva y presentó un estudio endoscópico con evidencia de imágenes en copos de nieve e histología compatible con linfangiectasia intestinal. Se mantuvo en tratamiento con infusión de octreotida al inicio y posteriormente con ascitis refractaria se aumentó la dosis. Se realizaron varias paracentesis evacuatorias y permaneció con nutrición enteral a base de una fórmula extensamente hidrolizada con aporte del 54% de triglicéridos de cadena media (TCM) y nutrición parenteral (NPT). Más tarde, se cambió a infusión de octreotida por vía subcutánea, lo que permitió el alta hospitalaria y un seguimiento adecuado por consulta externa con una evolución favorable.

Palabras clave

Ascitis, linfangiectasia intestinal, octreótido, niños.

Abstract

Primary intestinal lymphangiectasia (PIL) is a rare disease that was discovered in 1961 by Waldmann et al., who first described the concept of intestinal lymphangiectasia. PIL is manifested by large and dilated intestinal lymphatic vessels that lead to the loss of lymphatic fluid to the intestinal lumen, including severe hypoalbuminemia and, consequently, generalized edema. The etiology of PIL is unknown; however, several genes are involved in the development of the lymphatic system. The case of a two-month-old patient with a prenatal diagnosis of ascites on third-trimester ultrasound was presented. The patient was born with rapidly progressive ascites and showed an endoscopic study with evidence of snowflake images and histology compatible with intestinal lymphangiectasia. The patient remained on octreotide infusion at baseline and subsequently with refractory ascites the dose was increased. Several evacuatory paracentesis were performed and he remained on enteral nutrition based on an extensively hydrolyzed formula with a 54% contribution of medium chain triglycerides (MCTs) and parenteral nutrition (PN). Subsequently, the patient was switched to a subcutaneous infusion of octreotide, which allowed hospital discharge and adequate outpatient follow-up with a favorable evolution.

Keywords

Ascites, intestinal lymphangiectasia, octreotide, children.

INTRODUCCIÓN

La linfangiectasia intestinal primaria (LIP) es una enfermedad rara que se manifiesta por vasos linfáticos intestinales grandes y extensos que conlleva la pérdida de líquido linfático hacia la luz intestinal, y es responsable de una hipoalbuminemia grave y, por tanto, de un edema generalizado⁽¹⁾. Fue descrita por primera vez en 1961 por Waldmann, cuando encontró grados variables de dilatación de los vasos linfáticos en 18 pacientes⁽²⁾. La etiología de la LIP es desconocida; sin embargo, varios genes como VEGFR3, PROX1, FOXC2 y SOX18 están implicados en el desarrollo del sistema linfático⁽³⁾.

Se puede sospechar la LIP al nacer o durante el embarazo basado en imágenes de ultrasonografía, que puede detectar ascitis fetal o linfedema de miembros inferiores⁽²⁾. En un niño con síntomas sugestivos de LIP, los exámenes de rutina indican hipoalbuminemia, linfopenia e hipogammaglobulinemia. El diagnóstico se realiza a través de una endoscopia que revela el aspecto característico de copos de nieve de la mucosa duodenal afectada y se confirma con el examen histológico de las biopsias que revela la dilatación de los vasos linfáticos⁽⁴⁾.

La estrategia de tratamiento de la LIP es principalmente la modificación de la dieta basada en un régimen bajo en grasas asociada con triglicéridos de cadena media (TCM) suplementarios⁽²⁾. En los casos en los que la dieta resulte insuficiente, se emplearán suplementos dietéticos o nutrición enteral a base de fórmulas sin grasa o fórmulas cuyo principal contenido lipídico sea los TCM⁽⁵⁾. En casos de fracaso a la dieta, se han planteado otras opciones que se pueden utilizar después o en combinación con una dieta baja en grasas asociada con la suplementación con TCM⁽²⁾. Las terapias de segunda línea incluyen la cirugía (que puede ser desde una resección laparoscópica hasta una cirugía mayor conocida como *duodeno-pancreatectomía*), la intervención radiológica y los medicamentos. La elección de cualquiera de ellas dependerá de la extensión de la enfermedad⁽⁶⁾. El desenlace de la LIP puede ser grave e incluso potencialmente mortal cuando existen complicaciones malignas (linfoma) o se producen derrames serosos pleurales o pericárdicos⁽²⁾.

PRESENTACIÓN DEL CASO

Se trata de una paciente de dos meses de edad con antecedente de diagnóstico prenatal de ascitis en la ecografía del tercer trimestre, por lo que se programó una cesárea. Nació con un peso de 3500 gramos y fue enviada al domicilio con furosemida y alimentación exclusiva con leche materna. Al mes y medio de vida presentó un incremento del perímetro

abdominal y vómito alimenticio en cinco ocasiones, por lo que fue trasladada al hospital.

En el examen físico se registraron los siguientes datos: peso: 6,8 kg, talla: 60 cm, índice peso/talla (+2DE) no confiable por ascitis, perímetro braquial (-3DE) compatibles con desnutrición grave y perímetro abdominal: 53 cm. El abdomen presentaba una red venosa colateral y estaba globuloso, tenso, con onda ascítica positiva y matidez en media luna. El resto del examen resultó aparentemente normal.

En los exámenes paraclínicos se obtuvieron los siguientes resultados: leucocitos: 4900/ μ L, neutrófilos: 41,8%, linfocitos: 39,9%, hemoglobina: 11 g/dL, plaquetas: 531.000, fibrinógeno: 351 mg/dL, proteínas totales: 4,9 g/dL, albúmina: 3,4 g/dL, globulina: 1,5 g/dL, urea: 9,1 mg/dL, creatinina: 0,21 mg/dL, colesterol: 138,9 mg/dL, triglicéridos: 5512,6 mg/dL, proteína C reactiva (PCR): 0,28 mg/dL, inmunoglobulina A (IgA): 0,2 g/L, inmunoglobulina G (IgG): 2,2 g/L, inmunoglobulina M (IgM): 0,4 g/L; inmunoglobulina E (IgE): 3,4 UI/mL, alfafetoproteína: 434 UI/mL, antígeno carcinoembrionario: 1,5 ng/mL, Ca 125: 568,1 UI/mL, Ca 15-3: 6 U/mL, Ca 19-9: 10 U/mL, grasas en heces: positivo. El estudio de líquido ascítico mostró un aspecto blanquecino lechoso, albúmina: 0,8 g/dL, amilasa: 16 U/L, glucosa: 133,5 mg/dL, proteínas: 2,7 g/dL, lactato deshidrogenasa (LDH): 442 U/L, recuento de leucocitos: 0,209 células/mL, linfocitos: 79%, neutrófilos: 21%, cultivo de líquido ascítico: negativo, bacilos resistentes al ácido-alcohol (BAAR) y Genexpert en líquido ascítico: negativo.

En los estudios de imagen se realizó una radiografía toracoabdominal en la que se evidenció abundante líquido libre, y la ecografía abdominal y la tomografía axial computarizada (TAC) trifásica de abdomen (**Figura 1**) reportaron una ascitis acentuada. La endoscopia digestiva alta mostró a nivel de la primera, segunda y tercera porción del duodeno; imágenes de aspecto de copo de nieve (**Figura 2A y B**). La biopsia duodenal evidenció vellosidades con una relación cripta vellositaria conservada (mayor de 2,5/1), sin incremento de linfocitos intraepiteliales (menor del 30%) que se visualiza con técnicas de rutina. En la lámina propia de algunas de las vellosidades se observan vasos linfáticos mucosos y submucosos ligeramente dilatados rodeados por escaso infiltrado linfoplasmocitario, no se observan macrófagos que sugieran una lesión xantomatosa. Con técnica de inmunohistoquímica, podoplanina (D-240), resaltan las estructuras vasculares linfáticas en vellosidades aisladas, hallazgos histológicos compatibles con linfangiectasia duodenal focal (**Figura 3A y B**).

A su ingreso se le administró una dosis de albúmina intravenosa a 1 g/kg y se inició profilaxis con cefazolina antes de la paracentesis diagnóstica y terapéutica, y se obtuvo un líquido de aspecto quiloso de 370 mL (**Figura 4**),

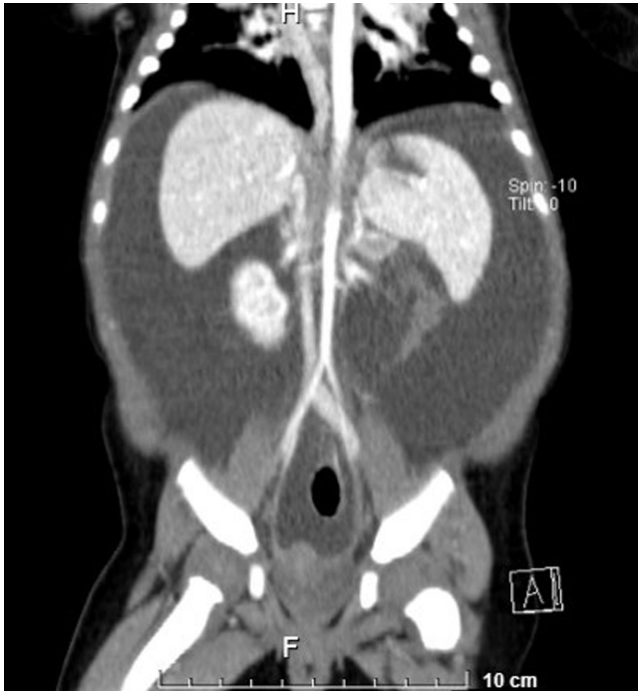

Figura 1. TAC trifásica de abdomen. Hígado y bazo con parénquima homogéneo, páncreas con patrón de atenuación tisular, riñones normales, ascitis espontánea más atelectasia subsegmentaria posterobasal pulmonar bilateral y ausencia de tumores identificables. Fuente: historia clínica del paciente.

por lo que se inició una infusión de octreotida a 1 µg/kg/h y NPT. Se mantuvo dicha infusión al inicio y posteriormente con ascitis refractaria; se aumentó la dosis hasta 3 µg/kg/h. Se realizaron varias paracentesis evacuatorias con drenaje de volúmenes de hasta 900 mL y

con administración de albúmina para reposición. Al no disponer en el país de fórmulas con aporte exclusivo de TCM, se optó por una fórmula extensamente hidrolizada con aporte de TCM. Más tarde, se cambió la infusión de octreotida por vía subcutánea a 100 µg cada 8 horas, lo que permitió suspender la nutrición parenteral a los 25 días de hospitalización. A los 26 días fue dada de alta con un perímetro abdominal de 38 cm y tratamiento a base de fórmula extensamente hidrolizada, TCM, octreotida subcutánea, espironolactona, vitaminas liposolubles y ácido fólico. Finalmente, en el seguimiento por consulta externa fue necesario hospitalizarla para realizar una paracentesis terapéutica por una ocasión más, manteniéndose con una evolución favorable.

DISCUSIÓN

La LIP es una enfermedad rara y se desconoce la prevalencia de su forma clínicamente manifiesta debido a la existencia de formas asintomáticas. Se han reportado pocos casos en Latinoamérica y ninguno en Ecuador. En los niños, generalmente se diagnostica antes de los 3 años de edad, pero puede presentarse o manifestarse más tarde en la infancia o incluso en la edad adulta⁽²⁾.

El edema periférico de grado variable es la manifestación clínica principal, que generalmente es simétrica, aunque los derrames serosos moderados como el derrame pleural, la pericarditis o la ascitis quillosa son comunes y en sus formas graves pueden amenazar el pronóstico vital⁽²⁾. En nuestro caso, la paciente debutó con una ascitis desde la ecografía durante el embarazo, lo cual ya fue un signo de alarma para un abordaje adecuado al nacimiento, el cual no se realizó sino al mes de edad, cuando la ascitis ya era grave.

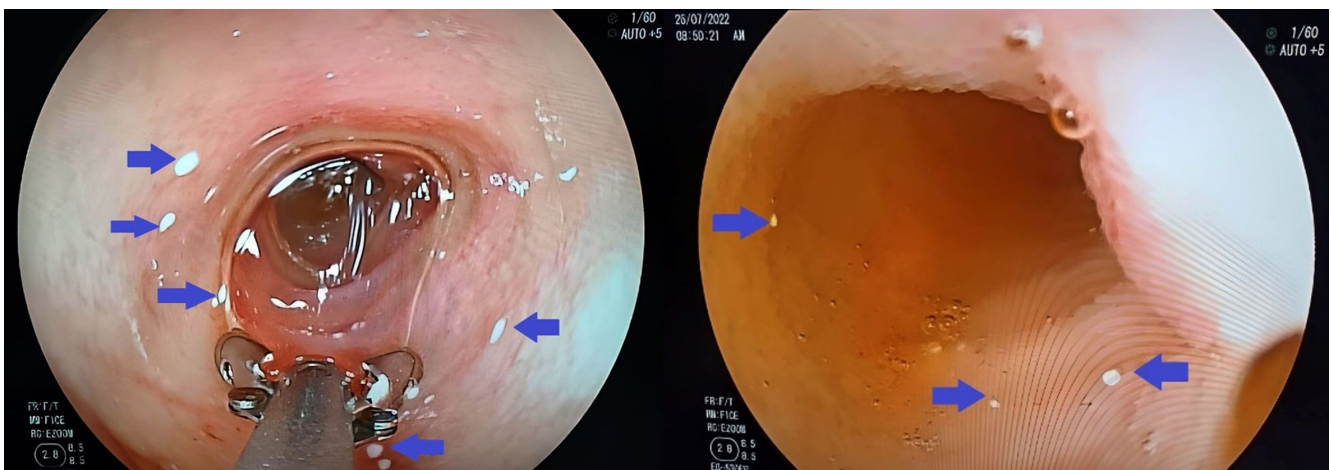


Figura 2. Imagen endoscópica de la primera, segunda y tercera porción de duodeno que muestra punteado blanquecino en aspecto de copo de nieve que no desaparece al lavado a presión. Los hallazgos patológicos son señalados con las flechas azules. Fuente: historia clínica del paciente.

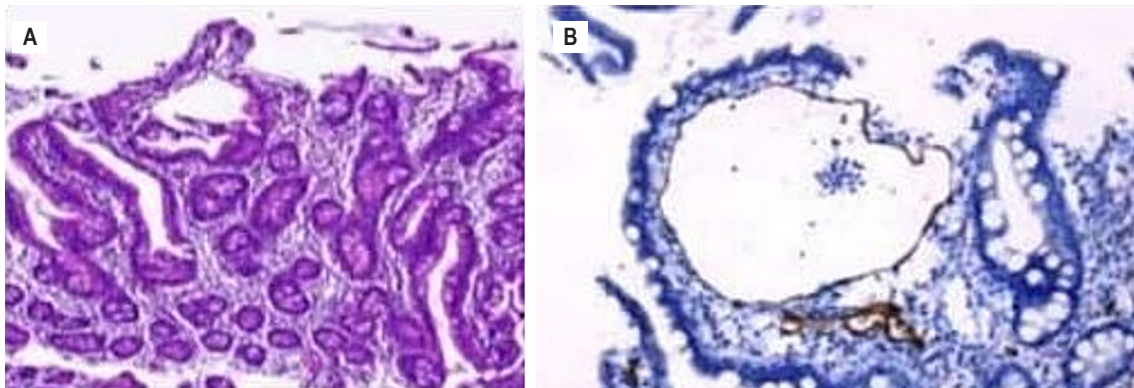


Figura 3. A. Mucosa duodenal. B. Cortes histológicos de biopsia duodenal con técnica inmunohistoquímica podoplanina (D2-40) que resaltan las estructuras vasculares linfáticas en vellosidades aisladas. Fuente: historia clínica del paciente.

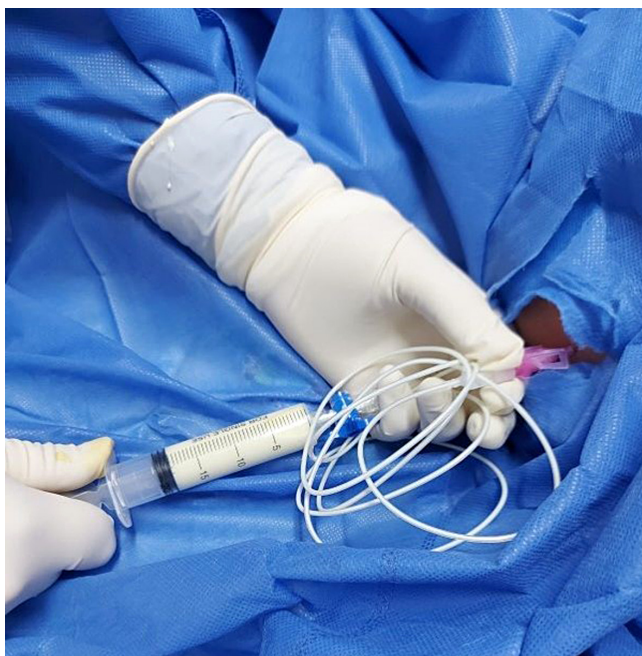

Figura 4. Paracentesis en la que se evidencia la extracción de líquido ascítico de aspecto quiloso. Fuente: historia clínica del paciente.

Aunque se han propuesto varios métodos para investigar la LIP, ninguno de ellos puede reemplazar el examen histológico de biopsias para confirmar el diagnóstico⁽²⁾. Sin embargo, exámenes de imagen de rutina al inicio, como el ultrasonido abdominal y la tomografía abdominal, pueden identificar típicamente un engrosamiento difuso de la pared del intestino delgado y un edema, que son consecuencia de los vasos linfáticos dilatados dentro de las vellosidades⁽²⁾.

La modificación de la dieta es la piedra angular del tratamiento de la LIP que consiste en una alimentación con alto contenido en proteínas (2 g/kg/día) y bajo contenido

en grasas (<25 g/día). El componente graso debe incluir más del 90% de TCM y triglicéridos de cadena corta (TCC) debido a que estos componentes se transportan directamente a la circulación portal en lugar del sistema linfático, lo que disminuye el flujo linfático intestinal y previene la ruptura de los vasos linfáticos con la resultante pérdida de proteínas y células T^(2,6). La NPT permite el reposo digestivo y la disminución del flujo esplácnico y secundariamente del quiloso; no se recomienda como medida inicial de soporte nutricional, sino que constituye una opción en aquellos pacientes que no toleran o tienen contraindicada la dieta oral o no responden al tratamiento dietético, en los que la enfermedad subyacente requiere una terapia nutricional más agresiva, o en pacientes con desnutrición⁽⁵⁾.

Se han planteado otras opciones de tratamiento que dependen de la extensión de la enfermedad. La LIP segmentaria focal refractaria a la terapia dietética se puede tratar mediante resección intestinal o embolización radiológica. La linfangiectasia intestinal difusa y linfangiectasia extensa requieren tratamiento con fármacos como la octreotida, el propranolol y el ácido tranexámico⁽⁶⁾.

La octreotida es un análogo de la somatostatina que disminuye el flujo sanguíneo esplácnico, la motilidad intestinal y la absorción de triglicéridos. Por tanto, puede ser utilizada de manera óptima en pacientes que solo presentan compromiso intestinal de los vasos linfáticos⁽⁶⁾. Se ha podido comprobar la resolución completa del derrame quiloso después de iniciar la terapia con octreotida en recién nacidos⁽⁷⁾. Se recomienda una terapia de inducción con una inyección subcutánea de 1 a 10 µg/kg/dosis dos veces al día durante dos semanas, seguida de la misma dosis inyectada por vía subcutánea a intervalos de cuatro semanas como terapia de mantenimiento⁽⁶⁾. Sin embargo, en nuestra paciente se pre-

frió utilizar al inicio una infusión de octreotida utilizada en casos de quilotórax congénito con buena respuesta para después pasar a la vía subcutánea con dosis de hasta 40 µg/kg/día⁽⁸⁾. La infusión de albúmina es un tratamiento sintomático propuesto en pacientes con ascitis importante⁽⁹⁾ o edema importante de extremidades inferiores, pero su eficacia es transitoria por la fuga persistente de linfa hacia la luz intestinal⁽²⁾.

Existen otras opciones terapéuticas como el propranolol, que parece tener un efecto terapéutico al actuar sobre el endotelio de los vasos linfáticos⁽⁶⁾. El ácido tranexámico ha demostrado su utilidad, pues se ha visto que la pérdida de proteínas intestinales puede ocurrir durante el aumento de la actividad fibrinolítica⁽¹⁰⁾.

CONCLUSIONES

- La LIP es una enfermedad rara que se manifiesta por vasos linfáticos intestinales grandes y extensos que conlleva la pérdida de líquido linfático hacia la luz intestinal.
- El diagnóstico de LIP se confirma por histología de muestras de biopsia intestinal.

- La modificación de la dieta es la piedra angular del tratamiento de la LIP.

RECOMENDACIONES

Se deben difundir los síntomas sugestivos de esta enfermedad rara entre los profesionales de la salud, de tal manera que se pueda realizar un abordaje temprano y adecuado y, en consecuencia; mejorar la calidad de vida de estos pacientes. No existen otros casos de LIP reportados en Ecuador, por lo que es importante considerar que el tratamiento fue exitoso pese a las realidades de nuestro medio.

Conflictos de interés

Los autores declaran no tener ningún conflicto de intereses.

Fuentes de financiación

La presente investigación no ha recibido ayudas específicas provenientes de agencias del sector público, sector comercial o entidades sin ánimo de lucro.

REFERENCIAS

1. Altın Z, Atabay Y, Özer S, Karakoyun M, Ekmekçi S, Yürekli EY, et al. Primary intestinal lymphangiectasia and a review of the current literature. *Turk J Gastroenterol*. 2018;29(6):714-716. <https://doi.org/10.5152/tjg.2018.18596>
2. Vignes S, Bellanger J. Primary intestinal lymphangiectasia (Waldmann's disease). *Rev Med Interne*. 2018;39(7):580-585. <https://doi.org/10.1016/j.revmed.2017.07.009>
3. Hokari R, Kitagawa N, Watanabe C, Komoto S, Kurihara C, Okada Y, et al. Changes in regulatory molecules for lymphangiogenesis in intestinal lymphangiectasia with enteric protein loss. *J Gastroenterol Hepatol*. 2008;23(7 Pt 2):e88-95. <https://doi.org/10.1111/j.1440-1746.2007.05225.x>
4. Asakura H, Miura SM, Morishita T, Aiso S, Tanaka T, Kitahara T, et al. Endoscopic and histopathological study on primary and secondary intestinal lymphangiectasia. *Dig Dis Sci*. 1981;26(4):312-20. <https://doi.org/10.1007/BF01308371>
5. Sánchez P, Rodríguez B, Díaz O, Vázquez N, Murcia C, Rodeiro S. Manejo de la ascitis quillosa y revisión de la literatura. *Nutr Clín Diet Hosp*. 2022;42(1):126-133.
6. Kwon Y, Kim MJ. The Update of Treatment for Primary Intestinal Lymphangiectasia. *Pediatr Gastroenterol Hepatol Nutr*. 2021;24(5):413-422. <https://doi.org/10.5223/pghn.2021.24.5.413>
7. Zaki SA, Krishnamurthy MB, Malhotra A. Octreotide Use in Neonates: A Case Series. *Drugs R D*. 2018;18(3):191-198. <https://doi.org/10.1007/s40268-018-0237-9>
8. Mas E, Borrelli O, Broekaert I, de-Carpi JM, Dolinsek J, Miele E, et al. Drugs in Focus: Octreotide Use in Children With Gastrointestinal Disorders. *J Pediatr Gastroenterol Nutr*. 2022;74(1):1-6. <https://doi.org/10.1097/MPG.0000000000003294>
9. Lopez RN, Day AS. Primary intestinal lymphangiectasia in children: A review. *J Paediatr Child Health*. 2020;56(11):1719-1723. <https://doi.org/10.1111/jpc.14837>
10. MacLean JE, Cohen E, Weinstein M. Primary Intestinal and Thoracic Lymphangiectasia: A Response to Antiplasmin Therapy. *Pediatrics*. 2002;109(6):1177-1180. <https://doi.org/10.1542/peds.109.6.1177>



Disponible en:

<https://www.redalyc.org/articulo.oa?id=337782278014>

Cómo citar el artículo

Número completo

Más información del artículo

Página de la revista en redalyc.org

Sistema de Información Científica Redalyc
Red de revistas científicas de Acceso Abierto diamante
Infraestructura abierta no comercial propiedad de la
academia

Tatiana Díaz-Gómez, Pablo Sempértegui-Cárdenas,
Ana Tinoco-Ochoa

**Primary Congenital Intestinal Lymphangiectasia: A Case
Report**

**Linfangiectasia intestinal primaria congénita: a propósito
de un caso**

Revista colombiana de Gastroenterología

vol. 39, núm. 2, p. 219 - 223, 2024

Asociación Colombiana de Gastroenterología,

ISSN: 0120-9957

ISSN-E: 2500-7440

DOI: <https://doi.org/10.22516/25007440.1082>