

# Sangrado digestivo crónico causado por uncinarias diagnosticado mediante cápsula endoscópica: reporte de caso

## Chronic Digestive Bleeding Caused by Hookworms Diagnosed via Capsule Endoscopy: Case Report

César Pastás-Navarrete,<sup>1</sup>  Fredy A. Pazmiño,<sup>2\*</sup> 

### ACCESO ABIERTO

#### Citación:

Pastás-Navarrete C, Pazmiño FA. Sangrado digestivo crónico causado por uncinarias diagnosticado mediante cápsula endoscópica: reporte de caso. *Revista. colomb. Gastroenterol.* 2024;39(3):310-317. <https://doi.org/10.22516/25007440.1129>

<sup>1</sup> Departamento de Ciencias Quirúrgicas, Facultad de Ciencias de la salud, Universidad del Cauca. Popayán, Colombia.

<sup>2</sup> Departamento de Salud Pública, Facultad de Medicina, Universidad Nacional de Colombia. Bogotá, Colombia.

\*Correspondencia: Fredy A. Pazmiño.  
fapazmino@unal.edu.co

Fecha recibido: 30/09/2023  
Fecha aceptado: 05/02/2024



### Resumen

Las infecciones por uncinarias pueden producir anemia por deficiencia de hierro y en raras ocasiones producen anemia grave que amenaza la vida. Se presenta el caso de un paciente masculino de 38 años que consultó por presentar deposiciones melénicas, astenia, adinamia, vértigo, visión borrosa, dolor precordial y disnea de pequeños esfuerzos. En la evaluación se consideró que el paciente presentaba anemia grave por deficiencia de hierro con inestabilidad hemodinámica; la endoscopia de vías digestivas altas y la colonoscopia fueron normales. La cápsula endoscópica reveló múltiples uncinarias en el yeyuno que fueron la causa del sangrado intestinal crónico. El paciente fue tratado con albendazol por 5 días, y repitió una dosis a los 21 días. El presente caso evidencia que las uncinarias deben ser consideradas en el diagnóstico diferencial de pacientes con hemorragia digestiva oscura procedentes de zonas rurales.

### Palabras clave

Uncinaria, *Ancylostoma duodenale*, *Necator americanus*, anemia, endoscopios en cápsulas.

### Abstract

Hookworm infections can lead to iron deficiency anemia, and in rare cases, severe life-threatening anemia. This case presents a 38-year-old male patient who consulted due to melena, asthenia, adynamia, dizziness, blurred vision, precordial pain, and shortness of breath with minimal exertion. The evaluation indicated that the patient had severe iron deficiency anemia with hemodynamic instability, but upper digestive endoscopy and colonoscopy were normal. Capsule endoscopy revealed multiple hookworms in the jejunum, which were the cause of the chronic intestinal bleeding. The patient was treated with albendazole for five days and received a repeat dose at 21 days. This case highlights that hookworms should be considered in the differential diagnosis for patients with obscure digestive bleeding from rural areas.

### Keywords

Hookworm, *Ancylostoma duodenale*, *Necator americanus*, Anemia, Capsule Endoscopy.

## INTRODUCCIÓN

Las uncinarias son parásitos nematodos que pertenecen a la familia *Ancylostomatidae* y están conformados por dos géneros: *Necator americanus* y *Ancylostoma duodenale*<sup>(1)</sup>. El ciclo de vida de las uncinarias está compuesto por cinco estadios larvales (L1 a L5) e implica el paso de los huevos

del parásito sin embrionar por la tierra donde se volverán fértiles y posteriormente emergerán larvas que requerirán pasos sucesivos hasta volverse infectivas y alcanzar la etapa adulta. De los huevos embrionados emergen, 1 o 2 días después, las larvas rhabditiformes que no son infectantes y requieren de dos mudas (L1 y L2) antes de convertirse en larvas filariformes infectantes (L3), las cuales pueden

sobrevivir por 3 a 4 semanas en condiciones medioambientales favorables. La infección se adquiere por el contacto de la piel (usualmente los pies descalzos, las manos, los glúteos o la espalda) con el suelo contaminado por larvas filariformes, las cuales pueden penetrar la piel y entrar al torrente sanguíneo a través de los capilares de la piel, que posteriormente las llevarán pasivamente hasta las cámaras derechas del corazón y luego a la vasculatura pulmonar donde cruzarán hacia los alvéolos. Cuando llegan a los pulmones, las larvas L3 salen de los alveolos hacia el árbol bronquial, por el que ascienden hasta llegar a la faringe, desde donde son deglutidas e ingresan al tracto gastrointestinal para finalmente completar su migración al intestino delgado. Una vez allí, las larvas mudan dos veces (L4 y L5) y utilizan su dientes o placas cortantes para lacerar la mucosa y anclarse en posición para facilitar la alimentación y evitar ser arrastrados por el peristaltismo intestinal. A medida que comienzan a alimentarse de sangre, los parásitos juveniles maduran y se convierten en parásitos adultos (L5), los cuales pueden vivir durante muchos años en el intestino delgado de sus huéspedes humanos<sup>(1,2)</sup>.

Morfológicamente, *N. americanus* posee un par de placas cortantes en la cápsula bucal, mientras que *A. duodenale* posee un par de colmillos con los cuales se adhieren a la mucosa del intestino delgado para alimentarse. La lesión de la mucosa produce inflamación y sangrado, y las pérdidas de sangre pueden causar anemia por deficiencia de hierro en personas que albergan cantidades moderadas y altas de parásitos adultos<sup>(1)</sup>. El parásito adulto mide de 5 a 13 mm y ambas especies causan sangrado; no obstante, se ha evidenciado que *A. duodenale* es responsable de una pérdida de sangre 10 veces mayor que la producida por *N. americanus*<sup>(2)</sup>. La mayor pérdida de sangre se presenta alrededor del sitio de unión del parásito con la mucosa del huésped, el parásito secreta sustancias anticoagulantes de los factores XIa, VIIa y del factor tisular que alteran la hemostasia en el sitio de la lesión<sup>(3)</sup>. Se ha estimado que *N. americanus* puede causar una pérdida de sangre de 0,03 a 0,04 mL/día y 25 parásitos adultos pueden causar una pérdida de 1 mL/día de sangre, mientras que *A. duodenale* puede causar una pérdida de sangre de 0,15 a 0,20 mL/día y solo 5 parásitos adultos pueden causar una pérdida de 1 mL/día de sangre<sup>(4)</sup>.

La prevalencia de la infección por uncinarias se ve afectada por factores ambientales, socioeconómicos y personales<sup>(5)</sup>. Se estima que aproximadamente 500 millones de personas en el mundo que habitan las regiones tropicales están infectadas por uncinarias y causa más de 4 millones de años de vida ajustados por discapacidad (AVAD). Asimismo, la uncinariasis representa una carga económica con pérdidas estimadas en más de 130.000 millones de dólares anuales<sup>(1,6)</sup>. En Colombia se ha estimado la prevalencia de uncinarias en niños en un 6,4%. Por una parte, en la provincia

biogeográfica de Chocó-Magdalena, que abarca al departamento del Cauca, la prevalencia de uncinarias fue estimada en 9,8%, precedido por el departamento del Amazonas, que presentó la mayor prevalencia, con 35,7%<sup>(7)</sup>. Por otra parte, en la población indígena del departamento del Cesar se estimó una prevalencia del 18% para *N. americanus* y en Córdoba se encontró que el 22,5% de los sujetos estudiados estaban infectados con uncinarias<sup>(8,9)</sup>.

Los síntomas asociados a uncinarias pueden ser manifestaciones cutáneas, síntomas pulmonares (síndrome de Loeffler por el estadio larval L3), dolor abdominal, náuseas, anemia por déficit de hierro, desnutrición y anasarca por hipoproteinemias plasmáticas<sup>(5)</sup>. La uncinariasis es una enfermedad tratable y la recuperación es completa. El diagnóstico tradicionalmente se realiza mediante la detección de huevos en la materia fecal o mediante métodos moleculares<sup>(1)</sup>. A continuación, se reporta un caso de sangrado intestinal y anemia grave causados por uncinarias y diagnosticados mediante una cápsula endoscópica en Colombia.

## CASO CLÍNICO

Se trata de un paciente masculino de 38 años, procedente de Boca Grande, López de Micay, Cauca, Colombia, con antecedentes de ingesta de alcohol cada fin de semana hasta la embriaguez, fumador, con toracotomía y laparotomía de hace 5 años por trauma con arma de fuego. Consultó al nivel I de atención por un cuadro clínico de un mes de evolución consistente en sangrado digestivo caracterizado por deposiciones melénicas asociadas a rectorragia ocasional, astenia, adinamia, vértigo objetivo, visión borrosa, dolor precordial y disnea de pequeños esfuerzos, que empeoraron en los últimos tres días. En la atención inicial se encontró la hemoglobina (Hb) en 2,8 g/dL y, de acuerdo con los síntomas presentados, se manejó bajo la impresión diagnóstica de hemorragia de vías digestivas. El paciente fue manejado con líquidos intravenosos y ácido tranexámico, y fue remitido como urgencia vital a una institución de mayor complejidad.

Al ingreso a la institución de nivel III, el paciente presentaba regular estado general, negó dolor abdominal, dolor torácico o dificultad para respirar; en el examen físico se encontró la piel pálida y mucosa oral y conjuntival pálidas y secas; el tacto rectal reveló la presencia de material negruzco en el guante, sugestivo de melenas sin dolor ni masas. Los signos vitales fueron los siguientes: presión arterial: 80/40 mm Hg, frecuencia cardiaca: 90 latidos por minuto (lpm), frecuencia respiratoria: 16 respiraciones por minuto (rpm), temperatura: 36,0 °C, saturación de oxígeno ambiente: 90%, glucosa: 109 mg/dL, Glasgow: 15/15. El peso era de 69 kg y la talla de 1,60 metros. Los resultados de laboratorio fueron los siguientes: hemoglobina (Hb):

2,5 g/dL (13,6-17,5), hematocrito: 8,9% (39,5-50,3), reticulocitos: 2,43, leucocitos: 3700/ $\mu$ L (4000-11.200), neutrófilos: 2600/ $\mu$ L (1800-6400), linfocitos: 600/ $\mu$ L (1300-3500), eosinófilos: 100/ $\mu$ L (100-500), volumen corpuscular medio (VCM): 52,1 fL (80,7-95,5), concentración de hemoglobina corpuscular media (CHCM): 27,9 g/dL (32,5-35,2), plaquetas: 391.000 (159.000-388.000), tiempo de protrombina (PT): 15,2, tiempo de trombo-plastina (TPT): 33,6, índice internacional normalizado (INR): 1,36, albúmina: 3,51; los electrolitos, la función renal y la función hepática fueron normales. De acuerdo con el estado hemodinámico y el valor de hemoglobina se instauró el manejo para la hipotensión arterial y el sangrado digestivo con 1000 mL de Hartmann, seguido de 80 mL/h, omeprazol 80 mg intravenoso (IV) y luego 40 mg IV cada 12 horas, ácido tranexámico 1 g IV, gluconato de calcio 10% IV cada 8 horas, y debido a la anemia grave se transfundieron tres unidades de glóbulos rojos de emergencia.

El paciente fue valorado por cirugía general y, por una parte, se consideró realizar una endoscopia de vías digestivas altas (EVDA), cuya exploración hasta la segunda porción del duodeno reportó gastritis crónica antral y mucosa gástrica pálida, sin evidencia de sangrado reciente o antiguo. Ante una primera EVDA negativa, se consideró explorar el tracto digestivo bajo mediante colonoscopia total, cuyo resultado fue colitis inespecífica de posible etiología infecciosa y

hemorroides grado I, sin evidencia de lesiones sangrantes. Se indicó manejo con metronidazol 500 mg/IV cada 8 horas, ciprofloxacino 500 mg/vía oral (VO) cada 12 horas y mesalazina 500 mg/VO cada 8 horas. Durante la estancia hospitalaria (10 días) y hasta el diagnóstico definitivo de la causa del sangrado, se realizaron tres transfusiones de glóbulos rojos empaquetados (**Tabla 1**). Siguiendo el protocolo institucional se realizó una segunda EVDA, la cual fue negativa para lesiones sangrantes hasta la segunda porción duodenal. Por otra parte, el resultado coprológico y de Wright fueron negativos para la presencia de huevos y de parásitos sanguíneos, respectivamente. Debido a que la causa del sangrado intestinal seguía sin identificarse, se consideró explorar el intestino delgado mediante cápsula endoscópica.

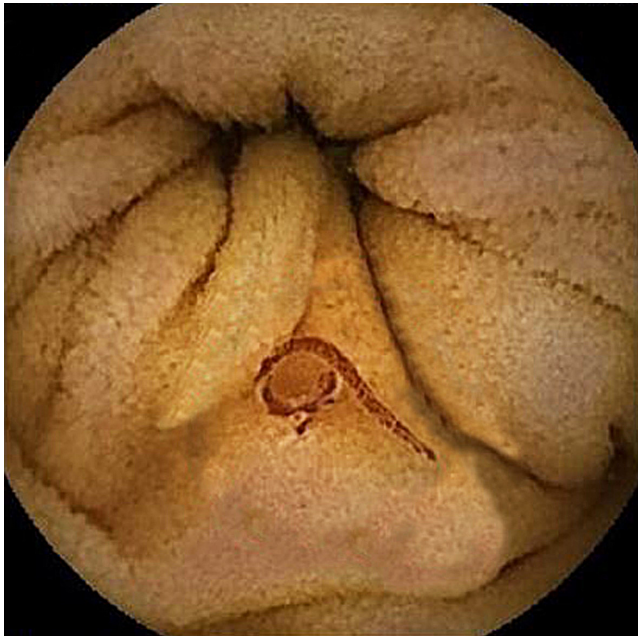
Previo preparación intestinal con laxante, se realizó un estudio con cápsula endoscópica, la cual reveló la presencia de una importante cantidad de gusanos cilíndricos a nivel del intestino delgado, en su mayoría ubicados en el yeyuno proximal. No se identificó la presencia de parásitos en el duodeno. Los gusanos eran de coloración rojiza oscura o clara, y algunos de ellos estaban anclados a la pared intestinal (**Figuras 1-4**). El resto del examen fue normal y no se documentaron lesiones con sangrado activo en la mucosa intestinal. Por las características morfológicas macroscópicas de los parásitos, la ubicación y la sintomatología del paciente, los parásitos eran compatibles con uncinarias.

**Tabla 1.** Niveles de hemoglobina y resultados de los estudios endoscópicos realizados al paciente con síndrome anémico grave

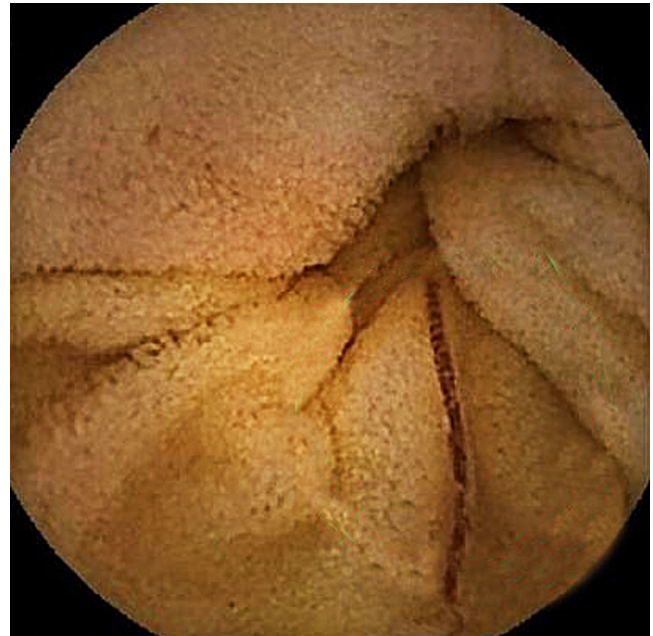Fecha	Hemoderivados transfundidos	Nivel de Hb	Presión arterial (mm Hg)	Exploración digestiva
14/12/2022	3 UGRE	2,5 g/dL (al ingreso)	80/40	Primera EVDA: gastritis crónica antral y corporal, negativo para sangrado
15/12/2022		5,0 g/dL	110/75	
16/12/2022 a.m.	2 UGRE 4 UPFC	6,7 g/dL	116/73	Colonoscopia total: colitis de posible etiología infecciosa, hemorroides grado I, negativo para sangrado digestivo bajo
16/12/2022 p.m.	1 UGRE	6,9 g/dL	118/75	
17/12/2022		8,0 g/dL	114/78	Segunda EVDA: gastritis crónica antral y corporal, negativo para sangrado
19/12/2022		8,1 g/dL	120/88	
20/12/2022		9,2 g/dL	136/89	Cápsula endoscópica: parasitosis grave del intestino delgado de tipo nematodo sugestivo de uncinarias, sin estigmas de sangrado ni otras lesiones
21/12/2022		8,8 g/dL	118/78	
22/12/2022		8,9 g/dL	115/68	
23/12/2022		8,9 g/dL (egreso)	123/78	

EVDA: endoscopia de vías digestivas altas; UGRE: unidad de glóbulos rojos empaquetados transfundidos; UPFC: unidades de plasma fresco congelado. Tabla elaborada por los autores.

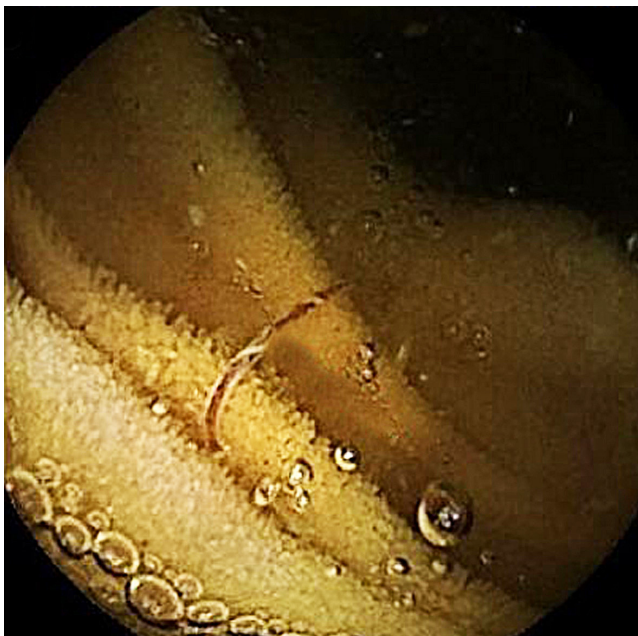




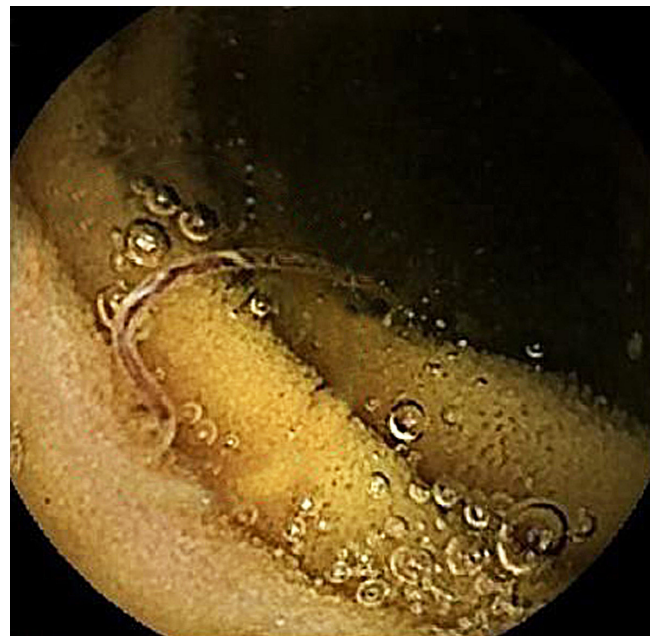
**Figura 1.** La cápsula endoscópica muestra gusanos rojos en el yeyuno. Archivo de los autores.



**Figura 2.** La cápsula endoscópica identificó uncinarias en el intestino delgado del paciente. Archivo de los autores.



**Figura 3.** Otra imagen tomada con cápsula endoscópica identificó una uncinaria en el intestino delgado del paciente. Archivo de los autores.



**Figura 4.** Uncinaria en la mucosa del intestino delgado del paciente. Archivo de los autores.

Con este hallazgo y con la evolución clínica favorable del paciente, dado por la estabilidad hemodinámica, las cifras de hemoglobina estable, la ausencia de nuevos episodios de sangrado digestivo y el no requerimiento de nuevas transfusiones sanguíneas, se le dio egreso y manejo ambulatorio

con albendazol 400 mg/día por 5 días consecutivos y con orden de repetir una nueva dosis a los 21 días; además, se indicó esomeprazol 40 mg/día por 60 días y control ambulatorio por consulta externa.

## DISCUSIÓN

Las uncinarias fueron descritas y clasificadas por primera vez en 1838 por el médico italiano Angelo Dubini, quien encontró los parásitos en el intestino delgado en una autopsia<sup>(10)</sup>. Desde entonces las uncinarias han sido un foco de interés creciente dado el impacto negativo en la salud humana que pueden ocasionar. A estos parásitos también se les conoce como *anquilostomiasis* y agrupa a los nematodos de la familia *Ancylostomatidae*, cuyas especies más representativas son *A. duodenale*, *N. americanus*, *Ancylostoma caninum* y *Ancylostoma brasiliense*. Todos estos parásitos pueden causar enfermedad en los humanos; no obstante, *A. caninum* y *A. brasiliense* también afectan a perros y gatos, respectivamente, y para los humanos constituyen una zoonosis al infectarse por las larvas filariformes que penetran la piel y producen el síndrome de migración larvaria cutánea<sup>(1)</sup>.

Los principales parásitos que afectan a los humanos son *A. duodenale* y *N. americanus*. Las uncinarias se transmiten a través del contacto de la piel con el suelo contaminado, y las condiciones ambientales y socioeconómicas como el manejo inadecuado de materia fecal, el ambiente húmedo, la temperatura cálida y las actividades en el campo con los pies descalzos facilitan la transmisión de estos parásitos<sup>(1)</sup>. Así mismo, las condiciones socioeconómicas como la pobreza, la baja calidad del agua y el saneamiento ambiental deficiente favorecen la transmisión y prevalencia de esta geohelmintiasis que está ampliamente extendida por el mundo y es más común en las regiones tropicales y subtropicales<sup>(2,11)</sup>.

Una vez las larvas filariformes atraviesan la piel, migran y los parásitos adultos se alojan en el intestino delgado del huésped y lesionan la mucosa intestinal, y como mecanismo de defensa, el cuerpo humano monta una sólida respuesta inmunitaria contra los parásitos determinada por células T<sub>H</sub>2 y anticuerpos tipo inmunoglobulina E (IgE). No obstante, a pesar de esta respuesta inmunitaria, una cantidad sustancial de parásitos sobreviven y persisten en el huésped humano por años<sup>(1,12)</sup>. En la mucosa intestinal, las uncinarias se alimentan de la sangre del huésped provocándole anemia por deficiencia de hierro. Experimentalmente se ha comprobado la capacidad de las uncinarias para producir anemia, esto fue demostrado al infectar a 10 sujetos sanos con una cápsula de gelatina que contenía 150 larvas en estadio L3 de *A. duodenale*, posteriormente se detectó una disminución en los niveles de Hb, pasando de una Hb media de 13 g/dL (rango: 12-15 g/dL) previa infección a una Hb media de 10,4 g/dL (rango: 9,8-11 g/dL) posinfección durante tres meses<sup>(10,13)</sup>. Así mismo, se ha observado que la gravedad de la anemia depende del tipo de parásito infectante; en este sentido, la infección con *A. duodenale* resulta en una mayor pérdida de sangre que la producida por *N. americanus*<sup>(5,14)</sup>.

Por una parte, la mayoría de los individuos infectados con uncinarias presentan hemorragia gastrointestinal oculta crónica o asintomática; no obstante, en raros casos pueden producir anemia aguda<sup>(15,16)</sup>. Las uncinarias a menudo se pasan por alto o se diagnostican erróneamente, lo cual obliga a tener en cuenta este tipo de parásitos en el diagnóstico diferencial de la anemia y el sangrado gastrointestinal agudo o crónico, sobre todo en pacientes con factores de riesgo y que son procedentes de zonas rurales de países tropicales en desarrollo<sup>(1,17,18)</sup>. Por otra parte, las uncinarias también pueden producir hipoalbuminemia, elevación de IgE y eosinofilia<sup>(1)</sup>. En el presente caso, no se identificó eosinofilia ni hipoalbuminemia, pero el paciente sí presentó anemia microcítica hipocrómica. La eosinofilia en la uncinariasis se detecta en los primeros 20 a 30 días posinfección y alcanza su pico máximo entre las 6 y 12 semanas, y después disminuye gradualmente hasta valores normales<sup>(1,13)</sup>; la ausencia de eosinofilia en el presente caso podría sugerir una infección crónica por uncinarias.

Por otra parte, la hemorragia digestiva alta, que comprende lesiones desde el esfínter esofágico superior hasta el ligamento de Treitz, ha sido catalogada como la principal emergencia gastroenterológica por su alta prevalencia. Se ha estimado la incidencia de hemorragia digestiva alta en Estados Unidos entre 50 y 172 casos por 100.000 personas por año; en España, 34 casos por 100.000 personas; en Reino Unido, 72 casos por 100.000 personas, y en Malasia, 100 casos por 100.000 personas. Asimismo, la mortalidad debido a hemorragia digestiva alta se ha estimado entre un 4% y un 14% en China, 9% en Perú, 4% en México y entre un 5% y 10% en Colombia<sup>(19)</sup>. De igual manera, la incidencia general de sangrado digestivo bajo se ha estimado entre 33 y 87 casos por 100.000 personas<sup>(20)</sup>, mientras que el sangrado del intestino delgado representa entre el 5% y el 10%<sup>(21)</sup>. El sangrado digestivo alto y bajo se pueden explorar mediante el uso de EVDA o colonoscopia; sin embargo, explorar el intestino delgado representaba un desafío<sup>(21)</sup>. Afortunadamente, la cápsula endoscópica ayuda en la exploración del intestino delgado cuando se sospecha sangrado gastrointestinal oscuro y ha mostrado un rendimiento diagnóstico entre un 50% y 60%, con un 90% de valor predictivo negativo<sup>(21,22)</sup>.

En el presente caso, el paciente presentó sangrado gastrointestinal oscuro, lo cual sugiere un sangrado de la parte alta o media del intestino; sin embargo, la EVDA descartó la presencia de lesiones sangrantes en la parte alta del intestino; asimismo, la colonoscopia no evidenció lesiones con sangrado activo en el colon, pero reportó la presencia de hemorroides de grado I, las cuales podrían explicar los episodios de rectorragia referidos por el paciente.

Por su parte, el examen de materia fecal es el más empleado para el diagnóstico de uncinarias; sin embargo, la

sensibilidad de este método mediante Kato-Katz y concentración de formol éter es de 68,4% (intervalo de confianza [IC] del 95%: 56,6-78,3) y 38,2% (IC 95%: 27,5-50,1), respectivamente, lo cual evidencia una baja sensibilidad<sup>(23)</sup>. Asimismo, en Colombia se ha estimado la sensibilidad del método Kato-Katz en 73% para uncinarias<sup>(24)</sup>. En varios informes de casos se describe el diagnóstico de uncinarias intestinales mediante cápsula endoscópica; no obstante, hasta la fecha no se han reportado este tipo de informes en Colombia (**Tabla 2**). En dos de estos casos el examen de heces fue positivo para huevos, y en dos casos no se mencionó ninguna prueba de heces. Sin embargo, en todos los casos la cápsula endoscópica demostró la presencia de uncinarias en el intestino, y en cuatro casos el resultado

fue negativo para la presencia de huevos de uncinarias en heces, al igual que en el presente caso. Estos datos muestran que la sensibilidad del examen de heces para uncinarias no supera el 80% y sugiere que la cápsula endoscópica puede ofrecer un medio complementario para el diagnóstico de infecciones por uncinarias<sup>(15,24,25)</sup>.

La uncinariasis es una enfermedad tratable y la recuperación es completa. Los dos medicamentos disponibles y más utilizados son el albendazol y mebendazol, ambos son benzimidazoles. Estos medicamentos son antihelmínticos de amplio espectro y actúan inhibiendo la polimerización de los microtúbulos al unirse a la tubulina  $\beta$  en los invertebrados, matando así a los gusanos adultos<sup>(1)</sup>. Una dosis única de 400 mg de albendazol es más eficaz que una dosis única

**Tabla 2.** Características clínicas y resultados de pruebas realizados a pacientes con uncinarias diagnosticados mediante cápsula endoscópica

Autor	Características clínicas	EVDA	Colonoscopia	Capsula endoscópica	Presencia de huevos de uncinaria en heces
Wu, 2007 <sup>(26)</sup>	Hombre de 39 años con diarrea acuosa	No realizada	Presencia de uncinarias en el colon ascendente	Presencia de uncinarias en el estómago, duodeno y yeyuno	Positivo
Kalli, 2011 <sup>(27)</sup>	Hombre de 22 años con anemia grave por deficiencia de hierro	Normal	Normal	Presencia de uncinarias en el intestino delgado proximal, sangrado ligero en el sitio de unión de parásitos	Negativo*
Seidelman, 2015 <sup>(25)</sup>	Hombre de 63 años con debilidad generalizada, pérdida de apetito, anemia por deficiencia de hierro	Gastritis no erosiva leve	Hemorroides internas de grado I, melenas	Presencia de uncinarias en el yeyuno medio	NR
Coton, 2017 <sup>(28)</sup>	Hombre de 43 años con anemia por deficiencia de hierro inexplicable	Normal	Normal	Hemorragia duodenal, úlcera lineal del yeyuno, presencia de uncinarias	Negativo*
Tan, 2017 <sup>(15)</sup>	Hombre de 46 años con hematoquecia aguda	Uncinarias en el duodeno	Normal	Sangrado fresco en el yeyuno, presencia de uncinarias en el yeyuno	NR
Meng, 2018 <sup>(29)</sup>	Hombre de 46 años con hematoquecia aguda	Uncinarias en el duodeno	Normal	Uncinarias en el yeyuno, sangrado activo, coágulos sanguíneos	Negativo
Chergui, 2021 <sup>(30)</sup>	Hombre de 34 años con anemia grave por deficiencia de hierro	Normal	Normal	Presencia de uncinarias en el intestino delgado proximal	Positivo
Li, 2023 <sup>(17)</sup>	Hombre de 72 años con anemia crónica y heces negras	Gastritis superficial crónica, hernia hiatal	Hemorroides internas	Mucosa de yeyuno erosionada con escaso sangrado y presencia de uncinarias en el yeyuno	Negativo**
Presente caso	Hombre de 38 años con anemia grave por deficiencia de hierro	Gastritis crónica antral	Hemorroides de grado I, colitis inespecífica	Presencia de uncinarias en el yeyuno	Negativo

\*El paciente fue sometido a varios exámenes de heces y todos resultaron negativos. \*\*Huevos de uncinarias positivos mediante el analizador automático FA160. NR: no reportan. Adaptada de: Tan X, et al. 2017<sup>(15)</sup>; Li B, et al. 2023<sup>(17)</sup>; Seidelman J, et al. 2016<sup>(25)</sup>; Wu IC, et al. 2007<sup>(26)</sup>; Kalli T, et al. 2011<sup>(27)</sup>; Coton T, et al. 2018<sup>(28)</sup>; Meng Y, et al. 2018<sup>(29)</sup>; Chergui H, et al. 2021<sup>(30)</sup>.



de 500 mg de mebendazol; en una revisión sistemática y metaanálisis se reportó que una dosis única de albendazol tiene una tasa de curación del 72% (IC 95%: 59-81), mientras que una dosis única de mebendazol solo tiene el 15% (IC 95%: 1-27)<sup>(31)</sup>. De igual manera, en un estudio realizado con 1834 niños de edad escolar en varios países mostró una tasa general de curación para uncinarias del 87,8% con una dosis única de albendazol<sup>(32)</sup>. Adicionalmente, tres dosis diarias consecutivas de albendazol tienen una tasa de curación del 92% (IC 95%: 80,8-97,8) y de mebendazol, del 58,5% (IC 95%: 45,6-70,6)<sup>(33)</sup>. En este sentido, en el presente caso se decidió indicar cinco días consecutivos de tratamiento con albendazol y repetir una dosis de 400 mg a los 21 días para mejorar la tasa de curación.

## CONCLUSIÓN

En pacientes procedentes de zonas rurales prevalentes para geohelmintiasis que consultan por presentar sangrado digestivo agudo o crónico y se evidencia anemia por deficiencia de hierro, se debe tener en cuenta como diagnóstico diferencial a las uncinarias. El uso de la cápsula endoscópica puede ayudar a identificar la causa del sangrado digestivo y a descartar patología parasitaria intestinal.

## Conflictos de interés

Los autores declaran no tener ningún conflicto de interés.

## REFERENCIAS

1. Loukas A, Hotez PJ, Diemert D, Yazdanbakhsh M, McCarthy JS, Correa-Oliveira R, et al. Hookworm infection. *Nat Rev Dis Primers*. 2016;2:16088. <https://doi.org/10.1038/nrdp.2016.88>
2. Jourdan PM, Lamberton PHL, Fenwick A, Addiss DG. Soil-transmitted helminth infections. *Lancet*. 2018;391(10117):252-265. [https://doi.org/10.1016/S0140-6736\(17\)31930-X](https://doi.org/10.1016/S0140-6736(17)31930-X)
3. Stanssens P, Bergumt PW, Gansemanst Y, Jesperst L, Larochet Y, Huangt S, et al. Anticoagulant repertoire of the hookworm *Ancylostoma caninum*. *Proc Natl Acad Sci USA*. 1996;93(5):2149-2154. <https://doi.org/10.1073/pnas.93.5.2149>
4. Crompton DWT. The public health importance of hookworm disease. *Parasitology*. 2000;121 Suppl:S39-50. <https://doi.org/10.1017/S0031182000006454>
5. Hotez PJ, Brooker S, Phil D, Bethony JM, Bottazzi ME, Loukas A, et al. Hookworm Infection. *N Engl J Med*. 2004;351(8):799-807. <https://doi.org/10.1056/NEJMra032492>
6. Bartsch SM, Hotez PJ, Asti L, Zapf KM, Bottazzi ME, Diemert DJ, et al. The Global Economic and Health Burden of Human Hookworm Infection. *PLoS Negl Trop Dis*. 2016;10(9):e0004922. <https://doi.org/10.1371/journal.pntd.0004922>
7. Quiroz DJG, Lopez SDPA, Arango CM, Acosta JEO, Parias LDB, Alzate LU, et al. Prevalence of soil transmitted helminths in school-aged children, Colombia, 2012-2013. *PLoS Negl Trop Dis*. 2020;14(7):e0007613. <https://doi.org/10.1371/journal.pntd.0007613>
8. Kann S, Bruennert D, Hansen J, Mendoza GAC, Gonzalez JJC, Quintero CLA, et al. High prevalence of intestinal pathogens in indigenous in Colombia. *J Clin Med*. 2020;9(9):2786. <https://doi.org/10.3390/jcm9092786>
9. Fernández-Niño JA, Idrovo AJ, Cucunubá ZM, Reyes-Harker P, Guerra ÁP, Moncada LI, et al. Paradoxical associations between soil-transmitted helminths and *Plasmodium falciparum* infection. *Trans R Soc Trop Med Hyg*. 2012;106(11):701-708. <https://doi.org/10.1016/j.trstmh.2012.07.012>
10. Chapman PR, Giacomini P, Loukas A, McCarthy JS. Experimental human hookworm infection: a narrative historical review. *PLoS Negl Trop Dis*. 2021;15(12):e0009908. <https://doi.org/10.1371/journal.pntd.0009908>
11. Anegagrie M, Lanfri S, Aramendia AA, Scavuzzo CM, Herrador Z, Benito A, et al. Environmental characteristics around the household and their association with hookworm infection in rural communities from bahir dar, amhara region, Ethiopia. *PLoS Negl Trop Dis*. 2021;15(6):e0009466. <https://doi.org/10.1371/journal.pntd.0009466>
12. Cooper PJ, Ayre G, Martin C, Rizzo JA, Ponte EV, Cruz AA. Geohelminth infections: a review of the role of IgE and assessment of potential risks of anti-IgE treatment. *Allergy*. 2008;63(4):409-417. <https://doi.org/10.1111/j.1398-9995.2007.01601.x>
13. Lee M, Kim JD, Lee JK. Studies on Ancylostomiasis: 1. An Experimental Study on Hookworm Infection and Anemia. *Korean J Nucl Med*. 1967;1(1):55-66.
14. Albonico M, Stoltzfus RJ, Savioli L, Tielsch JM, Chwaya HM. Epidemiological evidence for a differential effect of hookworm species, *Ancylostoma duodenale* or *Necator americanus*, on iron status of children. *Int J Epidemiol*. 1998;27(3):530-537. <https://doi.org/10.1093/ije/27.3.530>
15. Tan X, Cheng M, Zhang J, Chen G, Liu D, Liu Y, et al. Hookworm infection caused acute intestinal bleeding diagnosed by capsule: A case report and literature review.

- Korean Journal of Parasitology. Korean J Parasitol. 2017;55(4):417-420.  
<https://doi.org/10.3347/kjp.2017.55.4.417>
16. de la Riva H, Escamilla DG, Frati AC. Acute massive intestinal bleeding caused by hookworm. JAMA. 1981;246(1):68.  
<https://doi.org/10.1001/jama.246.1.68>
17. Li B, Chen S, Cui X, Dai M, Meng W, Wu Q, et al. Chronic Hemorrhagic Anemia Caused by Hookworm Infection: A Case Report. Acta Parasitol. 2023;68(1):288-292.  
<https://doi.org/10.1007/s11686-022-00653-y>
18. Wu F, Xu Y, Xia M, Ying G, Shou Z. Hookworm Anemia in a Peritoneal Dialysis Patient in China. Korean J Parasitol. 2016;54(3):315-7.  
<https://doi.org/10.3347/kjp.2016.54.3.315>
19. Cuartas Agudelo YS, Martínez Sánchez LM, Cuartas-Agudelo YS, Martínez-Sánchez LM. Aspectos clínicos y etiológicos de la hemorragia digestiva alta y sus escalas de evaluación. MÉD UIS. 2020;33(3):9-20.  
<https://doi.org/10.18273/revmed.v33n3-2020001>
20. Sengupta N, Feuerstein JD, Jairath V, Shergill AK, Strate LL, Wong RJ, et al. Management of Patients With Acute Lower Gastrointestinal Bleeding: An Updated ACG Guideline. Am J Gastroenterol. 2023;118(2):208-231.  
<https://doi.org/10.14309/ajg.0000000000002130>
21. Van de Bruaene C, Hindryckx P, Van de Bruaene L, De Looze D. Bleeding Lesion of the Small Bowel: an Extensive Update Leaving No Stone Unturned. Curr Gastroenterol Rep. 2018;20:5.  
<https://doi.org/10.1007/s11894-018-0610-4>
22. Valdivia PC, Skonieczna-zydecka K, Elosua A, Sciberras M, Piccirelli S, Rullan M, et al. Indications, Detection, Completion and Retention Rates of Capsule Endoscopy in Two Decades of Use: A Systematic Review and Meta-Analysis. Diagnostics (Basel). 2022;12(5):1105.  
<https://doi.org/10.3390/diagnostics12051105>
23. Utzinger J, Rinaldi L, Lohourignon LK, Rohner F, Zimmermann MB, Tschannen AB, et al. FLOTAC: a new sensitive technique for the diagnosis of hookworm infections in humans. Trans R Soc Trop Med Hyg. 2008;102(1):84-90.  
<https://doi.org/10.1016/j.trstmh.2007.09.009>
24. López MC, Moncada LI, Ariza-Araújo Y, Fernández-Niño JA, Reyes P, Nicholls RS. Evaluación de tres pruebas para el diagnóstico de geohelminths en Colombia. Biomedica. 2013;33(1):128-136.  
<https://doi.org/10.7705/biomedica.v33i1.633>
25. Seidelman J, Zuo R, Udayakumar K, Gellad ZF. Caught on Capsule: Iron-deficiency Anemia Due to Hookworm Infection. Am J Med. 2016;129(2):167-9.  
<https://doi.org/10.1016/j.amjmed.2015.08.004>
26. Wu IC, Lu CY, Wu DC. Acute hookworm infection revealed by capsule endoscopy. Endoscopy. 2007;39 Suppl 1: E306-E306.  
<https://doi.org/10.1055/s-2007-967015>
27. Kalli T, Karamanolis G, Triantafyllou K. Hookworm Infection Detected by Capsule Endoscopy in a Young Man With Iron Deficiency. Clin Gastroenterol Hepatol. 2011;9(4):e33.  
<https://doi.org/10.1016/j.cgh.2010.10.026>
28. Coton T, Massoure MP, Cottet S, Varvenne D. Human hookworm disease: Enteroscopy and video capsule endoscopy features. Clin Res Hepatol Gastroenterol. 2018;42(3):e39-e40.  
<https://doi.org/10.1016/j.clinre.2017.11.008>
29. Meng Y, Lu F, Shi L, Cheng M, Zhang J. Acute major gastrointestinal bleeding caused by hookworm infection in a patient on warfarin therapy. Medicine (Baltimore). 2018;97(11):e9975.  
<https://doi.org/10.1097/MD.00000000000009975>
30. Chergui H, Akhoundi M, Marteau A, Bejou B, Lekhal C, Deutsch D, et al. Severe iron-deficiency anaemia due to hookworm infection diagnosed by capsule endoscopy. Int J Infect Dis. 2021;104:271-272.  
<https://doi.org/10.1016/j.ijid.2021.01.014>
31. Keiser J, Utzinger J. Efficacy of current drugs against soil-transmitted helminth infections: systematic review and meta-analysis. JAMA. 2008;299(16):1937-1948.  
<https://doi.org/10.1001/jama.299.16.1937>
32. Vercruysse J, Behnke JM, Albonico M, Ame SM, Angebault C, Bethony JM, et al. Assessment of the Anthelmintic Efficacy of Albendazole in School Children in Seven Countries Where Soil-Transmitted Helminths Are Endemic. PLoS Negl Trop Dis. 2011;5(3):e948.  
<https://doi.org/10.1371/journal.pntd.0000948>
33. Steinmann P, Utzinger J, Du ZW, Jiang JY, Chen JX, Hattendorf J, et al. Efficacy of Single-Dose and Triple-Dose Albendazole and Mebendazole against Soil-Transmitted Helminths and Taenia spp.: A Randomized Controlled Trial. PLoS One. 2011;6(9):e25003.  
<https://doi.org/10.1371/journal.pone.0025003>





**Disponible en:**

<https://www.redalyc.org/articulo.oa?id=337782279010>

Cómo citar el artículo

Número completo

Más información del artículo

Página de la revista en redalyc.org

Sistema de Información Científica Redalyc  
Red de revistas científicas de Acceso Abierto diamante  
Infraestructura abierta no comercial propiedad de la  
academia

César Pastás-Navarrete, Fredy A. Pazmiño

**Chronic Digestive Bleeding Caused by Hookworms  
Diagnosed via Capsule Endoscopy: Case Report  
Sangrado digestivo crónico causado por uncinarias  
diagnosticado mediante cápsula endoscópica: reporte de  
caso**

*Revista colombiana de Gastroenterología*

vol. 39, núm. 3, p. 310 - 317, 2024

Asociación Colombiana de Gastroenterología,

**ISSN:** 0120-9957

**ISSN-E:** 2500-7440

**DOI:** <https://doi.org/10.22516/25007440.1129>