

Trombólisis con guía ecocardiográfica en un paciente con tromboembolismo pulmonar masivo y arresto cardiopulmonar. Reporte de caso


Echocardiographic guided thrombolysis in a patient with massive pulmonary embolism and cardiovascular arrest.
A case report

Jaime Zegarra Piérola ^{a b}

Hospital Nacional Cayetano Heredia, Lima, Perú

Universidad Peruana Cayetano Heredia, Lima, Perú

jaime.zegarra.p@upch.pe

 <https://orcid.org/0000-0002-9956-7810>

José Ticona Salazar ^a


Hospital Nacional Cayetano Heredia, Lima, Perú

Lady Lévano Díaz ^a

Hospital Nacional Cayetano Heredia, Lima, Perú

Luis Umezawa Makikado ^a

Hospital Nacional Cayetano Heredia, Lima, Perú

 <https://orcid.org/0000-0001-6922-8167>

Roberto Campos Muñoz ^c

Universidad Peruana Cayetano Heredia, Lima, Perú

Recepción: 22 Enero 2024
Aprobación: 13 Junio 2024



Acceso abierto diamante

Resumen

El tromboembolismo pulmonar (TEP) masivo, es un evento vascular agudo caracterizado por choque obstructivo, con mortalidad alta. El objetivo del reporte fue resaltar la terapia de trombólisis con guía ecocardiográfica en un paciente con tromboembolismo pulmonar (TEP) masivo y arresto cardiopulmonar. Se presenta el caso de un varón de 48 años de edad, con fractura expuesta de tibia izquierda no operada, hospitalizado sin uso de heparina profiláctica, quién cursó con disnea súbita, dolor torácico y arresto cardiopulmonar dos veces, el primero en hospitalización general, y el segundo al ingreso a la unidad de cuidados intensivos (UCI).

Notas de autor

^a Médico asistente

^b Profesor asociado

^a Médico asistente

^a Médico asistente

^a Médico asistente

^c Médico Residente

Correspondencia: Jaime Zegarra Piérola, correo electrónico: jaime.zegarra.p@upch.pe

Post retorno de la circulación espontanea cursó con hipotensión, taquicardia, hipoxemia, Glasgow 4 puntos; en el electrocardiograma se encontró taquicardia sinusal, patrón S1Q3T3, bloqueo completo de rama derecha; en la ecocardiografía relación ventrículo derecho/ventrículo izquierdo >1, signo de McConnell (+), desplazamiento del septum interventricular; excursión sistólica del anillo tricúspideo 10 mm, vena cava inferior 23 mm con colapso < 50%; recibió noradrenalina y vasopresina a dosis altas, trombólisis con activador de plasminógeno tisular recombinante 100 mg; con monitoreo ecocardiográfico secuencial, logrando estabilización cardiopulmonar y resolución del choque obstructivo, con retiro del soporte y posterior alta de UCI y del hospital.

Palabras clave: Tromboembolia pulmonar, terapia trombolítica, ecocardiografía.

Abstract

Massive pulmonary thromboembolism (PT) is a rare acute vascular event characterized by obstructive shock associated with high mortality. The objective of this report is to emphasize the echocardiographic-guided thrombolytic therapy of a patient with massive PT and cardiovascular arrest. We report the case of a 48-year-old male patient admitted with an open fracture of the left fibula, which was not surgically intervened and not prophylactic anticoagulated, who developed sudden onset of dyspnea, chest pain, and cardiovascular arrest two times; the last one in the ICU. After returning to spontaneous circulation, he developed hypotension, tachycardia, hypoxemia, and a Glasgow coma scale of 4 points. The EKG showed sinus tachycardia, S1Q3T3 pattern, and complete right bundle block. The echocardiography showed a >1 ratio between the right and left ventriculus, McConnell positive signs, displacement of the ventricular septum, systolic excursion of the tricuspid ring of 10mm, inferior cava vein of 23mm with <50% collapse. He received the highest doses of noradrenaline, vasopressin, and thrombolysis with 100mg recombinant tissue plasminogen activator followed by sequential echocardiographic monitoring, achieving cardiopulmonary stabilization and resolution of the obstructive shock. He was subsequently successfully discharged from the ICU and the hospital

Keywords: Pulmonary thromboembolism, thrombolytic therapy, echocardiography.

INTRODUCCIÓN

El tromboembolismo venoso (TEV) es la tercera causa de enfermedad cardiovascular aguda después del infarto agudo de miocardio y enfermedad cerebrovascular^(1,2). El tromboembolismo pulmonar (TEP) masivo es un evento agudo caracterizado por choque obstructivo, con presión arterial sistólica (PAS) < 90 mm Hg por más de 15 minutos, que requiere uso de vasopresores e inotrópicos, en ausencia de hipovolemia, sepsis, arritmias, bradicardia y bloqueo con frecuencia cardíaca < 40 x min. El 5 a 6% de eventos son de origen hospitalario, la mortalidad asociada de TEP masivo es de 30% y con arresto cardiopulmonar hasta 95%.^(3,4)

En TEP masivo, el electrocardiograma muestra taquicardia sinusal, bloqueo completo de rama derecha y patrón S1Q3T3; la angiografía espiral multicorte pulmonar tiene valor predictivo positivo de 92 a 96%; la ecocardiografía transtorácica muestra disfunción sistólica severa del ventrículo derecho. El tratamiento es trombólisis o trombectomía quirúrgica o mecánica percutánea; asimismo soporte con oxigenación por membrana extracorpórea (ECMO).⁽⁴⁾

Se presenta el caso de un varón de 48 años de edad politraumatizado con fractura expuesta de tibia izquierda no operada, hospitalizado, sin uso de heparina profiláctica, quien cursó con arresto cardiopulmonar por TEP masivo; recibiendo soporte ventilatorio vasopresor y trombólisis con activador tisular de plasminógeno recombinante (rtPA)(alteplase) con guía ecocardiográfica secuencial; con resolución del choque obstructivo y estabilización cardiopulmonar.

La presentación de este caso se justifica el uso de la terapia trombolítica con monitoreo ecocardiográfico dinámico y secuencial a la cabecera de un paciente con TEP masivo.

PRESENTACIÓN DEL CASO

Varón de 48 años, con fractura expuesta de tibia izquierda post accidente de tránsito; en el manejo inicial tuvo una fijación externa y succión continua, atendido en una institución de salud privada de donde fue referido al Hospital Nacional Cayetano Heredia. Ingresó por Emergencia con tiempo de enfermedad de 2 semanas, con PA 100/70 mm Hg, FC 78 x min, FR 16 x min, SatO₂ 98%, score Glasgow 15 puntos; en la tomografía espiral multicorte (TEM) de tórax realizada en emergencia se encontró neumotórax izquierdo de 20% el cual fue resuelto con la colocación de dren torácico. Posteriormente fue hospitalizado en el servicio de traumatología, donde recibió tratamiento antibiótico y limpieza quirúrgica, no fue operado, y no recibió heparina profiláctica para TEV.

Luego de dos semanas de hospitalización en traumatología ingresó a la unidad de cuidados intensivos (UCI), con tiempo de enfermedad de media hora, caracterizado por disnea súbita, dolor torácico y arresto cardiopulmonar, siendo tributario de soporte avanzado de la vida (SAV), logrando retorno de la circulación espontánea (RCE) en 20 minutos. Al ingresar a la UCI presentó nuevo episodio de arresto cardio pulmonar, taquicardia ventricular sin pulso, se realizó SAV recibiendo desfibrilación con 200 Joules por 2 veces, con RCE en 5 minutos. Post RCE cursó con PA 60/30 mm Hg, FC 150 x min, FR 20 x min con tubo orotraqueal, SaO₂ 75%, score Glasgow 4 puntos, pupilas isocóricas e hiporeactivas a la luz; score APACHE II 31 puntos, score SOFA 13 puntos. Requirió noradrenalina a dosis creciente de 0,2 µg/kg/min en 5 minutos pasó a 3 µg/kg/min (150 ml/h), asimismo, la vasopresina de 0,03 a 0,5 U/min. El electrocardiograma (ECG) mostró taquicardia sinusal 150 latidos x min, bloqueo completo de rama derecha, eje desviado a la derecha, patrón S1Q3T3 (figura 1A); la ecografía pulmonar no evidenció neumotórax, la ecocardiografía mostró una relación de ventrículo derecho/ventrículo izquierdo (VD/VI) >1, signo de McConell (+), excursión sistólica del plano del anillo tricúspideo (TAPSE) 10 mm, velocidad pico (VP) de la regurgitación de la válvula tricúspide 2,85 cm, gradiente pico (GP) 55mm, gasto cardíaco (GC) 2,23 l/min, índice cardíaco (IC) 1,66 l/min/m², fracción de

eyección del ventrículo izquierdo (FEVI) 35%, vena cava inferior 23 mm con colapso < 50%, presión venosa central (PVC) 15 mm Hg, presión sistólica de la arteria pulmonar (PSAP) estimada en 70 mm Hg; resistencia vascular sistémica (RVS) 1440 dinas-seg-m²; lactato 8 mmol/l. Con el cuadro clínico, con los hallazgos en el ECG y en la ecocardiografía, se consideró el diagnóstico de TEP masivo con arresto cardiopulmonar y se procedió a realizar trombólisis con guía ecocardiográfica secuencial; se usó rtPA (alteplase) 100 mg, dos dosis iniciales de 10 mg cada una en un minuto, seguido de 80 mg en infusión en 2 horas. Luego del segundo bolo de rtPA, se logró estabilidad hemodinámica con descenso rápido y progresivo de las dosis de noradrenalina y vasopresina hasta 0,2 µg/kg/min y 0,04 U/min respectivamente, de igual manera se logró bajar la fracción inspirada de oxígeno (FiO₂) de 100% hasta 30% a las 2 horas post trombólisis; y en el monitoreo ecocardiográfico secuencial desde el inicio de la trombólisis, hasta las 24 horas post trombólisis, se evidenció resolución de la disfunción del ventrículo derecho, incremento TAPSE a valor >18mm, desaparición del signo de McConell, normalización del índice cardíaco (tabla 1), (figura 2). A las 12 horas del ingreso a la UCI, se suspendió la noradrenalina y vasopresina y a las 72 horas fue retirado de la ventilación mecánica.

La evolución fue favorable; sin embargo, en el examen físico se evidenció hemiparesia izquierda y en la TEM de encéfalo se encontró una lesión isquémica reciente a nivel tèmoro-parietal derecha (figura 3). El tratamiento subsecuente se realizó con enoxaparina a 1 mg/kg de peso cada 12 horas; seguida de anticoagulación oral con warfarina. Paciente salió de alta de UCI y del hospital.

DISCUSIÓN:

Reportamos el caso de un paciente politraumatizado con fractura expuesta de tibia no operada, que en su hospitalización cursó con TEP masivo y arresto cardiopulmonar con RCE, quien recibió soporte en UCI y trombólisis exitosa.

El TEP masivo es un evento agudo caracterizado por la presencia de presión arterial sistólica (PAS) < 90 mm Hg mayor de 15 minutos, con requerimiento de uso de vasopresores e inotrópicos y en ausencia de hipovolemia, sepsis, arritmias, bradicardia y bloqueo con frecuencia cardíaca < 40 x min (1). La tasa de incidencia ajustada anual de TEP es 0,5/1,000 personas al año (IC 95% 0,44 – 0,56) (2); y en un estudio de la Clínica Mayo en EE. UU encontraron que la relación varón/mujer fue 1,2/1, siendo creciente con la edad en ambos sexos (3). El 5 a 6% son de origen intrahospitalario, la mortalidad asociada de TEP masivo es 30% y con arresto cardiopulmonar 95% (4)

Karwinski (4), comparó el diagnóstico clínico y post mortem de tromboembolismo pulmonar, de 21,529 necropsias encontró 9% el diagnóstico de TEP, de estos el 84% no fueron considerados clínicamente como TEP, en especial en pacientes con enfermedad cardíaca y cáncer. Por otro lado, Hutchinson (5) encontró hasta 25% de sobre diagnóstico de TEP por angiotomografía pulmonar.

Tabla 1. Características hemodinámicas, ventilatorias, ecocardiográficas y de uso vasopresores al inicio de la trombólisis, a los 15 minutos, a las 2, 8 y 24 horas post trombólisis.

Variable	Inicio (pre-trombólisis)	15 min de la trombólisis	2 h post trombólisis	8 h post trombólisis	24 h post trombólisis
Hemodinámico					
- PAS (mm Hg)	60	100	100	110	120
- PAD (mm Hg)	30	50	60	70	70
- FC (x min)	150	120	98	80	78
- SaO ₂ (%)	75	96	98	98	99
- Lactato (mmol/l)	8,0	-	4,5	2,4	1,2
Ventilatorio					
A/C Volumen					
- Volumen tidal (ml)	480		480		
- FR (x min)	22		20		
- PEEP (cmH ₂ O)	5		5		
- FIO ₂ (%)	100	60	30	30	24
Ecocardiografía					
- VD/VI (cm)	> 1	1,0	0,8	0,6	0,6
- McConnell	+	+	-	-	-
- TAPSE (mm)	10	14	17	20	20
- VCI (mm)	23	20	20	19	
- Colapso VCI (%)	< 50	50	50	50	
- PSAP (mmHg)	70	45	30	30	
- ID VCI (%)	17	16	16	15	
- Gasto cardiaco (l/min)	2,23		3,70	5,50	5,70
- Índice cardiaco (l/min/m ²)	1,39		2,31	3,43	3,56
- RVS (din-seg-m ²)	1 440			1 150	
Vasopresores					
- Noradrenalina (ug/kg/min)	3,00	0,20	0,10	0,01	-
- Vasopresina (U/min)	0,50	0,04	0,03	-	-

PAS: Presión arterial sistólica, PAD: presión arterial diastólica, FC: frecuencia cardiaca, SaO₂: saturación arterial de oxígeno, FR: frecuencia respiratoria, PEEP: presión positiva al final de la espiración, FIO₂: fracción inspiratoria de oxígeno, VD/VI: ventrículo derecho/ventrículo izquierdo, TAPSE: excursión sistólica del anillo tricúspides, VCI: vena cava inferior, PSAP: presión sistólica de la arteria pulmonar, ID VCI: índice de distensibilidad de la vena cava inferior, RVS: resistencia vascular sistémica

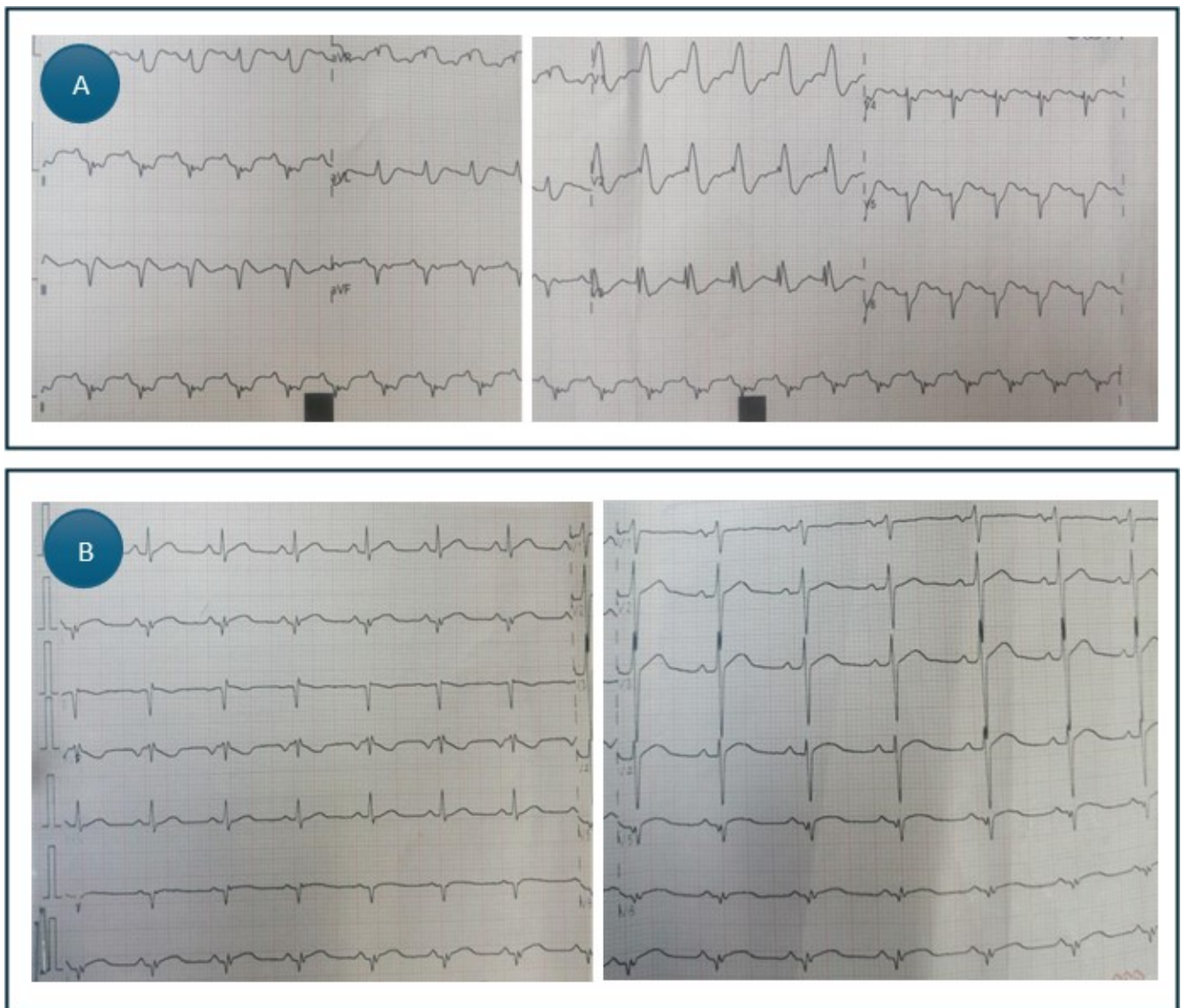


Figura 1.

A: Electrocardiograma al ingreso a UCI: Taquicardia sinusal, patrón S1Q3T3; bloqueo completo de rama derecha. **B:** Electrocardiograma 2 horas post trombólisis: Remisión del bloqueo completo de rama derecha y del patrón S1Q3T3

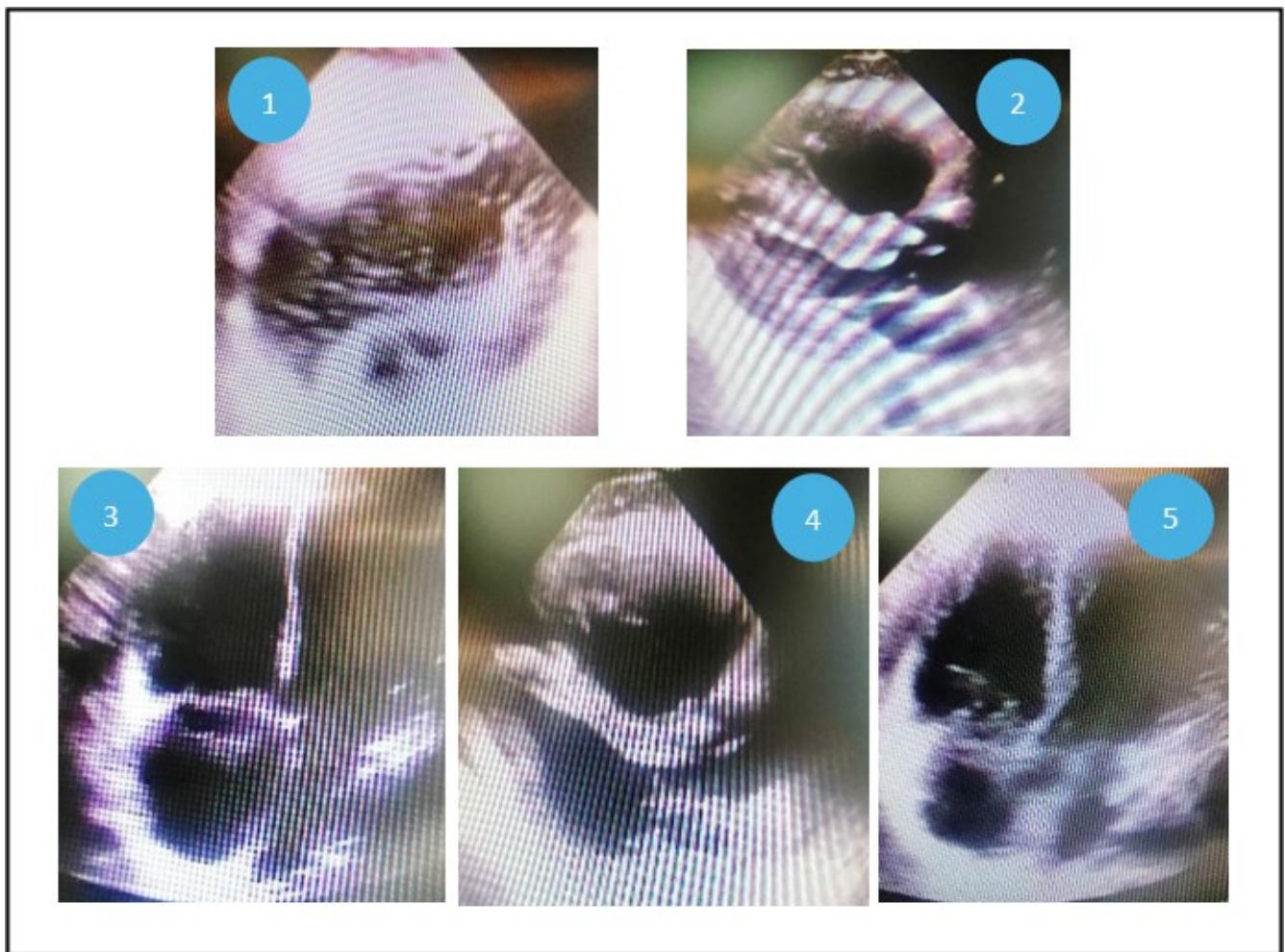


Figura 2.

Ecocardiografía secuencial: **1:** Pre-trombólisis: Ventana subxifoidea; dilatación severa del ventrículo derecho, con desviación del septum interventricular y colapso del ventrículo izquierdo. **2:** A los 15 minutos: Eje para esternal largo, severa dilatación del ventrículo derecho $VD/VI > 1$. **3:** A las 2 horas: Ventana apical, dilatación de aurícula y ventrículo derechos, con desplazamiento leve del septum interventricular. **4:** A las 8 horas: Eje para esternal largo: dilatación de ventrículo derecho. **5:** A las 24 horas: Reducción del volumen de cavidades derechas.

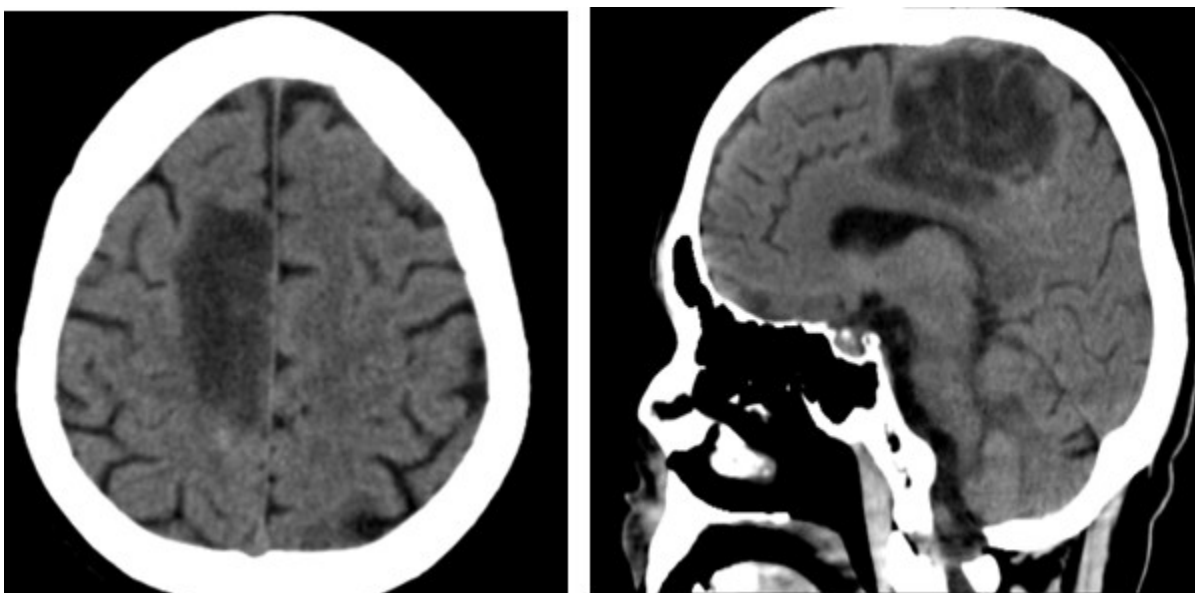


Figura 3.

Tomografía espiral multicorte de encéfalo: Lesión isquémica parietal derecha.

La obstrucción del tronco de la arteria pulmonar o de un vaso mayor y la liberación de mediadores vasomotores, dan lugar a disfunción ventricular derecha aguda, con choque obstructivo y arresto cardiopulmonar. Grifoni (6) en un estudio de 290 pacientes con TEP encontró que el 73% tuvo disnea, el 40% dolor torácico, el 11% síncope y el 13% tuvo choque circulatorio con arresto cardiaco.

La ultrasonografía en el punto de atención del paciente (POCUS), con inestabilidad hemodinámica y en el arresto cardiopulmonar es de vital importancia para el diagnóstico y manejo (7). Goldhaber (9) publicó el registro internacional cooperativo de embolismo pulmonar (ICOPER) en 1999, encontró que la hipotensión arterial sistólica, y la hipocinesia del ventrículo derecho por ecocardiografía fueron factores asociados al pronóstico.

El TEP es una causa reversible reconocida dentro las 5H y las 5T del arresto cardiopulmonar, el 90% de eventos concurren en la primera a segunda hora post inicio de los síntomas (10). El 63% tuvieron como ritmo de arresto cardiopulmonar, actividad eléctrica sin pulso, el 32% asistolia y el 5% fibrilación ventricular (12), resaltando la importancia de reconocer el ritmo durante el SAV. La dilatación del VD, la desviación del septum interventricular y el hallazgo de trombosis venosa profunda son signos ecográficos que sugieren el diagnóstico de TEP masivo durante el SAV (13).

Los hallazgos ecocardiográficos en TEP son disfunción sistólica del VD, con $VD/VI > 1$ con sensibilidad del 50% y especificidad de 86%; dilatación del diámetro basal del VD > 42 mm, medial > 35 mm y diámetro al final de la diástole > 27 mm se encuentran en el 68% de pacientes con TEP; TAPSE < 16 mm, velocidad sistólica anular tricúspidea < 10 cm/seg; el signo del 60/60 tiene sensibilidad de 41% y especificidad de 91%, el signo de McConnell tiene una sensibilidad de 77% y especificidad de 94%, la hipertensión pulmonar por ecocardiografía con velocidad máxima de la regurgitación tricúspidea (V_{max} RT) > 2.7 cm/seg o gradiente auriculo/ventricular > 30 cm o presión sistólica de la arteria pulmonar > 44 mm Hg tiene sensibilidad de 83% y valor predictivo positivo 86%; la visualización del trombo en cámaras cardiacas derechas y arteria pulmonar tiene especificidad y valor predictivo positivo de 100% en TEP. Se consideran factores pronósticos a la disfunción del VD, TAPSE < 16 mm, presencia del trombo en cavidades derechas y/o arteria pulmonar. En paciente en estado crítico, post RCP, el traslado a estudios se ve limitado por su condición crítica, por cual la Ecocardiografía es una estrategia fundamental para el diagnóstico y manejo (13), tal como se realizó en el paciente del presente reporte de caso.

Janata (14) en un estudio cohorte realizado en 66 pacientes con arresto cardiopulmonar por TEP masivo atendidos en la emergencia de un hospital universitario, encontró que los pacientes que recibieron terapia trombolítica tuvieron una sobrevida significativamente mayor que los que no recibieron; y sin diferencia en la tasa de sangrado.

Estudios retrospectivos encontraron que los pacientes con terapia trombolítica tuvieron mejor retorno espontáneo de la circulación (67 vs 43%), mayor sobrevida a las 24 hrs en el hospital (53 vs 23%), alta hospitalaria (19 vs 7%) (14). Scholtz, Hopf y Yanxia (21) describieron resultados evidencia de mayor sobrevida con terapia trombolítica 41%, 83% y 88.9% respectivamente. La embolectomía quirúrgica y trombectomía percutánea mecánica, estuvieron asociados a una mortalidad de 50 – 74%, oxigenación con membrana extracorpórea (ECMO) veno – venosa y veno – arterial son una estrategia realizada según los reportes de casos; en un estudio de 78 pacientes, 48 recibieron ECMO durante el arresto cardiopulmonar de los cuales 22 sobrevivieron (23, 24)

En conclusión, la trombolisis con guía ecocardiográfica es una estrategia de utilidad en el paciente con arresto cardiopulmonar secundario a TEP masivo.

REFERENCIAS BIBLIOGRÁFICAS

1. Konstantinides SV, Meyer G, Becattini C, et al. 2019 ESC guidelines for the diagnosis and management of acute pulmonary embolism developed in collaboration with the European Respiratory Society (ERS). *Eur Heart J*. 2020; 41:543-603. doi: 10.1093/eurheartj/ehz405
2. Næss IA, Christiansen SC, Romundstad P, et al. Incidence and mortality of venous thrombosis: a population-based study. *J Thromb Haemost* 2007; 5: 692-9.
3. Frederick A. Spencer Richard H. The epidemiology of venous thromboembolism. *J Thromb Thrombolysis*. 2016; 41:3-14.
4. Karwinski B, Svendsen E. Comparison of clinical and postmortem diagnosis of pulmonary embolism. *J Clin Pathol* 1989; 42:135-139.
5. Hutchinson B., Navin P, Marom EM et. al. Overdiagnosis of Pulmonary Embolism by Pulmonary CT Angiography. *AJR* 2015; 205:271-277. DOI:10.2214/AJR.14.13938
6. Grifoni S, MD. Short-Term Clinical Outcome of Patients with Acute Pulmonary Embolism, Normal Blood Pressure, and Echocardiographic Right Ventricular Dysfunction. *Circulation*. 2000 Jun 20; 101(24):2817-22. doi: 10.1161/01.cir.101.24.2817.
7. Bova C, Greco F, Misuraca G, et al. Diagnostic utility of echocardiography in patients with suspected pulmonary embolism. *Am J Emerg Med*. 2003;21 (3):180-183.
8. Bailén MR, Cuadra JA, Aguayo De Hoyos E. Thrombolysis during cardiopulmonary resuscitation in fulminant pulmonary embolism: a review. *Crit Care Med*. 2001; 29(11):2211-2219.
9. Goldhaber I, Visani L, De Rosa M, et. al. Acute pulmonary embolism: clinical outcomes in the International Cooperative Pulmonary Embolism Registry (ICOPER). *Lancet*. 1999 Apr 24; 353(9162):1386-9. doi: 10.1016/s0140-6736(98)07534-5.
10. Konstantinov IE, Saxena P, Koniuszko MD, et. al. Acute massive pulmonary embolism with cardiopulmonary resuscitation: management and results. *Tex Heart Inst J*. 2007; 34(1):41-5-6.
11. Burrowes KS, Clark AR, Tawhai MH. Blood flow redistribution and ventilation perfusion mismatch during embolic pulmonary arterial occlusion. *Pulm Circ* 2011; 1:365376.
12. Kürkciyan I, Meron G, Sterz F, et al. Pulmonary embolism as a cause of cardiac arrest: presentation and outcome. *Arch Intern Med*. 2000;160 (10):1529-1535.
13. Kyung Jin. Role of echocardiography in acute pulmonary embolism. *Korean J Intern Med* 2023; 38:456-470. Doi: 10.3904/kjim.2022.273
14. Janata K. Major bleeding complications in cardiopulmonary resuscitation: the place of thrombolytic therapy in cardiac arrest due to massive pulmonary embolism. *Resuscitation*. 2003 Apr; 57(1):49-55. doi: 10.1016/s0300-9572(02)00430-6.
15. Elliott CG, Goldhaber SZ, Visani L, et. al. Chest radiographs in acute pulmonary embolism. Results from the International Cooperative Pulmonary Embolism Registry. *Chest* 2000; 118:3338. doi: 10.1378/chest.118.1.33.
16. Geersing GJ, Erkens PM, Lucassen WA, et.al. Safe exclusion of pulmonary embolism using the Wells rule and qualitative D-dimer testing in primary care: prospective cohort study. *BMJ* 2012; 345:e 6564
17. Stein PD, Fowler SE, Goodman LR, et. al. PIOPED II Investigators. Multidetector computed tomography for acute pulmonary embolism. *N Engl J Med* 2006; 354:23172327

18. Shopp JD, Stewart LK, Emmett TW, Kline JA. Findings from 12-lead electrocardiography that predict circulatory shock from pulmonary embolism: systematic review and meta-analysis. *Acad Emerg Med* 2015; 22:1127-1137.
19. MacCarthy P, Worrall A, McCarthy G, et.al. The use of transthoracic echocardiography to guide thrombolytic therapy during cardiac arrest due to massive pulmonary embolism. *Emerg Med J.* 2002; 19(2):178-179.
20. Panchal AR, Bartos JA, Cabañas JG, et al. Part 3: Adult Basic and Advanced Life Support: 2020 American Heart Association Guidelines for Cardiopulmonary Resuscitation and Emergency Cardiovascular Care. *Circulation.* 2020 Oct 20; 142(16_suppl_2): S366-S468. doi: 10.1161/CIR.0000000000000916. Epub 2020 Oct 21.
21. Scholz KH, Hilmer T, Schuster S, et.al. Thrombolysis in resuscitated patients with pulmonary embolism. *Dtsch Med Wochenschr.* 1990;115(24):930-935. doi: 10.1055/s-2008-1065101
22. Yu Y, Zhai Z, Yang Y, et. al. Successful thrombolytic therapy of postoperative massive pulmonary embolism after ultralong cardiopulmonary resuscitation: a case report and review of literature. *Clin Respir J.* 2017 May;11(3):383-390; Doi: 10.1111/ crj.12332.
23. Fava M, Loyola S, Bertoni H, et.al. Massive pulmonary embolism: percutaneous mechanical thrombectomy during cardiopulmonary resuscitation. *J Vasc Interv Radiol.* 2005; 16(1):119-123. Doi: 10.1097/01. RVI.0000146173.85401.BA.
24. Giraud R, Banfi C, Siegenthaler N, Bendjelid K. Massive pulmonary embolism leading to cardiac arrest: one pathology, two different ECMO modes to assist patients. *J Clin Monit Comput.* 2016; 30(6):933-937. Doi: 10.1007/s10877-015- 9796-2.

Notas

Declaración de financiamiento y de conflictos de intereses: Financiado por los autores. Declaran no tener conflicto de interés.

Contribución JZP: Diseño, redacción, discusión del reporte, aprobación de la versión final del reporte; **LLD:** de autoría: Recolección de la información, diseño del reporte, aprobación de la versión final del reporte; **JTS:** Recolección de la información, revisión del texto final, aprobación de la versión final del reporte; **LUM:** Recolección de la información, revisión y aprobación del texto final; **RCM:** Recolección de la información, revisión y aprobación del texto final.

Información adicional

redalyc-journal-id: 3380

Enlace alternativo

<https://revistas.upch.edu.pe/index.php/RMH/article/view/5223/5798> (pdf)



Disponible en:

<https://www.redalyc.org/articulo.oa?id=338083195006>

Cómo citar el artículo

Número completo

Más información del artículo

Página de la revista en redalyc.org

Sistema de Información Científica Redalyc
Red de revistas científicas de Acceso Abierto diamante
Infraestructura abierta no comercial propiedad de la
academia

Jaime Zegarra Piérola, José Ticona Salazar,
Lady Lévano Díaz, Luis Umezawa Makikado,
Roberto Campos Muñoz

**Trombólisis con guía ecocardiográfica en un paciente con
tromboembolismo pulmonar masivo y arresto cardiopulmonar.
Reporte de caso**

Echocardiographic guided thrombolysis in a patient with
massive pulmonary embolism and cardiovascular arrest. A case
report

Revista Médica Herediana

vol. 35, núm. 3, p. 162 - 169, 2024

Universidad Peruana Cayetano Heredia, Perú

famed.revista.medica@oficinas-upch.pe

ISSN: 1018-130X

ISSN-E: 1729-214X

DOI: <https://doi.org/10.20453/rmh.v35i3.5223>



CC BY 4.0 LEGAL CODE

Licencia Creative Commons Atribución 4.0 Internacional.