



Revista Colombiana de Cirugía

ISSN: 2011-7582

Asociación Colombiana de Cirugía

Gómez-Botero, Juliana; Restrepo-Jaramillo, Mónica; Morales-Uribe, Carlos Hernando  
Utilidad del examen físico para el diagnóstico de lesión intraabdominal en heridas por arma cortopunzante  
Revista Colombiana de Cirugía, vol. 33, núm. 1, 2018, Enero-Marzo, pp. 52-61  
Asociación Colombiana de Cirugía

DOI: <https://doi.org/10.30944/20117582.47>

Disponible en: <https://www.redalyc.org/articulo.oa?id=355555747006>

- ▶ [Cómo citar el artículo](#)
- ▶ [Número completo](#)
- ▶ [Más información del artículo](#)
- ▶ [Página de la revista en redalyc.org](#)

UNEM 

Sistema de Información Científica Redalyc

Red de Revistas Científicas de América Latina y el Caribe, España y Portugal  
Proyecto académico sin fines de lucro, desarrollado bajo la iniciativa de acceso abierto

ARTÍCULO ORIGINAL

## Utilidad del examen físico para el diagnóstico de lesión intraabdominal en heridas por arma cortopunzante

### Value of the physical examination in the diagnosis of intra-abdominal lesion in penetrating abdominal stab wounds

Juliana Gómez-Botero<sup>1</sup>, Mónica Restrepo-Jaramillo<sup>1</sup>, Carlos Hernando Morales-Uribe<sup>2</sup>

<sup>1</sup> Residente de Cirugía General, Universidad de Antioquia, Medellín, Colombia

<sup>2</sup> Profesor de Cirugía General, Universidad de Antioquia; cirujano asistencial, Hospital Universitario San Vicente Fundación, Medellín, Colombia

Tercer puesto en el concurso Simposio Nacional del Residente Quirúrgico,  
Congreso Nacional de Cirugía 2017, Medellín, Colombia

#### Resumen

**Introducción.** El propósito de este estudio fue evaluar el desempeño del examen físico, apoyado en ayudas imaginológicas, en los pacientes con herida penetrante abdominal, para diagnosticar la presencia de lesión intraabdominal y seleccionar los candidatos a manejo no operatorio.

**Materiales y métodos.** Se analizó la base de datos de 559 pacientes mayores de 15 años con herida abdominal por arma cortopunzante que ingresaron a un centro hospitalario de cuarto nivel.

**Resultados.** Se practicó laparotomía exploratoria de urgencia en 290/559 (51,4 %) pacientes, 38/290 (13,1 %) de las cuales fueron laparotomías no terapéuticas. La sensibilidad del examen físico para la decisión quirúrgica emergente fue de 99,6 % y, su especificidad, de 80,99 %.

Al resto de los pacientes (47,7 %) se les realizó observación clínica estrecha con examen físico repetido. Durante el manejo no operatorio, 72/269 (26,8 %) pacientes fueron sometidos a cirugía por los hallazgos del examen físico. De este grupo, solo 8/72 (11 %) de las laparotomías fueron no terapéuticas. Se dieron de alta 197/269 (73,2 %) pacientes con un periodo de observación no inferior a 24 horas. En este grupo, la sensibilidad del examen físico fue de 98,46 % y, su especificidad, de 96,08 %.

**Conclusiones.** La experiencia del manejo de pacientes con heridas abdominales penetrantes por arma cortopunzante apoya al examen físico como una prueba diagnóstica muy sensible y específica para el diagnóstico de lesión intraabdominal, lográndose que el tratamiento no operatorio sea una alternativa terapéutica, evitando laparotomías innecesarias y el aumento de la morbimortalidad.

**Palabras clave:** traumatismos abdominales; heridas penetrantes; examen físico; tomografía; laparotomía.

#### Abstract

**Introduction:** The purpose of this study was to determine the value of the physical examination supported by imaging in patients with penetrating abdominal wounds in diagnosing intra-abdominal injury and to select candidates for nonoperative management.

---

Fecha de recibido: 08/02/2018 Fecha de aceptado: 07/02/2017

Correspondencia: Carlos Hernando Morales-Uribe, MD / Calle 67 No. 53 - 108, Medellín, Colombia. (57) 4 2192460 – 3007840916.  
Correo electrónico: hernando.morales@udea.edu.co

Citar como: Gómez-Botero J, Restrepo-Jaramillo M, Morales-Uribe CH. Utilidad del examen físico para el diagnóstico de lesión intraabdominal en heridas por arma cortopunzante. Rev Colomb Cir. 2018;33:52-61.

**Materials and methods:** Analysis of a database of 559 patients over 15 years of age presenting with penetrating abdominal trauma at a fourth level of care hospital.

**Results:** Emergency exploratory laparotomy was performed in 290 patients (51.4%), of whom 38 (13.1%) were non-therapeutic laparotomies. The sensitivity and specificity of the physical examination for the emergent surgical decision was 99.6% and 80.99%, respectively. The remaining patients (47.7%) underwent clinical observation with repeated physical examination. During the nonoperative management, 72 patients (26.8%) were taken to surgery based on findings in the physical examination. Of this group, only 11% of laparotomies were non-therapeutic. One hundred and ninety-seven (73.2%) patients were discharged with an observation period of no less than 24 hours. In this group of patients, the sensitivity of the physical examination was 98.46% and specificity was 96.08%.

**Conclusions:** Our experience in the management of patients with abdominal stab wounds supports physical examination as a highly sensitive and specific diagnostic method for the diagnosis of intra-abdominal injury. Nonoperative management is a therapeutic alternative, avoiding unnecessary laparotomies and increased morbidity and mortality.

**Key words:** Abdominal injuries; wounds, penetrating; physical examination; tomography; laparotomy.

## Introducción

El trauma es un problema de salud pública a nivel mundial, y continúa siendo la primera causa de mortalidad en la población entre 15 y 44 años. En Colombia, reviste mayor gravedad, ya que la violencia es la principal causa de muerte, siendo responsable, aproximadamente, del 25 % de todos los fallecimientos en los últimos años <sup>1,2</sup>.

Desde la primera guerra mundial, los cirujanos comenzaron a notar una disminución en la mortalidad en aquellos soldados con heridas penetrantes abdominales que habían sido manejados con laparotomía exploratoria. Por esta razón, la cirugía se convirtió desde ese momento en el tratamiento obligatorio para este grupo de pacientes. En estudios recientes se muestra que la laparotomía exploratoria es innecesaria hasta en el 70 % de los pacientes con herida abdominal por arma cortopunzante <sup>3</sup> e, incluso, se han documentado efectos adversos significativos después de las laparotomías no terapéuticas, relacionados con complicaciones, estancia hospitalaria, costos y muerte <sup>4-6</sup>.

En general, no existe controversia sobre la conducta en los pacientes con herida penetrante abdominal e inestabilidad hemodinámica: deben ser sometidos de inmediato a laparotomía exploratoria. Sin embargo, en

aquellos con herida penetrante abdominal y estabilidad hemodinámica, o asintomáticos, la conducta clínica no está bien establecida <sup>7</sup>. La mayoría de los pacientes con heridas viscerales que inicialmente se encuentran asintomáticos y posteriormente desarrollan signos de lesión intraabdominal, lo hacen en las primeras horas de la lesión. Hasta la fecha, en la literatura científica no se sustenta con información sólida, el examen físico y la observación clínica en casos de lesión intraabdominal, pero puede ser una opción razonable.

El propósito de este estudio fue evaluar el desempeño del examen físico asociado al uso selectivo de la tomografía axial computadorizada (TC), en pacientes con herida penetrante abdominal para diagnosticar una lesión intraabdominal, seleccionar los candidatos a tratamiento no operatorio y evitar una laparotomía no terapéutica.

## Materiales y métodos

### *Población de estudio*

Se analizó la información obtenida de la base de datos de los pacientes que habían sido hospitalizados entre el 1° de enero de 2011 y el 31 diciembre de 2015 en el Hospital San Vicente Fundación, centro hospitalario de cuarto nivel de Medellín (Colombia).

Se incluyeron todas las personas mayores de 15 años que acudieron al Servicio de Urgencias por herida penetrante abdominal por arma cortopunzante. Se diagnosticó una herida penetrante abdominal cuando se demostraba, con la exploración digital, que esta sobrepasaba el peritoneo. Se excluyeron los menores de 15 años, las personas con heridas causadas por proyectil de arma de fuego y los individuos intervenidos en otras instituciones.

El Comité de Ética Médica de la institución aprobó la realización de este estudio.

Si durante la evaluación inicial, los pacientes presentaban signos de irritación peritoneal, salida de material intestinal por la herida traumática o evisceración, la conducta era la laparotomía exploratoria. Lo mismo ocurría si el paciente permanecía con inestabilidad hemodinámica, a pesar de la reanimación según el *Advanced Trauma Life Support* (ATLS). Al resto de los pacientes se les ofreció un tratamiento no operatorio.

#### **Exploración digital**

Se utilizó en los pacientes con heridas anteriores y toraco-abdominales, sin indicación de cirugía urgente. No se hizo la exploración digital en las heridas posteriores o en las anteriores menores de 1 cm, estas se consideraron penetrantes, para su manejo.

#### **Inestabilidad hemodinámica**

Se refería al estado hemodinámico de los pacientes en quienes, a pesar de una reanimación adecuada según el ATLS, permanecían con cifras de presión arterial sistólica inferior a 90 mm Hg, o se encontraban con signos clínicos de hipoperfusión, como taquicardia, diaforesis, deshidratación y frialdad.

#### **Irritación peritoneal**

Se refería a la presencia de defensa involuntaria de la pared abdominal, rigidez a la palpación abdominal o signo positivo de rebote.

#### **Manejo no operatorio**

A aquellos pacientes que no necesitaron una laparotomía exploratoria urgente, se les trató

en forma conservadora. Se les practicó el examen físico según la necesidad de cada uno, por un periodo no inferior a 24 horas. El examen físico estuvo a cargo del grupo de cirujanos, en busca de signos de irritación peritoneal, sangrado por orificios naturales, salida de contenido intestinal por la herida traumática o inestabilidad hemodinámica. Si durante las primeras 12 horas no se observaban estos signos, se iniciaba la vía oral y se evaluaba su tolerancia.

Además del examen físico, se practicó TC en pacientes seleccionados, principalmente, por la localización de las heridas (posteriores y toraco-abdominales) y los hallazgos inespecíficos en el examen físico. La TC se realizó en un tomógrafo helicoidal (General Electric Light Speed™ de 64 canales) con cortes de 5 mm, reconstrucción de 1,25 mm, *pitch* de 1:375 y rotación del caballete (*gantry*) a 0,5 segundos. Se administraron 1.000 cm<sup>3</sup> de medio de contraste hidrosoluble por vía oral y 1.000 cm<sup>3</sup> por vía rectal por medio de una sonda de Foley, una hora antes del estudio; y 100 cm<sup>3</sup> de medio de contraste yodado, a los 60 segundos de iniciado el estudio, por vía venosa y a una velocidad de 4 cm<sup>3</sup> por segundo.

Aquellos pacientes con heridas en la región toraco-abdominal izquierda, en quienes no se demostró lesión diafragmática a la exploración digital, recibieron manejo no operatorio; cuando la exploración fue positiva, se sometieron a intervención quirúrgica: laparotomía, toracoscopia o laparoscopia, según la presencia de otras lesiones, los hallazgos del examen físico y el criterio del cirujano<sup>8</sup>. Si la exploración no era concluyente, se practicaba endoscopia cavitaria (toracoscopia o laparoscopia) según los hallazgos del examen físico.

El objetivo principal del estudio fue evaluar la utilidad del examen físico en el diagnóstico de la lesión intraabdominal, en casos de herida abdominal por arma cortopunzante. Se describen las características demográficas de los pacientes, la presencia de signos de irritación peritoneal, evisceración, epiplocele, sangrado por orificio natural e hipotensión; además, complicaciones

presentadas, lesiones olvidadas, infección del sitio operatorio, evisceración, fistulas, peritonitis residual y muerte.

El verdadero positivo era el paciente con hallazgos anormales al examen físico o con una imagen positiva para lesión intraabdominal cuando, al ser sometido a laparotomía exploratoria, se evidenciaba lesión intraabdominal.

El verdadero negativo era del paciente sin hallazgos anormales en el examen físico y con un examen de imagenología negativo para lesión intraabdominal, que no se sometió a laparotomía exploratoria y no tuvo lesión intraabdominal.

El falso positivo era el paciente con hallazgos anormales en el examen físico o con imagenología positiva para lesión intraabdominal, cuya laparotomía exploratoria no evidenció lesión intraabdominal que requiriera corrección.

El falso negativo era el paciente sin hallazgos anormales en el examen físico y con imagenología negativa para lesión intraabdominal, cuya laparotomía exploratoria evidenció lesión intraabdominal que requería reparación.

La laparotomía se consideró no terapéutica cuando no demostró lesión visceral.

### Análisis estadístico

Se utilizó el programa estadístico SPSS 22.0™. Las variables se expresaron como medias y frecuencias, y para las variables categóricas se midieron las proporciones. Para explorar las asociaciones, se utilizó la prueba de ji al cuadrado y el test de Fisher. La significación estadística se consideró con un valor p menor de 0,05. Las características operativas se examinaron con el programa EpiData™, versión 3.1.

### Resultados

Durante el periodo evaluado, consultaron 564 pacientes al Servicio de Urgencias de la institución, de los cuales se excluyeron 5 pacientes, 4 por solicitud voluntaria de alta y 1 por fallecimiento antes de cualquier procedimiento quirúrgico. El 92,9 % eran hombres y el 7,1 % fueron mujeres, y la media de la edad fue de 31,1 años (rango: 15 a 73 años).

Del total de las lesiones, 216/559 (38,6 %) estuvieron localizadas en el abdomen anterior, 213 (38,1 %) fueron múltiples, 90 (16,1 %), toraco-abdominales, 34 (6,1 %), posteriores, y 6 (1,1 %), laterales. En 21,6 % (122/559) de los casos, hubo una o más lesiones asociadas en otras zonas anatómicas. En la tabla 1 se presentan la localización de la lesión y los hallazgos operatorios que requirieron reparación. La presencia de lesiones múltiples abdominales se asoció con menor probabilidad de lesión intraabdominal ( $p < 0,05$ ).

Durante la primera evaluación, 290/559 pacientes (51,4 %) fueron sometidos a procedimiento quirúrgico por los hallazgos del examen físico de ingreso, a 270/290 (93,1 %) de ellos se les practicó laparotomía exploratoria, a 15/290 (5,2 %), laparoscopia, y a 5/290 (1,7 %), procedimientos combinados (laparoscopia más laparotomía) (figura 1). La indicación de cirugía en estos pacientes fue, principalmente, la presencia de signos de irritación peritoneal (95/290, 32,8 %) e inestabilidad hemodinámica (57/290, 323,1 %) (tabla 2). Entre otros hallazgos en el examen físico que llevaron a tomar una decisión quirúrgica, se encontraron el epiplocele (57/290, 19,7 %), la evisceración (45/290, 15,5 %) y la sospecha de herida diafragmática (39/290, 13,4 %).

De este grupo de 290 pacientes operados, en 252/290 (86,8 %) la laparotomía fue terapéutica y en 38/290 (13,1 %) no fue terapéutica. El hígado (83/290, 28,6 %), el diafragma (23,4 %) y el intestino delgado (69/290, 23,8 %) fueron los órganos principalmente comprometidos. En 160/290 (65,5 %) de los pacientes se documentó hemoperitoneo (tabla 3).

**Tabla 1.** Localización de la herida y presencia de hallazgos operatorios que requieren reparación

Localización	Total operados	Hallazgos n (%)	p
Lateral	2	2 (100)	0,38
Toraco-abdominal	64	59 (92,2)	0,18
Posterior	111	10 (0,1)	0,38
Anterior	152	137 (90,1)	0,51
Múltiples	134	107 (79,8)	0,01

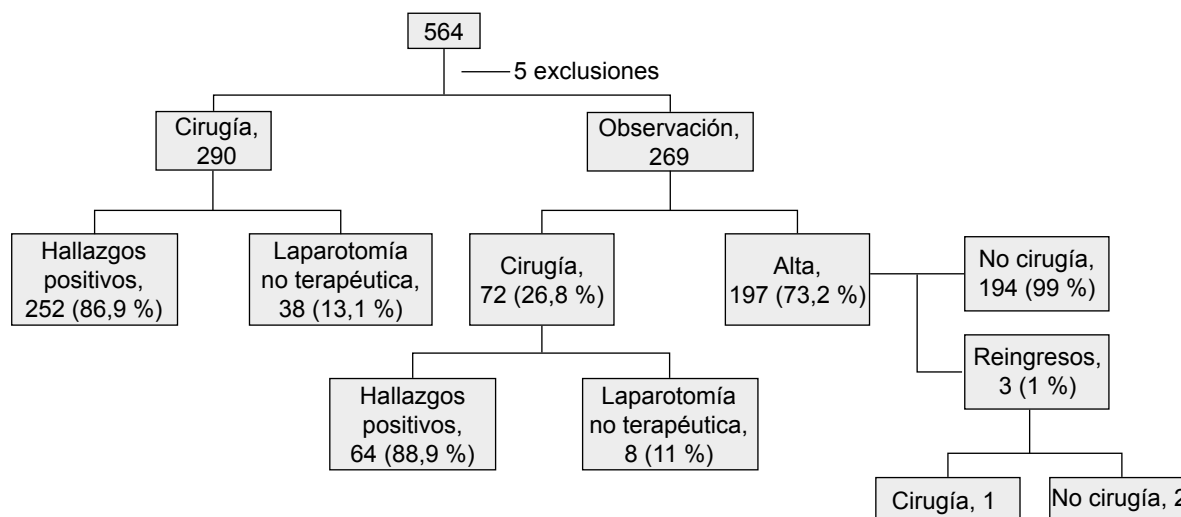


Figura 1. Flujograma

Tabla 2. Indicación de cirugía urgente (n=290)

Indicación*	n (%)
Irritación peritoneal	95 (32,8)
Hipotensión	93 (32,1)
Epiplocele	57 (19,7)
Evisceración	45 (15,5)
Herida diafragmática	39 (13,4)
Salida de contenido intestinal	6 (2,1)
Sangrado	4 (1,4)

\* Algunos pacientes presentan más de una indicación

Tabla 3. Hallazgos quirúrgicos según órganos comprometidos en pacientes operados después del examen físico inicial

Hallazgos	n (%)
Hemoperitoneo	190 (65,5)
Hígado	83 (28,6)
Intestino delgado	69 (23,8)
Diafragma	68 (23,4)
Colon	47 (16,2)
Estómago	43 (14,8)
Vías urinarias	25 (8,6)
Otros	20 (6,9)
Bazo	17 (5,9)
Páncreas	11 (3,8)
Grandes vasos	9 (3,1)

Se presentaron 78/559 (13,9 %) con epiplocele, de los cuales 58/78 (74,3 %) recibieron tratamiento quirúrgico urgente, y en 53/78 se documentaron lesiones intraabdominales. En 24/78 (30 %) de ellos, el epiplocele fue la única indicación quirúrgica y solo 4/24 se sometieron a laparotomía exploratoria no terapéutica. Después de un periodo de observación no mayor de 24 horas, 13/20 pacientes con epiplocele fueron operados, de los cuales 10 tuvieron lesiones intraabdominales. Por consiguiente, parece existir una asociación estadística entre la presencia de epiplocele y la de hallazgos abdominales ( $p < 0,05$ ).

Un total de 269/559 (47,7 %) pacientes fueron dejados en observación (manejo no operatorio), con examen físico repetido, de los cuales 197/269 (73,2 %) recibieron tratamiento no quirúrgico exitoso, con un tiempo promedio de observación de 21,58 horas (rango: 2 a 96). Por los hallazgos del examen físico durante el seguimiento, 72/269 (26,8 %) se sometieron a un procedimiento quirúrgico. Las indicaciones de cirugía en estos pacientes fueron, en la mayoría, signos de irritación peritoneal (56/72, 77,8 %) y taquicardia (37,6 %) (tabla 4). De estos pacientes, 64/72 (89 %) tuvieron hallazgos positivos en la cirugía y 8/72 (11 %) fueron sometidos

**Tabla 4.** Indicación de cirugía después del periodo de observación\* (n=72)

Indicación	n (%)
Irritación peritoneal	56 (77,8)
Taquicardia	27 (37,5)
Hallazgos por TC	5 (6,9)
Intolerancia a la vía oral	3 (4,2)
Fiebre	1 (1,4)

\* Algunos pacientes presentaron más de una indicación

a laparotomías no terapéuticas. El hígado y el intestino delgado fueron los órganos más frecuentemente lesionados (tabla 5). Del grupo de pacientes dejados en observación y posteriormente dados de alta, 3/197 (1,5 %) fueron hospitalizados nuevamente en la institución. Dos de ellos fueron dejados en observación y, posteriormente, dados de alta sin ningún tipo de procedimiento. A uno se le practicó una laparotomía exploratoria, sin hallazgos intraabdominales durante la cirugía (figura 1).

A 48/269 (17,8 %) pacientes que se dejaron en observación se les practicó TC de abdomen, con hallazgos positivos en 17/48 (35 %) de ellos, en 5/269 (1,9 %) de los cuales la TC evidenció la necesidad de cirugía. Cabe destacar que, en el grupo de manejo no operatorio, 34/269 (12,6 %)

**Tabla 5.** Hallazgos quirúrgicos según órgano comprometido en pacientes operados después del periodo de observación

Hallazgos	n (%)
Hemoperitoneo	46 (63,9)
Hígado	23 (31,9)
Intestino delgado	14 (19,4)
Diafragma	12 (16,7)
Colon	10 (13,9)
Estómago	8 (11,1)
Bazo	4 (5,6)
Vías urinarias	4 (5,6)
Páncreas	0 (0)
Grandes vasos	0 (0)
Otros	0 (0)

pacientes presentaron heridas posteriores, a 31/34 (91,1 %) de los cuales se les practicó TC abdomen, con hallazgos positivos en 8, uno de los cuales requirió cirugía.

Al evaluar el rendimiento global del examen físico con apoyo de la TC para la decisión quirúrgica urgente en casos de herida abdominal por arma cortopunzante, la sensibilidad fue de 99,6 % (IC<sub>95%</sub> 98,9-100,0); la especificidad, de 80,99 % (IC<sub>95%</sub> 75,84-86,14); el valor predictivo positivo (VPP), de 87,29 (IC<sub>95%</sub> 83,72-90,86); el valor predictivo negativo (VPN), de 99,49 (IC<sub>95%</sub> 98,25-100,0 %); la razón de verosimilitud (*likelihood ratio*) positiva, de 5,2 (IC<sub>95%</sub> 4,04-6,80), y la razón de verosimilitud (*likelihood ratio*) negativa, de 0,00 (IC<sub>95%</sub> 0,00-0,03).

Al evaluarlo en el grupo de pacientes en quienes se tomó la conducta inicial de observación clínica, se obtuvieron los siguientes resultados: sensibilidad de 98,46 % (IC<sub>95%</sub> 94,7-100), especificidad de 96,08 % (IC<sub>95%</sub> 93,17-98,99), VPP de 88,69 (IC<sub>95%</sub> 80,94-96,84), VPN de 99,49 (IC<sub>95%</sub> 98,25-100,0), la razón de verosimilitud (*likelihood ratio*) positiva de 25,11 (IC<sub>95%</sub> 12,72-49,55) y la razón de verosimilitud (*likelihood ratio*) negativa de 0,02 (IC<sub>95%</sub> 0,00-0,11).

La mortalidad global fue de 2,1 % (12/559) pacientes, seis de los cuales fallecieron por la gravedad de las lesiones intraabdominales, uno por sepsis secundaria a una lesión intraabdominal no diagnosticada, cuatro por heridas asociadas (dos cardíacas, una en cuello con compromiso vascular y otro con múltiples heridas) y uno por un episodio de broncoaspiración. La tasa de morbilidad posquirúrgica fue de 7,4 % (27/363), la cual incluyó 11 casos de infección del sitio operatorio, 9 con tratamiento mediante abdomen abierto temporalmente, 3 con evisceración y 3 que desarrollaron fistulas.

No se presentaron muertes en el grupo bajo observación y solo 3 (1,11 %) desarrollaron complicaciones: dos tratados con abdomen abierto temporalmente, uno de los cuales desarrolló posteriormente una fistula pancreática e infección del sitio operatorio.

## Discusión

La decisión más importante frente a un paciente con herida abdominal penetrante es determinar si requiere manejo quirúrgico. Tradicionalmente, la laparotomía exploratoria ha sido el tratamiento de elección en los casos de heridas penetrantes abdominales. Sin embargo, con la alta tasa de laparotomías exploratorias no terapéuticas y con la morbilidad que se ha presentado en algunos estudios, han ido surgiendo nuevos algoritmos de tratamiento y se ha adoptado el manejo conservador en la cirugía moderna<sup>1,3,9-12</sup>. En varios estudios se ha demostrado que la laparotomía de rutina es innecesaria en 40 a 70 % de los casos y que, a su vez, tiene una tasa no despreciable de morbilidad (5 a 22 %) y mortalidad (0 a 5 %) <sup>3,4,6,13</sup>. Sin embargo, algunos cirujanos continúan prefiriendo la intervención quirúrgica ante la preocupación por lesiones desapercibidas y el subsecuente aumento de la morbimortalidad que esto conlleva<sup>14</sup>. Es por esta razón que el objetivo principal de los cirujanos debe centrarse en reconocer los factores predictores de lesión intraabdominal, identificar las lesiones que amenazan la vida e instaurar las medidas necesarias de soporte<sup>14-16</sup>.

Para aquellos pacientes candidatos a manejo no operatorio, la observación clínica estrecha juega un papel fundamental. El examen físico constante y según la necesidad en cada caso, es confiable y seguro para detectar lesiones intraabdominales, si es realizado por un cirujano con experiencia y en los pacientes adecuadamente seleccionados<sup>1,12,17,18</sup>. La exploración digital es una herramienta útil en la evaluación de aquellos con heridas anteriores, sin que esto implique que la disrupción del peritoneo constituya una indicación de cirugía.

En el presente estudio, el 38,6 % de los pacientes presentaba heridas abdominales anteriores, seguidas de las lesiones en la región toraco-abdominal (16,1 %) y, en menor medida, de las heridas en las regiones posteriores (6,1 %) y laterales (1,1 %). A pesar de presentar menor tasa de lesiones intraabdominales y complica-

ciones, las heridas en las regiones posteriores representan un mayor reto para el cirujano y, en ciertas ocasiones, requieren de periodos de observación prolongados y de ayudas diagnósticas, como la TC<sup>19</sup>.

En este estudio, la decisión de practicar u omitir una laparotomía exploratoria se basó predominantemente en los hallazgos del examen físico. La mitad de los pacientes fueron sometidos a cirugía con base en el examen físico inicial (290); los signos de irritación peritoneal y la inestabilidad hemodinámica fueron sus principales indicaciones y el 86,9% de los procedimientos fueron terapéuticos (252/290). Posteriormente, solo el 26,8 % de aquellos dejados en observación requirieron cirugía, siendo los signos de irritación peritoneal y la taquicardia las principales indicaciones, y 64/72 el 89 % de las cirugías fueron terapéuticas.

Algunos autores definen la laparotomía no terapéutica como aquella en la que no se obtienen hallazgos intraabdominales; sin embargo, otros también incluyen en esta definición las laparotomías en las cuales se encuentran lesiones que no requieren corrección.

En este estudio, la expresión 'laparotomía terapéutica' se refiere a cirugías practicadas en pacientes sin lesiones viscerales o vasculares; en total, las laparotomías exploratorias no terapéuticas fueron 46 (12,9 %).

Biffi, *et al.*, estudiaron 359 pacientes con heridas abdominales penetrantes: el 48 % fueron sometidos a laparotomías, 26 % de las cuales no eran terapéuticas<sup>12</sup>. Lee, *et al.*, evaluaron retrospectivamente 219 pacientes que sufrieron heridas abdominales por armas cortopunzantes, entre 1974 y 1983, y fueron manejados conservadoramente<sup>20</sup>. La tasa de laparotomías negativas o no terapéuticas fue de 7,8 %.

El tratamiento de pacientes con epiplocele ha generado controversia; no obstante, en la actualidad, la mayoría de los autores concuerda en que no es una indicación absoluta de cirugía<sup>10</sup>. En el presente estudio, 58/78 (74 %) de los pacientes que presentaron epiplocele fueron sometidos a cirugía, como indicación inicial o

después de un periodo de observación, y solo en uno la laparotomía exploratoria no fue terapéutica. Estos resultados son similares a los obtenidos por Yucel, *et al.*, quienes sometieron a cirugía a 12 de 16 pacientes (75 %) con epiplocele, y solo en uno de ellos la laparotomía fue negativa <sup>21</sup>.

La sensibilidad del examen físico en el presente estudio fue de 99,68 % y, su especificidad, de 80 %. Los hallazgos en el examen físico, como hipotensión, taquicardia y signos de irritación peritoneal (solos o en combinación), lograron predecir una lesión intraabdominal. Estos resultados son similares a los de Yucel, *et al.*, quienes reportaron una sensibilidad de 97,67 % <sup>21</sup>. Lee, *et al.*, reportaron una sensibilidad del 100 % y una especificidad del 95 %, para el examen físico inicial <sup>20</sup>.

El uso rutinario de ayudas diagnósticas (TC abdominal, ultrasonografía o ambas) en casos de heridas abdominales penetrantes por arma cortopunzante, es controversial y ha sido cuestionado en varios estudios. La ultrasonografía tiene ventajas como ser de fácil acceso, no ser invasiva y ser relativamente barata; sin embargo, la presencia de líquido libre en la cavidad abdominal no necesariamente se correlaciona con la existencia de una lesión intraabdominal significativa <sup>22,23</sup>. El sangrado proveniente del hígado, el bazo o el epiplón puede cesar espontáneamente; además, la sangre visualizada en la ultrasonografía puede provenir de la herida externa, lo que representaría un falso positivo. Esta es la razón por la cual no se emplea esta ayuda diagnóstica en casos de herida abdominal por arma cortopunzante en nuestra institución.

Existen pocos informes sobre el uso de la ultrasonografía en el tratamiento conservador de las heridas abdominales por arma cortopunzante. Murphy, *et al.*, reportaron una sensibilidad de 59 % y una especificidad de 100 %, para la ecografía, en casos de heridas penetrantes abdominales anteriores <sup>22</sup>; estos datos son similares a los reportados por Fry, *et al.*, <sup>23</sup> para el diagnóstico de lesiones intraabdominales, quienes encontraron una sensibilidad de 94 a 98 % y

una especificidad del 94 %. Algunos reportes demuestran el beneficio de la TC en pacientes con heridas penetrantes <sup>24-26</sup>; con la ayuda de las imágenes diagnósticas, es posible el tratamiento no operatorio exitoso hasta en 92 % de los casos <sup>26</sup>. En el presente trabajo, se practicó TC de abdomen en el 8,5 % de los pacientes, documentándose hallazgos positivos en 35 %, de los cuales 1,9 % requirieron intervención quirúrgica.

La laparoscopia diagnóstica es considerada por algunos como un método seguro y efectivo para evaluar las heridas abdominales por arma cortopunzante, el cual suministra información decisiva y previene el retardo de un tratamiento definitivo <sup>27</sup>. El procedimiento ha demostrado ser muy confiable para determinar la penetración de la pared abdominal y en el diagnóstico de las lesiones diafragmáticas. Sin embargo, no se recomienda de forma rutinaria, debido a los altos costos y la efectividad de otros métodos de evaluación <sup>28</sup>. En series recientes, se ha demostrado que la laparoscopia puede reducir la frecuencia de laparotomías negativas, con disminución en la morbilidad y la mortalidad relacionadas con la cirugía <sup>29</sup>. Este procedimiento es particularmente útil cuando se sospecha lesión diafragmática, circunstancia en la cual se ha logrado documentar altas tasas de sensibilidad y especificidad para diferentes estudios <sup>30-32</sup>. Además, con la laparoscopia se ha demostrado disminución de la tasa de laparotomías negativas en más del 50 % de los casos, pudiendo llegar a ser terapéutica <sup>29</sup>.

A pesar de que los resultados obtenidos en este estudio reflejan el estado real de la atención de los pacientes con trauma abdominal penetrante, su carácter retrospectivo constituye una debilidad por cuanto limita el conocimiento del comportamiento de otras variables o factores que podrían influir en la decisión terapéutica. Otra limitación es la falta de un seguimiento objetivo de los pacientes con manejo no operatorio, el cual se asumió exitoso porque no consultaron nuevamente a la institución después de su egreso.

En conclusión, el examen físico, asociado con el uso selectivo de la TC, es un método diagnóstico muy sensible y específico para la lesión intraabdominal, el cual hace posible que el manejo no operatorio sea una alternativa terapéutica, y evita laparotomías innecesarias y el aumento de la morbimortalidad.

El reconocimiento de los signos clínicos que sugieren lesión intraabdominal, con base en el examen físico, aumenta la tasa de laparotomías terapéuticas y la toma de decisiones acertadas.

El epiplocele se asocia con la existencia de lesiones intraabdominales que requieren reparación quirúrgica.

## Referencias

- Mejía JH, Puentes FE, Ciro JD, Morales C. Hemorragia y trauma, avances del estudio CRASH 2 en Colombia. *Rev Colomb Cir.* 2009;24:175-83.
- Forero L, González J, Bohórquez G, Carreño P, Insuasty J, Soriano M. Datos para la vida. Instituto Nacional de Medicina Legal y Ciencias Forenses. Bogotá, D.C., Colombia. *Forensis.* 2015. p. 22.
- Schmelzer TM, Mostafa G, Gunter OL Jr, Norton HJ, Sing RF. Evaluation of selective treatment of penetrating abdominal trauma. *J Surg Educ.* 2008;65:340-5. <http://dx.doi.org/10.1016/j.surg.2008.06.08>.
- Ertekin C, Yanar H, Taviloglu K, Guloglu R, Alilmoglu O. Unnecessary laparotomy by using physical examination and different diagnostic modalities for penetrating abdominal stab wounds. *Emerg Med J.* 2005;22:790-4. <http://dx.doi.org/10.1136/emj.2004.020834>.
- Jansen JO, Inaba K, Rizoli SB, Boffard KD, Demetriades D. Selective non-operative management of penetrating abdominal injury in Great Britain and Ireland: Survey of practice. *Injury.* 2012;43:1799-804.
- Eryilmaz R, Coskun A, Güzey DI, Sahin M. Comparison of routine laparotomy and selective management in the treatment of stab wounds penetrating the peritoneum. *Turkish J Surg.* 2005;21:64-8.
- Arikan S, Kocakusak A, Yücel AF, Adas G. A prospective comparison of the selective observation and routine exploration methods for penetrating abdominal stab wounds with organ or omentum evisceration. *J Trauma.* 2005;58:526-32. <http://dx.doi.org/10.1097/01.TA.0000152498.71380.3E>.
- Morales CH, Villegas MI, Ángel W, Vásquez JJ. Value of digital exploration for the diagnosis injuries to the left side of the diaphragm caused by stab wounds. *Arch Surg.* 2001;136:1131-5. doi:10.1001/archsurg.136.10.1131.
- Clarke DL, Allorto NL, Thomson SR. An audit of failed non-operative management of abdominal stab wounds. *Injury.* 2010;41:488-91. <http://dx.doi.org/10.1016/j.injury.2009.10.022>.
- Demetriades D, Rabinowitz B, Sofianos C. Non-operative management of penetrating liver injuries: A prospective study. *Br J Surg.* 1986;73:736-7.
- Taviloglu K, Gunay K, Ertekin C, Calis A, Turel O. Abdominal stab wounds: The role of selective management. *Eur J Surg.* 1998;164:17-21.
- Biffl WL, Moore EE. Management guidelines for penetrating abdominal trauma. *Curr Opin Crit Care.* 2010;16:609-17.
- Alimoglu O. Laparoscopy in penetrating abdominal trauma. *Eur Surg.* 2005;37:28-32. <http://dx.doi.org/10.1007/s10353-004-0120-5>.
- Zafar SN, Rushing A, Haut ER, Kisal MT, Villegas CV, Chi A, *et al.* Outcome of selective non-operative management of penetrating abdominal injuries from the North American National Trauma Database. *Br J Surg.* 2012;99(Suppl.1):155. doi: 10.1002/bjs.7735.
- Nicholas JM, Rix EP, Easley KA, Feliciano DV, Cava RA, Ingram WL, *et al.* Changing patterns in the management of penetrating abdominal trauma: The more things change, the more they stay the same. *J Trauma.* 2003;55:1095.
- Demetriades D, Hadjizacharia P, Constantinou C, Brown C, Inaba K, Rhee P, *et al.* Selective nonoperative management of penetrating abdominal solid organ injuries. *Ann Surg.* 2006;244:620-8.
- Exadaktylos A, Stettbacher A, Edul S, Nichols A, Bautz P. Successful management of abdominal stab wounds with clinical evaluation: Experiences of an South-African trauma unit with 496 consecutive patients. *Der Unfallchirurg.* 2003;106:215-9.
- Kessel B, Peleg K, Hershekovitz Y, Khashan T, Givon A, Ashkenazi I, *et al.* Abdominal stab wounds in Israel, 1997-2004: Significant increase in overall incidence and prevalence of severe injury. *Isr Med Assoc J.* 2008;10:135-7.
- Bansal V, Reid CM, Fortlage D, Lee J, Kobayashi L, Doucet J, *et al.* Determining injuries from posterior and flank stab wounds using computed tomography tractography. *Am Surg.* 2014;80:403-7.
- Lee WC, Uddo JF, Nance FC. Surgical judgment in the management of abdominal stab wounds: Utilizing clinical criteria from a 10-year experience. *Ann Surg.* 1984;199:549-54.
- Yücel M, Bas G, Özpek A, Basak F, Sisik A, Acar A, *et al.* The predictive value of physical examination in the decision of laparotomy in penetrating an-

- terior abdominal stab injury. *Int J Clin Exp Med.* 2015;8:11085-92.
22. Murphy J, Hall J, Provost D. Facial ultrasound for evaluation of anterior abdominal stab wound injury. *J Trauma.* 2005;59:843-6.
  23. Fry WR, Smith RS, Schneider JJ, Organ CH, Jr. Ultrasonographic examination of wound tracts. *Arch Surg.* 1995;130:605-8.
  24. Soto JA, Morales CH, Múnera F, Sanabria A, Guevara JM, Suárez T. Penetrating stab wounds to the abdomen: Use of serial US and contrast-enhanced CT in stable patients. *Radiology.* 2001;220:365-71.
  25. McAllister E, Pérez M, Albrink MH, Olsen SM, Rosemurgy AS. Is triple contrast computed tomographic scanning useful in the selective management of stab wounds to the back? *J Trauma.* 1994;37:401-3.
  26. Phillips T, Sclafani S, Goldstein A, Scalea T, Panetta T. Use of contrast enhanced CT enema in the management of penetrating trauma to the flank and back. *J Trauma.* 1986;26:593-601.
  27. Ahmed N, Whelan J, Brownlee J, Chari V, Chung R. The contribution of laparoscopy in evaluation of penetrating abdominal wounds. *J Am Coll Surg.* 2005;201:213-6.
  28. Leppaniemi A, Haapiainen R. Diagnostic laparoscopy in abdominal stab wound: A prospective, randomized study. *J Trauma.* 2003;55:636-45.
  29. Sauerland S, Agresta F, Bergamaschi R, Borzellino G, Budzynski A, Champault G, *et al.* Laparoscopy for abdominal emergencies: Evidence-based guidelines of the European Association for Endoscopic Surgery. *Surg Endosc.* 2006;20:14-29.
  30. Mjoli M, Oosthuizen G, Clarke D, Madiba T. Laparoscopy in the diagnosis and repair of diaphragmatic injuries in left-sided penetrating thoracoabdominal trauma: Laparoscopy in trauma. *Surg Endosc.* 2015;29:747-52. doi: 10.1007/s00464-014-3710-8. Epub 2014 Aug 15.
  31. Cherry RA, Eachempati SR, Hydo LJ, Barie PS. The role of laparoscopy in penetrating abdominal stab wounds. *Surg Laparosc Endosc Percutan Tech.* 2005;15:14-7.
  32. Yucel T, Gonullu D, Matur R, Akinci H, Ozkan SG, Kuroglu E, *et al.* Laparoscopic management of left thoracoabdominal stab wounds: A prospective study. *Surg Laparosc Endosc Percutan Tech.* 2010;20:42-5.