



Revista Colombiana de Cirugía

ISSN: 2011-7582

ISSN: 2619-6107

Asociación Colombiana de Cirugía

Guerrero-Macías, Silvia; Briceño-Morales, Clara; González, Felipe; Puerto, Angela Paola; Burgos, Rodrigo; Millán-Matta, Claudia; García-Mora, Mauricio
Neoplasias apendiculares incidentales
Revista Colombiana de Cirugía, vol. 37, núm. 2, 2022, Abril-Junio, pp. 298-304
Asociación Colombiana de Cirugía

DOI: <https://doi.org/10.30944/20117582.1686>


Disponible en: <https://www.redalyc.org/articulo.oa?id=355575333011>

- ▶ [Cómo citar el artículo](#)
- ▶ [Número completo](#)
- ▶ [Más información del artículo](#)
- ▶ [Página de la revista en redalyc.org](#)

LAEM [redalyc.org](https://www.redalyc.org)



Sistema de Información Científica Redalyc

Red de Revistas Científicas de América Latina y el Caribe, España y Portugal
Proyecto académico sin fines de lucro, desarrollado bajo la iniciativa de acceso abierto



Neoplasias apendiculares incidentales

Incidental appendicular neoplasms

Silvia Guerrero-Macías¹ , Clara Briceño-Morales¹ , Felipe González¹ ,
Angela Paola Puerto¹ , Rodrigo Burgos¹ , Claudia Millán-Matta² ,
Mauricio García-Mora³ 

- 1 Médico, especialista en Cirugía general, fellow Cirugía Oncológica, Universidad Militar Nueva Granada, Instituto Nacional de Cancerología, Bogotá, D.C., Colombia.
- 2 Médico, especialista en Cirugía general, fellow Cirugía Oncológica, Universidad Javeriana, Cali, Colombia.
- 3 Médico, especialista en Cirugía general y Cirugía Oncológica; coordinador, Programa de Cirugía Oncológica, Instituto Nacional de Cancerología, Bogotá, D.C, Colombia.

Resumen

Las neoplasias apendiculares se presentan hasta en el 50 % de los casos como un episodio de apendicitis aguda. Existen características demográficas, clínicas y radiológicas que aumentan las posibilidades de un tumor apendicular subyacente, sin embargo, en la mayoría de los casos, son los hallazgos intraoperatorios los que alertan al cirujano. A pesar de que el tipo histológico determina la radicalidad del manejo quirúrgico de estos pacientes, algunas características macroscópicas pueden orientar a las patologías específicas y a una conducta adecuada. En general, los objetivos del manejo quirúrgico inicial se cumplen con una resección limitada al apéndice cecal, asociada a la citología de mucina y biopsia de los implantes peritoneales si están presentes, reservando las resecciones extendidas, como hemicolectomía derecha oncológica, para los pacientes con compromiso extenso de la base o del mesenterio apendicular ante la sospecha de neoplasias neuroendocrinas o adenocarcinoma del apéndice cecal.

Palabras clave: neoplasias del apéndice; apendicitis; adenocarcinoma mucinoso; hallazgos incidentales; apendicectomía.

Abstract

Appendicular neoplasms present in up to 50% of cases as an episode of acute appendicitis. There are demographic, clinical and radiological characteristics that increase the chances of an underlying appendicular tumor; however, in most cases are the intraoperative findings that alert the surgeon. Although the histological type determines the radical nature of the surgical management of these patients, some macroscopic characteristics can guide specific pathologies and appropriate behavior. In general, the objectives of initial surgical management are met with a limited resection of the cecal appendix, associated with mucin cytology and biopsy of peritoneal implants if present, reserving extended resections such as oncological right hemicolectomy for patients with extensive compromise of the base or appendicular mesentery when neuroendocrine neoplasms or adenocarcinoma of the cecal appendix are suspected.

Keywords: appendicular neoplasms; appendicitis; mucinous adenocarcinoma; incidental findings; appendectomy.

Fecha de recibido: 20/10/2021 - Fecha de aceptación: 23/12/2021 - Publicación en línea: 04/02/2022
Correspondencia: Silvia Guerrero-Macías, Calle 33 # 6-37 apartamento 1511, Bogotá, D.C., Colombia.
Teléfono: 3188682306. correo: sguerrero623@gmail.com

Citar como: Guerrero-Macías S, Briceño-Morales C, González F, Puerto AP, Burgos R, Millán-Matta C, García-Mora M. Neoplasias apendiculares incidentales. Rev Colomb Cir. 2022;37:298-304. https://doi.org/10.30944/20117582.1686

Este es un artículo de acceso abierto bajo una Licencia Creative Commons - BY-NC-ND https://creativecommons.org/licenses/by-nc-nd/4.0/deed.es

Introducción y epidemiología

Las neoplasias apendiculares primarias tienen una incidencia de 1 caso por cada 100.000 habitantes y pueden ser un hallazgo incidental en el 1 a 2 % de las apendicectomías realizadas de urgencia¹, puesto que hasta el 50 % de las neoplasias apendiculares se presentan como un episodio de apendicitis aguda^{2,3,4}.

El tipo histológico tumoral determina el manejo y el pronóstico de los pacientes, sin embargo, algunas características macroscópicas en el escenario de urgencia orientan al tipo de neoplasia subyacente; por tal razón, se hace necesario establecer unas pautas con relación a la conducta quirúrgica más adecuada según los hallazgos intraoperatorios y la sospecha del cirujano.

Sospecha clínica

En la valoración de un paciente con dolor abdominal agudo o subagudo, algunos datos clínicos pueden sugerir un mayor riesgo de una neoplasia apendicular subyacente. En los últimos años algunos estudios han encontrado un mayor riesgo para los pacientes mayores de 40 años, por eso se recomienda realizar una tomografía abdominal contrastada para identificar otros hallazgos que puedan estar relacionados a la presencia de un tumor apendicular^{5,6,7}. El cuadro clínico en estos pacientes suele tener mayor tiempo de evolución y la presencia de un plastrón inflamatorio en fosa iliaca derecha tiene una mayor posibilidad de malignidad en comparación con los pacientes sin plastrón (6,6 % versus 1,3 %)^{4,8}. En un estudio reciente se encontró que los pacientes con un diámetro apendicular superior a 10 milímetros asociado con una edad superior a 40 años tenían un mayor riesgo de malignidad, con un 6 % adicional por cada milímetro por encima de los 10 mm⁸.

Es importante resaltar la presentación de las mujeres con neoplasias mucinosas apendiculares, en quienes hasta en el 80 % de los casos se hace diagnóstico inicial de una masa pélvica o anexial, llevando a una impresión diagnóstica y un manejo inadecuado⁹.

Histología

El reconocimiento de los diferentes tipos de neoplasias apendiculares, con su presentación, manejo y pronóstico, es esencial para definir los escenarios a los que se ve enfrentado el cirujano general. Las neoplasias apendiculares se clasifican de acuerdo con su histología en epiteliales y no epiteliales (linfomas, GIST, etc.)¹.

A continuación, se describirán los conceptos más importantes de cada una de estas neoplasias epiteliales, que serán la base para la toma de decisiones según los hallazgos quirúrgicos.

Neoplasias mucinosas (NMA)

Se definen como aquellas en las que el componente mucinoso hace parte de más del 50 % del volumen tumoral¹⁰.

Inicialmente fueron consideradas como lesiones benignas, cuando se encontraban delimitadas al apéndice cecal, y por eso fueron llamadas “mucocele apendicular”. Este término ha sido desplazado y reemplazado por una clasificación que tiene en cuenta las características histológicas, que definen el potencial de malignidad, diseminación peritoneal y la presentación como pseudomixoma peritoneal. Según la reciente clasificación de PSOGI (*Peritoneal Surface Oncology Group*), las neoplasias de bajo grado (L-AMN), que corresponden al 70 % de las NMA, tienen una baja carga de células epiteliales con atipia y un mayor componente mucinoso, mientras que aquellas de alto grado (H-AMN) presentan mayor atipia en su predominante componente epitelial y patrón cribiforme¹.

La posibilidad de compromiso linfático para las neoplasias mucinosas está definida por el subtipo histológico, 1 a 5 % para las L-AMN, 30 % para las H-AMN y hasta 70 % para el adenocarcinoma mucinoso^{1,10,11}. El pronóstico depende de la posibilidad de progresión a un pseudomixoma peritoneal, y este riesgo aumenta con la ruptura del apéndice y la consecuente diseminación de mucina en la cavidad peritoneal. Yantiss y colaboradores evaluaron el pronóstico de los pacientes con neoplasias mucinosas apendiculares con mu-

cina libre, encontrando que en el 77 % de los casos esta mucina era acelular y en el 23 % celular, con una progresión a pseudomixoma peritoneal en 5 años del 4 % y 40 %, respectivamente¹².

El manejo del pseudomixoma peritoneal requiere la experiencia de un centro de alto volumen en el tratamiento de la patología peritoneal maligna¹¹. La pérdida de las barreras anatómicas por cirugías no planeadas de citorreducción incompleta dificultan el manejo radical posterior, aumentan la morbilidad y cambian los desenlaces oncológicos de los pacientes.

Conducta intraoperatoria en neoplasias mucinosas

En una encuesta publicada en el 2021, realizada a 106 cirujanos internacionales expertos en patologías del peritoneo sobre el manejo de las neoplasias apendiculares mucinosas, se encontró que el 86 % de los cirujanos consideraban suficiente la apendicectomía cuando la neoplasia estuviese delimitada al apéndice cecal y, en el caso de compromiso de la base apendicular, el 67 % consideraron necesaria una apendicectomía extendida (cequectomía parcial) y el 33 % una hemicolectomía derecha¹¹.

Un aspecto importante en estos pacientes es la posibilidad de realizar el procedimiento por vía laparoscópica. Algunas publicaciones reportan la seguridad de este abordaje, sin embargo, se aclara la necesidad de preservar la integridad del apéndice, sin diseminación de mucina, y completar la resección indicada según la localización de la lesión¹³.

En el 2017, los doctores González-Moreno y Sugarbaker describieron una técnica quirúrgica para el manejo del apéndice cecal en caso de una neoplasia apendicular de tipo epitelial (mucinoso), en la que se recomienda la inclusión del mesoapéndice desde el origen de la arteria apendicular, el borde antimesentérico del ligamento de Tréves y la base apendicular libre que puede incluir el ciego (cequectomía) (Figura 1). Se enfatiza en la suficiencia de esta técnica para cumplir los objetivos de la cirugía primaria en estos pacientes¹⁴.

A la luz de la literatura disponible, se indica realizar hemicolectomía derecha a las neoplasias mucinosas de alto grado o en el adenocarcinoma mucinoso, sin embargo, otros hallazgos quirúrgicos podrían indicar este procedimiento, como el compromiso de la base del apéndice con infiltración de la pared cecal o la presencia de ganglios linfáticos sospechosos en el mesenterio (alta probabilidad de adenocarcinoma mucinoso o H-AMN)^{11,15,16}.

Con base en lo anterior, se dan las siguientes recomendaciones según los hallazgos intraoperatorios incidentales en el contexto de una cirugía programada o de urgencia (Tabla 1).

Neoplasias apendiculares endocrinas

Los tumores neuroendocrinos del apéndice cecal se presentan entre los 38 a 50 años de edad, con una tasa de diagnósticos incidentales en cirugía abdominal del 80 %, o como parte del escenario de un proceso inflamatorio apendicular. Estas neoplasias se originan de las células neuroendocrinas subepiteliales, el 70 % se ubican en la punta del apéndice cecal y solo el 10 % a nivel de la base^{1,3,17}.

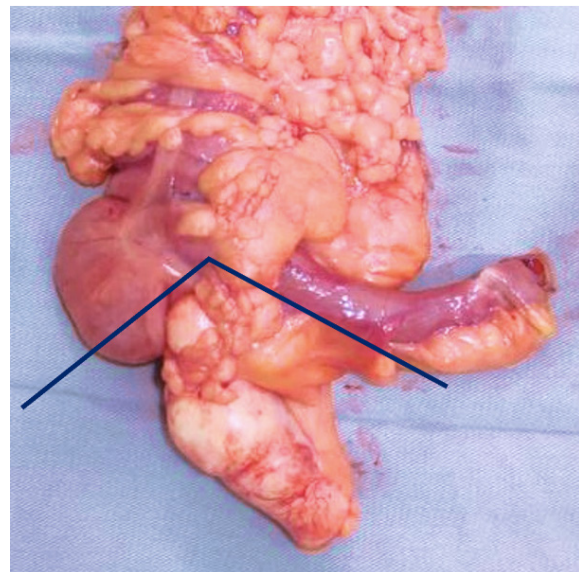


Figura 1. Apendicectomía radical. Incluye base apendicular libre (cequectomía si es necesario), mesenterio apendicular desde la emergencia de arteria apendicular y el borde antimesentérico del ligamento de Tréves. Foto: Autores.

Tabla 1. Conductas propuestas ante el hallazgo intraoperatorio de neoplasia mucinosa apendicular.

Hallazgo	Conducta propuesta
Mucina libre	Citología y apendicectomía radical
Dilatación uniforme o localizada en el apéndice cecal	Apendicectomía radical
Masa anexial mucinosa	Evaluar apéndice cecal, resección de la masa, revisión sistemática de cavidad, no realizar histerectomía
Neoplasia apendicular asociada a mucina libre	Apendicectomía radical y citología de mucina
Neoplasia apendicular, mucina libre e implantes peritoneales	Citología, biopsia de implantes peritoneales (revisión sistemática de cavidad) y apendicectomía radical

Fuente: Autores.

En el 65 a 80 % de los casos se presentan como lesiones de menos de 1 cm ubicadas en la punta del apéndice y en menos del 10 % de los casos son mayores de 2 cm¹⁰.

El clásico síndrome carcinoide es infrecuente en neoplasias neuroendocrinas apendiculares, por tanto, la medición de cromogranina A y ácido 5-hidroxyindoleacético no es necesario como parte del abordaje diagnóstico¹⁸.

El pronóstico y la recurrencia de estas neoplasias depende de la localización, el tamaño, la profundidad tumoral y el compromiso del mesoapéndice. La posibilidad de compromiso linfático y metastásico en estos tumores está relacionada directamente con el tamaño de la lesión: 15 % y menos del 1 % para lesiones de <1 cm, 47 % y 5 % para lesiones de 1-2 cm y 86 % y 40 % en lesiones mayores de 2 cm^{4,10,18}.

Se estima que aproximadamente 20 % de los adultos y 40 % de los niños con este diagnóstico requieren hemicolectomía derecha oncológica⁴, esto debido a que solo con el estudio histopatológico se definen las características necesarias para la estadificación: ki-67, grado histológico, diferenciación y la tasa mitótica¹⁷.

Conducta intraoperatoria en neoplasias apendiculares endocrinas

Las opciones en la resección quirúrgica de los tumores neuroendocrinos del apéndice dependen de la localización de la lesión y el compromiso del mesoapéndice. En términos generales, para lesiones en la punta y aquellas menores de 2 cm con margen para la resección sin compromiso del mesoapéndice (en más de 3 mm), la apendicectomía incluyendo el mesoapéndice completo es una conducta adecuada^{4,18}. Probablemente para lesiones entre 1 y 2 cm sea necesario tener en cuenta otros factores como la edad, compromiso del mesoapéndice y la posibilidad de un margen libre^{1,17,18}. Los diferentes escenarios se resumen en la Tabla 2.

tomía incluyendo el mesoapéndice completo es una conducta adecuada^{4,18}. Probablemente para lesiones entre 1 y 2 cm sea necesario tener en cuenta otros factores como la edad, compromiso del mesoapéndice y la posibilidad de un margen libre^{1,17,18}. Los diferentes escenarios se resumen en la Tabla 2.

Adenocarcinoma apendicular tipo colónico

Este tipo de neoplasia es la menos frecuente dentro de los tumores de tipo epitelial, y se presenta en pacientes adultos mayores (>60 años), usualmente como una lesión de gran tamaño hacia la base apendicular, con compromiso linfático evidente macroscópicamente, que hace necesario el manejo con hemicolectomía derecha oncológica^{1,19}.

El subtipo histológico estándar se diagnostica como un T3/T4 en el 68 % de los casos, con 30 % de compromiso linfático y 22 % metastásico. La

Tabla 2. Conductas propuestas ante el hallazgo de neoplasia apendicular neuroendocrina.

Hallazgo	Conducta
Tumor de menos de 2 cm en la punta del apéndice cecal	Apendicectomía radical
Tumor de más de 2 cm o compromiso de la base del apéndice cecal	Hemicolectomía derecha
Tumor apendicular con compromiso del mesoapéndice de más de 3 mm	Hemicolectomía derecha

Fuente: Autores.

supervivencia a 5 años es del 11-42 %²⁰. El subtipo de células en anillo de sello (con más del 50 % del volumen tumoral en esta formación) presenta un peor pronóstico, con una supervivencia media de 12 meses debido al compromiso linfático y metastásico (61 % y 56 % respectivamente)¹.

Conclusiones

Las neoplasias apendiculares se presentan como un cuadro de apendicitis aguda hasta en el 50 % de los casos. Existen algunas características clínicas que aumentan la sospecha de una neoplasia apendicular subyacente, como son la edad (> 40 años), un cuadro subagudo o crónico, presencia de plastrón y un diámetro del apéndice cecal >10 mm en tomografía.

El pronóstico de los pacientes con neoplasias apendiculares mucinosas está directamente relacionado con el subtipo histológico y el compromiso peritoneal asociado, por esta razón, el diagnóstico adecuado en un primer evento quirúrgico (apéndice, mucina e implantes peritoneales) cumple los objetivos que permitirán definir la necesidad de nuevas intervenciones por parte de grupos espe-

cializados en el manejo de patología peritoneal.

Con el objetivo de limitar resecciones quirúrgicas extensas (hemicolecotomía derecha) y la necesidad de segundas resecciones, la apendicectomía radical permite un control local adecuado en el contexto de las neoplasias mucinosas apendiculares. El abordaje laparoscópico puede mantenerse, sin indicación de conversión a vía abierta, siempre y cuando se realice un adecuado manejo de la pieza quirúrgica, evitando la fragmentación y diseminación de mucina.

En los tumores epiteliales de apariencia no mucinosa las resecciones extendidas están indicadas ante la presencia de un tumor apendicular con compromiso de la base, el mesoapéndice o lesiones de más de 2 cm, ante la sospecha de una neoplasia neuroendocrina o un adenocarcinoma apendicular (Figura 2).

Cumplimiento de normas éticas

Consentimiento informado: Este trabajo de investigación clínica es adherente, tanto en su diseño como en la ejecución, a los principios establecidos en los lineamientos de Buenas Prácticas Clínicas del Comité Internacional de Armonización y los principios éticos de la Declaración

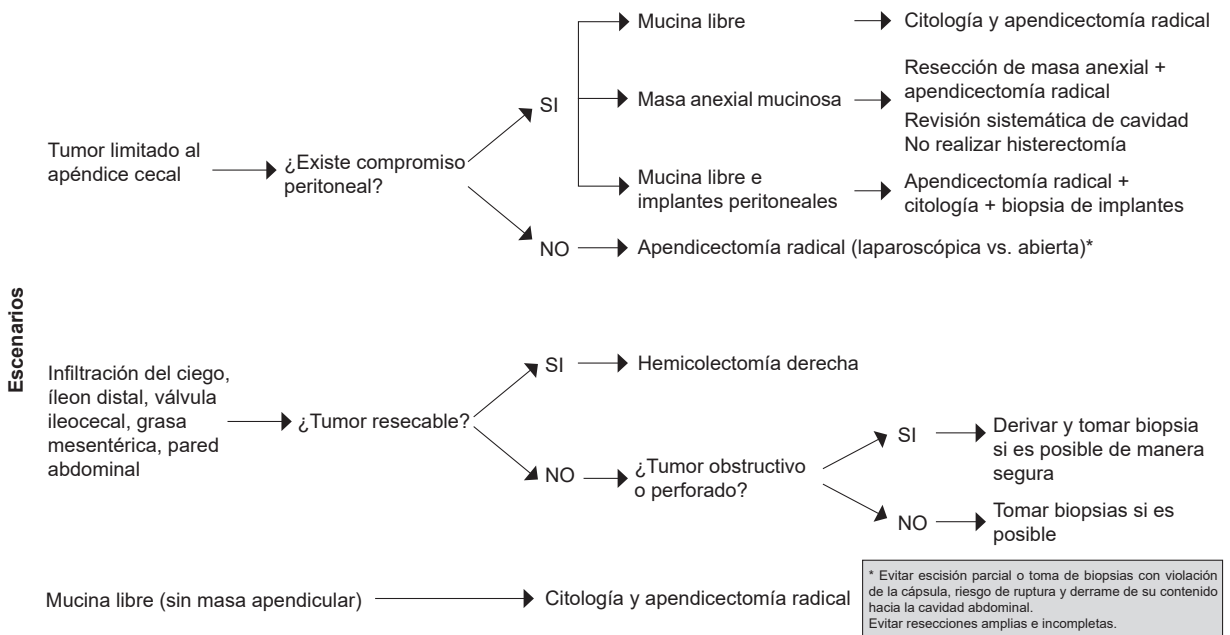


Figura 2. Algoritmo para el manejo de neoplasias apendiculares incidentales en cirugía de urgencia. Fuente: Autores

de Helsinki, siguiendo las pautas CIOMS y de la Resolución 008430 de octubre 4 de 1993 del Ministerio de Salud de la República de Colombia. En concordancia con el Artículo 11, se considera que el presente estudio clasifica como una investigación con “riesgo mínimo”, como un artículo de revisión, donde no se involucran pacientes ni se realiza ninguna intervención.

Conflictos de interés: Los autores declaran no tener ningún conflicto de interés.

Financiación: Este trabajo fue autofinanciado por los autores.

Contribución de los autores:

Concepción y diseño del estudio: Silvia Guerrero-Macías, Maurio García-Mora.

Búsqueda en bases de datos: Silvia Guerrero-Macías, Clara Briceño-Morales; Felipe González, Angela Paola Puerto, Rodrigo Burgos-Sánchez.

Análisis de la información: Silvia Guerrero-Macías, Clara Briceño-Morales, Claudia Millán-Matta.

Redacción del manuscrito: Silvia Guerrero-Macías, Clara Briceño-Morales, Mauricio García-Mora.

Revisión crítica: Mauricio García-Mora, Felipe González, Angela Paola Puerto, Rodrigo Burgos-Sánchez, Claudia Millán-Matta.

Referencias

- Ciarrochi A, Rindi G, Pietroletti R. Diagnosis and treatment of primary tumors of the appendix: A critical review. *Journal of Gastrointestinal Cancer*. 2021;52:471-5. <https://doi.org/10.1007/s12029-021-00628-8>
- Pickhardt PJ, Levy AD, Rohrmann CA, Kende AI. Primary neoplasms of the appendix manifesting as acute appendicitis: CT findings with pathologic comparison. *Radiology*. 2002;224:775-81. <https://doi.org/10.1148/radiol.2243011545>
- Connor SJ, Hanna GB, Frizelle FA. Appendiceal tumors: retrospective clinicopathologic analysis of appendiceal tumors from 7,970 appendectomies. *Dis Colon Rectum*. 1998;41:75-80. <https://doi.org/10.1007/BF02236899>
- Ribeiro-Teixeira FJ, Dias do Couto-Netto S, Akaishi EH, Massazo-Utiyama E, Metidieri-Menegozzo CA, Rocha MC. Acute appendicitis, inflammatory appendiceal mass and the risk of a hidden malignant tumor: a systematic review of the literature. *World J Emerg Surg*. 2017;12:12. <https://doi.org/10.1186/s13017-017-0122-9>
- Loftus TJ, Raymond SL, Sarosi GA, Croft CA, Smith RS, Efron PA, et al. Predicting appendiceal tumors among patients with appendicitis. *J Trauma Acute Care Surg*. 2017;82:771-5. <https://doi.org/10.1097/TA.0000000000001378>
- Skendelas JP, Alemany VS, Au V, Rao D, McNeils J, Kim PK. Appendiceal adenocarcinoma found by surgery for acute appendicitis is associated with older age. *BMC Surg*. 2021;21:228. <https://doi.org/10.1186/s12893-021-01224-0>
- Podda M, Andersson R, Boermeester M, Coccolini F, Sartelli M, Moore EE, et al. Do young patients with high clinical suspicion of appendicitis really need cross sectional imaging? Proceedings from a highly controversial debate among the experts' panel of 2020 WSES Jerusalem guidelines. *J Trauma Acute Care Surg*. 2021;90:e101-e107. <https://doi.org/10.1097/TA.0000000000003097>
- Naar L, Kim P, Byerly S, Vasileiou G, Zhang H, Yeh DD, et al. Increased risk of malignancy for patients older than 40 years with appendicitis and an appendix wider than 10 mm on computed tomography scan: A post hoc analysis of an EAST multicenter study. *Surgery*. 2020;168:701-6. <https://doi.org/10.1016/j.surg.2020.05.044>
- Zhang W, Tan C, Xu M, Wu X. Appendiceal mucinous neoplasm mimics ovarian tumors: Challenges for preoperative and intraoperative diagnosis and clinical implication. *Eur J Surg Oncol*. 2019;45:2120-5. <https://doi.org/10.1016/j.ejso.2019.08.004>
- Hoehn RS, Rieser CJ, Choudry MH, Melnitchouk N, Hechtman J, Bahary N. Current management of appendiceal neoplasms. *ASCO Educational Book*. 2021. Disponible en: https://ascopubs.org/doi/pdf/10.1200/EDBK_321009
- Isti AC, Gage MM, Esquivel J, Ahuja N, Greer JB, Johnston FM. Management of low-grade appendiceal mucinous neoplasms (LAMN): An international survey of surgeons performing CRS and HIPEC. *Ann Surg Oncol*. 2021;28:3831-7. <https://doi.org/10.1245/s10434-020-09312-w>
- Yantiss RK, Shia J, Klimstra DS, Hahn HP, Odze RD, Misraji J. Prognostic significance of localized extra-appendiceal mucin deposition in appendiceal mucinous neoplasms. *Am J Surg Pathol*. 2009;33:248-55. <https://doi.org/10.1097/PAS.0b013e31817ec31e>
- Inoue A, Murata K, Komori T, Takeda T, Fujii M, Yamaguchi T, et al. Open versus laparoscopic surgery for primary appendiceal tumors: A large multicenter retrospective propensity score-matched cohort study in Japan. *Surg Endosc*. 2020;35:5515-23. <https://doi.org/10.1007/s00464-020-08046-w>
- González-Moreno S, Sugarbaker PH. Radical appendectomy as an alternative to right colon resection in patients with epithelial appendiceal neoplasms. *Surg Oncol*. 2017;26:86-90. <https://doi.org/10.1016/j.suronc.2017.01.006>

15. Sugarbaker P. When and when not to perform a right colon resection with mucinous appendiceal neoplasms. *Ann Surg Oncol.* 2017;24:729-32. <https://doi.org/10.1245/s10434-016-5632-2>
16. Soni TP, Sharma P, Sharma A, Ledwani N. Low-grade mucinous appendiceal neoplasm: A tumor in disguise of appendicitis. *J Gastrointest Cancer.* 2021;52:1134-8. <https://doi.org/10.1007/s12029-021-00593-2>
17. Pape UF, Niederle B, Costa F, Gross D, Kelestimur F, Kianmanesh R, et al. ENETS Consensus Guidelines for Neuroendocrine Neoplasms of the Appendix (Excluding Goblet Cell Carcinomas). *Neuroendocrinology.* 2016;103:144-52. <https://doi.org/10.1159/000443165>
18. Hrabe J. Neuroendocrine tumors of the appendix, colon, and rectum. *Surg Oncol Clin N Am.* 2020;29:267-79. <https://doi.org/10.1016/j.soc.2019.11.010>
19. Villegas-Tovar E, González-Chávez MA, Lemus-Ramírez RI, López-Ramírez AY, Faes-Petersen R, Díaz-Girón A, et al. Tumores apendiculares como causa de apendicitis aguda. Experiencia de 10 años en un Hospital privado. *Rev Invest Med Sur Mex.* 2015;22:76-81.
20. Bolmers MDM, de Jonge J, van Rossem CC, van Geloven AAW, Bemelman WA, Snapshot Appendicitis Collaborative Study group. Appendicular neoplasms and consequences in patients undergoing surgery for suspected acute appendicitis. *Int J Colorectal Dis.* 2020;35:2065-71. <https://doi.org/10.1007/s00384-020-03673-0>