



Revista Colombiana de Cirugía

ISSN: 2011-7582

ISSN: 2619-6107

Asociación Colombiana de Cirugía

Andrade-Alegre, Rafael; Díaz, Anayansi; Juárez, Humberto
Terapia de presión negativa para pacientes con enfisema subcutáneo y neumomediastino masivo
Revista Colombiana de Cirugía, vol. 37, núm. 2, 2022, Abril-Junio, pp. 305-307
Asociación Colombiana de Cirugía

DOI: <https://doi.org/10.30944/20117582.932>

Disponible en: <https://www.redalyc.org/articulo.oa?id=355575333012>

- ▶ [Cómo citar el artículo](#)
- ▶ [Número completo](#)
- ▶ [Más información del artículo](#)
- ▶ [Página de la revista en redalyc.org](#)

UNEM 

Sistema de Información Científica Redalyc

Red de Revistas Científicas de América Latina y el Caribe, España y Portugal
Proyecto académico sin fines de lucro, desarrollado bajo la iniciativa de acceso abierto



Terapia de presión negativa para pacientes con enfisema subcutáneo y neumomediastino masivo

Negative pressure therapy for patients with subcutaneous emphysema and massive pneumomediastinum

Rafael Andrade-Alegre¹, Anayansi Díaz², Humberto Juárez³

1. Médico, especialista en Cirugía general y Cirugía de tórax, Hospital Santo Tomás, ciudad de Panamá, Panamá.
2. Médico, especialista en Medicina Interna y Medicina Crítica, Hospital Santo Tomás, ciudad de Panamá, Panamá.
3. Médico, especialista en Cirugía general y Cirugía cardiovascular, Hospital Santo Tomás, ciudad de Panamá, Panamá.

Resumen

Se han descrito diversas técnicas para el tratamiento del enfisema subcutáneo y del neumomediastino. Algunos pacientes con pequeñas perforaciones traqueales pueden ser manejados de forma expectante, salvo que requieran ventilación mecánica. Se presentan las imágenes de un paciente con enfisema subcutáneo y neumomediastino no candidato a cirugía y quien fue tratado exitosamente con terapia de presión negativa.

Palabras clave: Terapia de presión negativa; enfisema subcutáneo; neumomediastino; perforación traqueal; COVID-19.

Abstract

Different techniques have been described for the treatment of subcutaneous emphysema and pneumomediastinum. Some patients with small tracheal perforations can be managed expectantly, unless they require mechanical ventilation. Images of a patient with subcutaneous emphysema and pneumomediastinum not a candidate for surgery and who was successfully treated with negative pressure therapy are presented.

Keywords: negative pressure therapy; subcutaneous emphysema; pneumomediastinum; tracheal perforation; COVID-19.

Fecha de recibido: 26/04/2021 - Fecha de aceptación: 26/08/2021 - Publicación en línea: 04/02/2022

Autor de correspondencia: Rafael Andrade-Alegre, Avenida Justo Arosemena Calle 37 este, ciudad de Panamá, Panamá.

Teléfono: (507) 66767814. Dirección electrónica: randradealegre@gmail.com

Citar como: Andrade-Alegre R, Díaz A, Juárez H. Terapia de presión negativa para pacientes con enfisema subcutáneo y neumomediastino masivo. Rev Colomb Cir. 2022;37:305-7. <https://doi.org/10.30944/20117582.932>

Este es un artículo de acceso abierto bajo una Licencia Creative Commons - BY-NC-ND <https://creativecommons.org/licenses/by-nc-nd/4.0/deed.es>

Introducción

La terapia de presión negativa ha ganado su lugar en el manejo de las heridas por las ventajas que ofrece, ya que mejora la velocidad y calidad de la cicatrización, disminuye el tiempo de las curaciones, reduce los días de hospitalización y especialmente la mortalidad. En la patología del tórax, tiene sus indicaciones muy precisas, como ha sido reportado recientemente por Ramírez-Giraldo y cols. en un paciente con toracostomía abierta y empiema¹. Se presenta el caso de un paciente con enfisema subcutáneo y neumomediastino masivo tratados de forma exitosa con la terapia de presión negativa.

Presentación del caso

Paciente masculino de 44 años, referido de otra institución hospitalaria por deterioro de su condición respiratoria secundaria a COVID-19. Fue tratado inicialmente con ventilación mecánica no invasiva, pero desarrolló insuficiencia respiratoria severa por lo que requirió intubación orotraqueal de urgencia y ventilación mecánica invasiva. Al cabo de unas horas presentó un gran enfisema subcutáneo y neumomediastino confirmado mediante radiografía de tórax (Figura 1) y mediante tomografía computarizada de tórax, que informó además neumonía por COVID-19 severa, enfisema subcutáneo y neumomediastino masivo. Se identificó también una pequeña perforación traqueal distal de 5 mm localizada a la derecha de la parte membranosa (Figura 2). Presentó inestabilidad hemodinámica que requirió el inicio de vasopresores.

Discusión

Algunos pacientes con perforaciones iatrogénicas de la tráquea pueden ser tratados de forma conservadora, pero si el paciente requiere ventilación mecánica este abordaje terapéutico está contraindicado^{2,3}. Debido al estado crítico del paciente, la reparación quirúrgica no era una opción viable, por lo que se decidió manejar con terapia de presión negativa. El sistema de presión negativa se colocó en la región supraclavicular derecha (Figura 3A) logrando un resultado muy favorable, con lo cual al tercer día se pudo retirar el vasopresor, observando además la resolución completa del enfisema subcutáneo y una significativa disminución del neumomediastino (Figura 3B).

ra 3A) logrando un resultado muy favorable, con lo cual al tercer día se pudo retirar el vasopresor, observando además la resolución completa del enfisema subcutáneo y una significativa disminución del neumomediastino (Figura 3B).

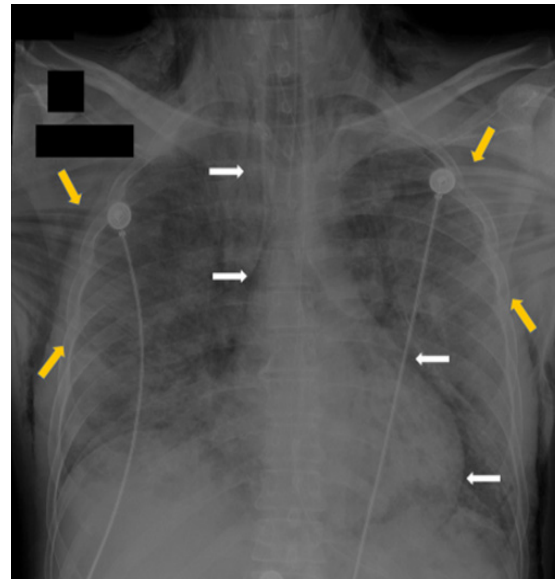


Figura 1. Radiografía de tórax en la que se observa el gran enfisema subcutáneo (flechas amarillas) y el neumomediastino (flechas blancas).

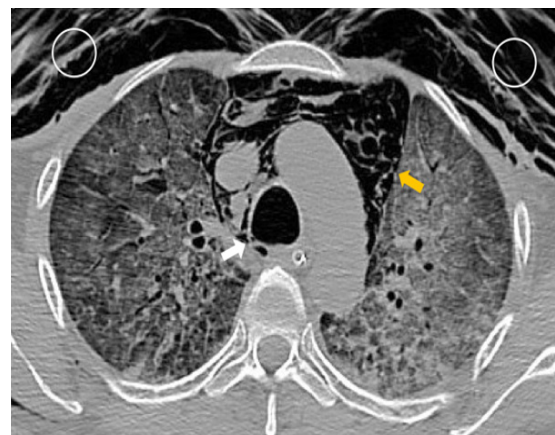


Figura 2. Tomografía computarizada de tórax (ventana pulmonar). Se muestra el enfisema subcutáneo (círculos blancos) y el neumomediastino masivo (flecha amarilla). La flecha blanca señala la perforación en la tráquea distal.

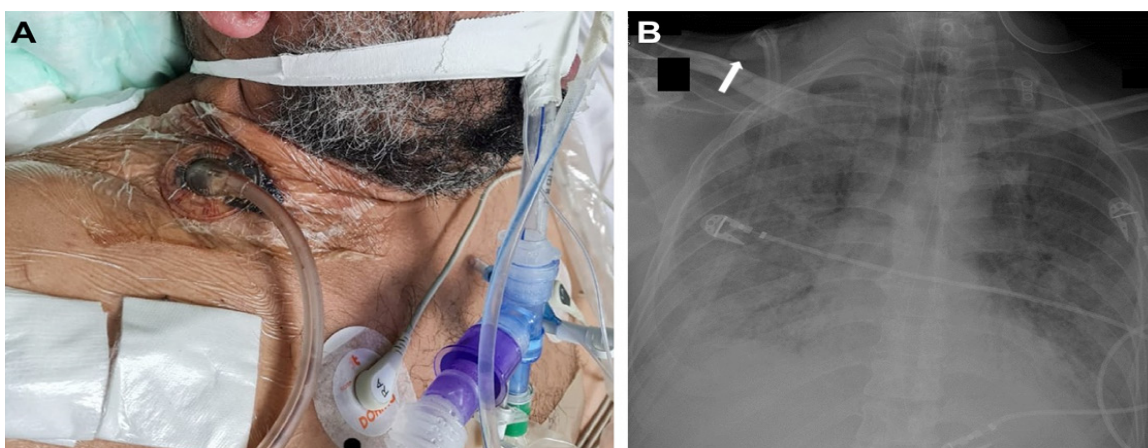


Figura 3. A. Fotografía del paciente con el sistema de presión negativa en la región supraclavicular derecha. B. Radiografía de tórax después de tres días de tratamiento con resolución total del enfisema subcutáneo y en gran medida del neumomediastino. La flecha señala el dispositivo de terapia de presión negativa "in situ".

Conclusiones

Por presentar un menor riesgo de infecciones nosocomiales, ser de fácil manejo y lograr una aspiración efectiva del aire⁴, consideramos que la terapia de presión negativa tiene ventajas sobre las técnicas tradicionales que se han utilizado para tratar el enfisema subcutáneo o neumomediastino severo, como son las incisiones en piel para drenaje de aire, la aspiración con aguja, la colocación de tubos fenestrados o el uso de drenajes de succión cerrada.

Cumplimiento de normas éticas

Consentimiento informado: se obtuvo el consentimiento informado por parte de la familia del paciente para la publicación de las imágenes y el trabajo fue aprobado por el Comité de Bioética del Hospital Santo Tomás, ciudad de Panamá, Panamá.

Conflicto de interés: los autores declaran que no tienen conflictos de interés.

Fuente de financiación: recursos propios de los autores.

Contribución de los autores

Concepción y diseño del estudio: Rafael Andrade-Alegre, Anayansi Díaz, Humberto Juárez.

Adquisición de datos: Anayansi Díaz.

Análisis e interpretación de datos: Rafael Andrade-Alegre, Anayansi Díaz, Humberto Juárez.

Redacción del manuscrito: Rafael Andrade-Alegre, Anayansi Díaz, Humberto Juárez.

Revisión crítica: Rafael Andrade-Alegre, Anayansi Díaz, Humberto Juárez.

Referencias

- Ramírez-Giraldo C, Vásquez F, Peláez-Arango M. Toracostomía abierta: en ocasiones la mejor opción. *Rev Colomb Cir.* 2021;36:60-5. <https://doi.org/10.30944/20117582.638>
- Gómez-Caro Andrés A, Moradiellos Díez FJ, Ausín Herroero P, Díaz-Hellín Gude V, Larrú Cabrero E, de Miguel Porch E, et al. Successful conservative management in iatrogenic tracheobronchial injury. *Ann Thorac Surg.* 2005;79:1872-8. <https://doi.org/10.1016/j.athoracsur.2004.10.006>
- Herrmann D, Volmerig J, Al-Turki J, Braun M, Herrmann A, Ewig S, Hecker E. Does less surgical trauma result in better outcome in management of iatrogenic tracheobronchial laceration? *J Thorac Dis.* 2019;11:4772-81. <http://dx.doi.org/10.21037/jtd.2019.10.22>
- Son BS, Lee S, Cho WH, Hwaang JJ, Kim KD, Kim DH. Modified blowhole skin incision using negative pressure wound therapy in the treatment of ventilator-related severe subcutaneous emphysema. *Interact Cardiovasc Thorac Surg.* 2014;19:904-7. <https://doi.org/10.1093/icvts/ivu287>