



Revista Colombiana de Cirugía

ISSN: 2011-7582

ISSN: 2619-6107

Asociación Colombiana de Cirugía

González-Quitian, Jairo; Giraldo-Pinto, Manuel Alejandro; Zuluaga-Zuluaga, Mauricio  
Manejo quirúrgico de la hernia perineal primaria  
Revista Colombiana de Cirugía, vol. 37, núm. 2, 2022, Abril-Junio, pp. 308-311  
Asociación Colombiana de Cirugía

DOI: <https://doi.org/10.30944/20117582.998>


Disponible en: <https://www.redalyc.org/articulo.oa?id=355575333013>

- ▶ [Cómo citar el artículo](#)
- ▶ [Número completo](#)
- ▶ [Más información del artículo](#)
- ▶ [Página de la revista en redalyc.org](#)



Sistema de Información Científica Redalyc

Red de Revistas Científicas de América Latina y el Caribe, España y Portugal  
Proyecto académico sin fines de lucro, desarrollado bajo la iniciativa de acceso abierto



# Manejo quirúrgico de la hernia perineal primaria

## Surgical management of primary perineal hernia

Jairo González-Quitian<sup>1</sup>, Manuel Alejandro Giraldo-Pinto<sup>1</sup>, Mauricio Zuluaga-Zuluaga<sup>2</sup>

1 Médico, residente de Cirugía General, Universidad del Valle, Cali, Colombia.

2 Médico, especialista en Cirugía General; jefe, departamento de Cirugía General, Universidad del Valle, Cali, Colombia.

### Resumen

Las hernias perineales presentan una incidencia variable entre el 0,3-6 %. El abordaje quirúrgico se puede realizar por vía perineal o por vía laparoscópica. Se presentan las imágenes de una paciente con una hernia perineal adquirida primaria, tratada exitosamente mediante un abordaje mixto.

**Palabras clave:** hernia; laparoscopia; diafragma pélvico; trastorno; piso pélvico; hernia abdominal.

### Abstract

Perineal hernias present a variable incidence between 0.3-6%. The surgical approach can be performed perineally or laparoscopically. Images of a patient with a primary acquired perineal hernia, successfully treated using a mixed approach, are presented.

**Keywords:** hernia, laparoscopy; pelvic floor; pelvic floor disorders; abdominal hernia.

### Introducción

Las hernias perineales son protrusiones del contenido intraperitoneal o extraperitoneal a través de un defecto del piso pélvico <sup>1</sup>. Se clasifican en congénitas y adquiridas; y estas a su vez se clasifican en primarias, asociadas a constipación, multiparidad, ascitis o en general a cualquier debilidad del piso pélvico; y secundaria, asociadas a cirugías pélvicas o perineales mayores <sup>2</sup>. Su incidencia es variable y se ha informado del 0,3 % para las hernias primarias y hasta del 6 % para las secundarias <sup>3</sup>. Se presentan las imágenes de una paciente con una

hernia perineal adquirida primaria y de su tratamiento quirúrgico.

### Caso Clínico

Se trata de una paciente femenina de 64 años, con antecedente de histerectomía por abordaje abdominal 35 años atrás y sin otros antecedentes de importancia. Consultó por presentar sensación de masa en la vagina. Inicialmente fue valorada por el servicio de ginecología, quienes encontraron un prolapso vaginal y abultamiento del labio mayor izquierdo. Ante estos hallazgos, se reali-

Fecha de recibido: 24/07/2021 - Fecha de aceptación: 29/07/2021 - Publicación en línea: 04/02/2022

Autor de correspondencia: Manuel Alejandro Giraldo-Pinto, Carrera 46 # 8 B 95 apartamento 1102, Cali, Colombia.

Teléfono: +57 3146174945. Correo electrónico: man\_giraldo@hotmail.com

Citar como: González-Quitian J, Giraldo-Pinto MA, Zuluaga-Zuluaga M. Manejo quirúrgico de la hernia perineal primaria.

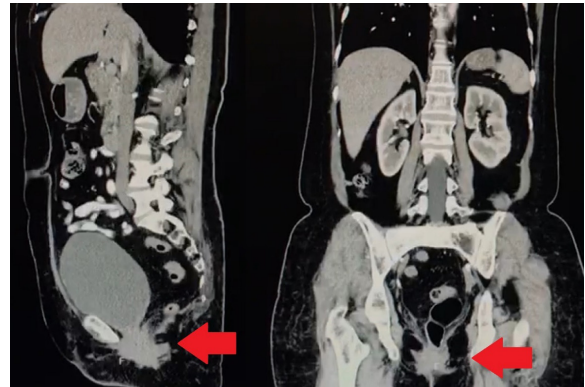
Rev Colomb Cir. 2022;37:308-11. <https://doi.org/10.30944/20117582.998>

Este es un artículo de acceso abierto bajo una Licencia Creative Commons - BY-NC-ND <https://creativecommons.org/licenses/by-nc-nd/4.0/deed.es>

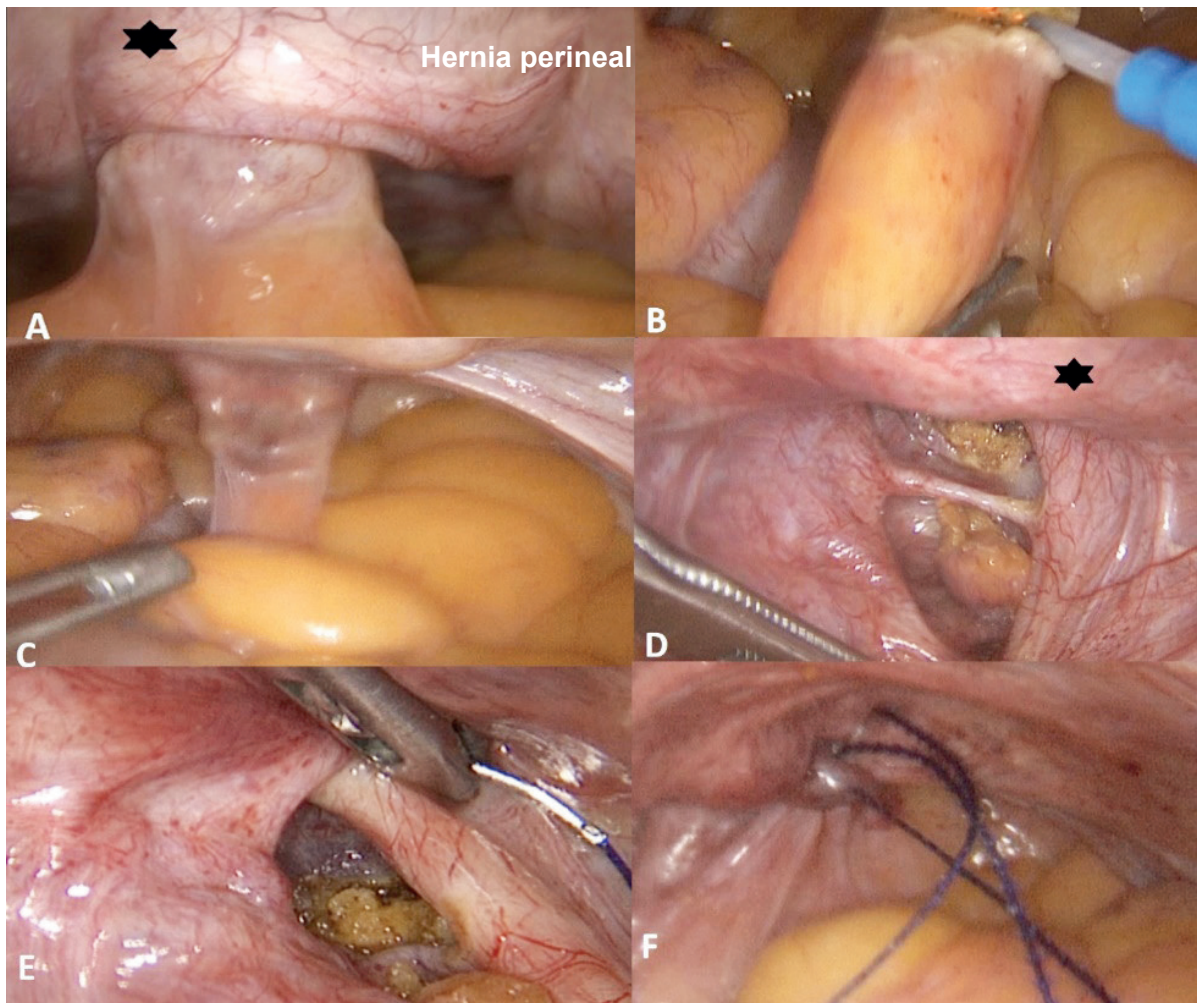
zó una tomografía computarizada contrastada de abdomen donde se encontraron alteraciones compatibles con una hernia perineal (Figura 1).

La paciente fue valorada por el grupo de cirugía laparoscópica y se decidió realizar tratamiento quirúrgico en dos tiempos, el primero laparoscópico y el segundo abierto, en el mismo acto quirúrgico.

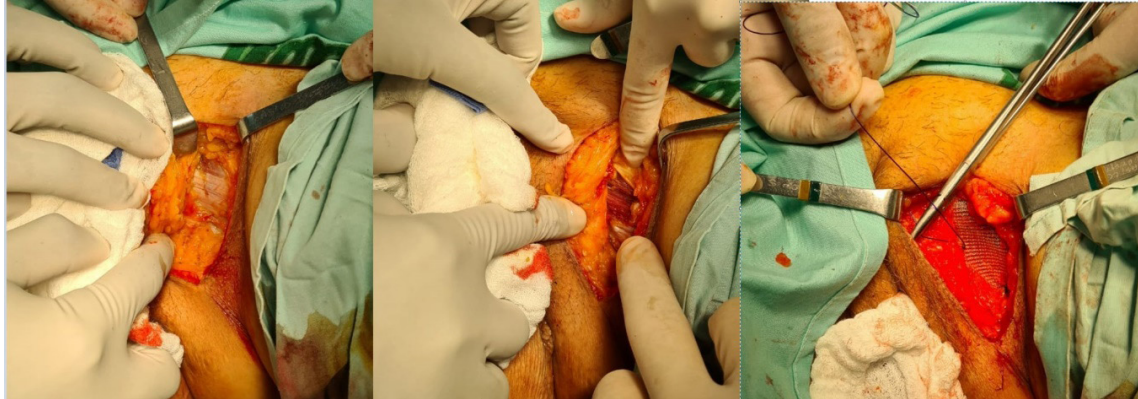
En el primer tiempo, se logró visualizar una hernia perineal, que contenía dos apéndices epiloicos que fueron liberados, con lo que se observó el defecto herniario, el cual se pudo corregir con sutura barbada (Figura 2). El defecto del piso pélvico se pudo localizar gracias a la realización simultanea de tacto vaginal.



**Figura 1.** Tomografía computarizada en la que se observa la hernia señalada por la flecha roja en los cortes sagital y coronal.



**Figura 2.** Reparación laparoscópica de la hernia perineal. \* Vejiga. A. Visualización de la hernia perineal adherida. B. Liberación de contenido de la hernia perineal de la pared abdominal. C. Visualización del apéndice epilóico contenido. D. Orificio herniario. E. Inicio del cierre de defecto con sutura barbada. F. Defecto herniario cerrado.



**Figura 3.** Reparación del defecto herniario con malla por un abordaje externo.

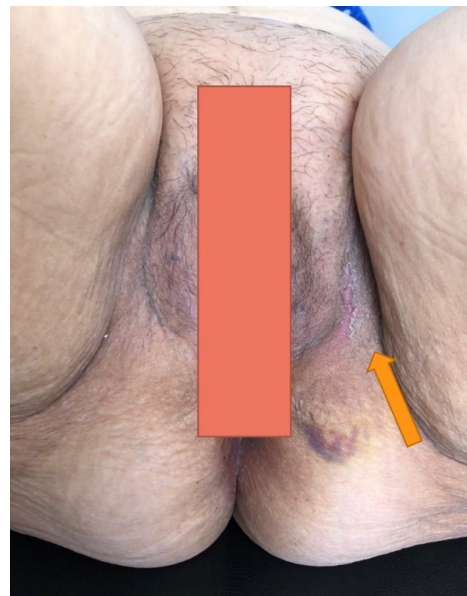
En el segundo tiempo, se incidió el labio mayor sobre el pliegue izquierdo, hasta identificar el defecto, el cual se encontraba en la musculatura del piso pélvico en el triángulo urogenital anterior. Se realizó cierre del defecto y se posicionó una malla de polipropileno de 3 x 4 cm fijándola a la fascia del músculo (Figura 3).

Después de la cirugía, la paciente evolucionó favorablemente con resolución completa de la sintomatología. Se realizó control ambulatorio un mes después encontrando una adecuada cicatrización, y ausencia de recidiva herniaria (Figura 4).

## Discusión

Las hernias perineales primarias son una patología poco frecuente, que se presenta principalmente en mujeres en la sexta década de la vida. Se ha propuesto que fisiopatológicamente se deben a la debilidad progresiva de los músculos y fascias pélvicas, como resultado de los embarazos y partos<sup>3</sup>.

Por su baja incidencia, no existen consensos acerca del abordaje quirúrgico o del tratamiento ideal para esta patología. Se han descrito alrededor de 100 casos en la literatura<sup>4</sup>, y en 30 de ellos se ha mencionado detalladamente el proceso quirúrgico, con diferentes vías de abordaje y manejo quirúrgico<sup>1</sup>. El abordaje perineal puede presentar complicaciones debido al riesgo de lesiones intestinales y a la alta tasa de recurrencia de hasta el 16%<sup>3</sup>. El abordaje abdominal proporciona mejor acceso a las estructuras pélvicas y abdominales permitiendo la movilización del contenido del saco herniario, siendo hasta el momento el des-



**Figura 4.** Imagen posoperatoria un mes después de la cirugía. Se observa la cicatriz del procedimiento (Flecha amarilla).

crito más ampliamente<sup>5</sup>, sin embargo, la técnica empleada varía en cada caso. En el año 2000 se describió por primera vez el abordaje laparoscópico, con pocos reportes en la literatura, pero siempre con resultados exitosos<sup>1,6</sup>.

El abordaje mixto empleado en el tratamiento de la paciente fue una decisión del equipo quirúrgico, basada en un caso tratado previamente sólo por vía laparoscopia con recurrencia de la hernia perineal, lo que hasta el momento de la presentación de estas imágenes no ha ocurrido en esta paciente.

## Conclusión

La hernia perineal adquirida primaria es una entidad rara que puede ser tratada mediante una técnica mixta con abordaje laparoscópico y perineal de forma satisfactoria.

## Cumplimiento de normas éticas

**Consentimiento informado:** se obtuvo el consentimiento informado por parte de la paciente para la publicación de las imágenes, las cuales no permiten su identificación.

**Conflicto de interés:** los autores declaran no tener ningún conflicto de interés.

**Fuente de financiación:** recursos propios de los autores.

## Contribución de los autores

Concepción y diseño del estudio: Manuel Alejandro Giraldo-Pinto, Jairo González-Quitian, Mauricio Zuluaga

Adquisición de datos: Jairo González-Quitian.

Análisis e interpretación de datos: Manuel Alejandro Giraldo-Pinto, Jairo González-Quitian, Mauricio Zuluaga

Redacción del manuscrito: Manuel Alejandro Giraldo-Pinto.

Revisión crítica: Mauricio Zuluaga

## Referencias

1. Watanobe I, Miyano S, Machida M, Sugo H. Primary anterior perineal hernia: A case report and review of the literature. *Asian J Endosc Surg.* 2020;13:600-4. <http://dx.doi.org/10.1111/ases.12800>
2. Stamatou D, Skandalakis JE, Skandalakis LJ, Mirilas P. Perineal hernia: surgical anatomy, embryology, and technique of repair. *Am Surg.* 2010;76:474-9. <http://dx.doi.org/10.1177/000313481007600513>
3. Méndez-Ibarra JU, Mora-Sevilla JM, Evaristo-Méndez G. Hernia perineal posterior primaria asociada a dolico colon. *Cirugía y Cirujanos.* 2017;85:181-5. <http://dx.doi.org/10.1016/j.circir.2015.12.009>
4. Skandalakis J. Perineal hernias. In: Bendavid R (ed). *Prostheses and abdominal wall hernias.* Austin, RG Landes Company. 1994.p.556-7.
5. Sánchez-Brizuela JA, Batista-González G, Hernández-Julbec JA. Hernia perineal posterior primaria: presentación de un caso. *AMC.* 2018;22:77-84. [http://scielo.sld.cu/scielo.php?script=sci\\_arttext&pid=S1025-02552018000100011&lng=es](http://scielo.sld.cu/scielo.php?script=sci_arttext&pid=S1025-02552018000100011&lng=es).
6. Peña ME, Sadava EE, Matzner-Perfumo M, Piatti J, Bun ME, Rotholtz NA. Primary perineal hernia: laparoscopic repair. *Dis Colon Rectum.* 2020;63:563. <http://dx.doi.org/10.1097/DCR.0000000000001515>