



Revista Colombiana de Cirugía

ISSN: 2011-7582

ISSN: 2619-6107

Asociación Colombiana de Cirugía

Guerrero-Villota, J. Cristina; Dueñas-Dasilva, Manuel F.;
Dueñas-Ramírez, Juan Carlos; Armando-Idrobo, Anuar
Abordaje mínimamente invasivo del tumor de Wilms
unilateral: un reporte de caso y revisión de la literatura
Revista Colombiana de Cirugía, vol. 37, núm. 2, 2022, Abril-Junio, pp. 330-337
Asociación Colombiana de Cirugía

DOI: <https://doi.org/10.30944/20117582.921>

Disponible en: <https://www.redalyc.org/articulo.oa?id=355575333017>

- ▶ [Cómo citar el artículo](#)
- ▶ [Número completo](#)
- ▶ [Más información del artículo](#)
- ▶ [Página de la revista en redalyc.org](#)

LUZEM 

Sistema de Información Científica Redalyc





Red de Revistas Científicas de América Latina y el Caribe, España y Portugal
Proyecto académico sin fines de lucro, desarrollado bajo la iniciativa de acceso
abierto



PRESENTACIÓN DE CASO

Abordaje mínimamente invasivo del tumor de Wilms unilateral: un reporte de caso y revisión de la literatura

Minimally invasive approach to unilateral Wilms tumor: A case report and literature review

J. Cristina Guerrero-Villota¹ , Manuel F. Dueñas-Dasilva¹ , Juan Carlos Dueñas-Ramírez² ,
Anuar Armando-Idrobo² 

1 Médico, Pontificia Universidad Javeriana, Cali, Colombia.

2 Médico, Especialista en Cirugía Pediátrica, Sección de Cirugía Pediátrica, Hospital Universitario del Valle, Cali, Colombia.

Resumen

Introducción. El tumor de Wilms es la neoplasia abdominal más común en pacientes pediátricos. En la mayoría de los casos se presenta como una masa unilateral indolora en el abdomen. El objetivo de este artículo fue presentar el caso de una paciente de 4 años con tumor de Wilms unilateral derecho manejado con cirugía mínimamente invasiva en el Hospital Universitario del Valle.

Métodos. Revisión de la historia clínica e imágenes de la paciente, descripción de la técnica quirúrgica y revisión de la literatura del manejo de tumor de Wilms unilateral.

Caso clínico. Paciente femenina de 4 años quien consultó en abril de 2019 por un cuadro clínico de dolor abdominal y sensación de masa en flanco derecho. Se realizó ecografía abdominal donde se encontró imagen nodular heterogénea de contornos definidos en riñón derecho, con riñón izquierdo normal. Se hizo diagnóstico de tumor de Wilms unilateral y se llevó a cirugía mediante abordaje mínimamente invasivo, con buena evolución postoperatoria.

Conclusión. La cirugía es el pilar del manejo, y la nefrectomía mediante abordaje laparoscópico para casos seleccionados, en manos entrenadas, tiene la suficiente eficacia, seguridad y cumplimiento de los principios quirúrgicos y oncológicos que provee la cirugía abierta.

Palabras clave: tumor de Wilms; neoplasias renales pediátricas; nefrectomía; procedimientos quirúrgicos mínimamente invasivos; laparoscopia.

Abstract

Introduction. Wilms tumor is the most common abdominal neoplasm in pediatric patients. In most cases it presents as a painless unilateral mass in the abdomen. The objective of this article was to present the case of a 4-year-old patient with right unilateral Wilms tumor managed with minimally invasive surgery at the Hospital Universitario del Valle.

Fecha de recibido: 9/04/2021 - Fecha de aceptación: 7/06/2021 - Publicación en línea: 04/02/2022

Autor para correspondencia: J. Cristina Guerrero-Villota. Dirección: Calle 5a # 60-64, Unidad Asturias, Apartamento 502B, Cali, Colombia. Teléfono: 3116648303. Correo electrónico: cristina.guerrero.villo@gmail.com

Citar como: Guerrero-Villota JC, Dueñas-Dasilva MF, Dueñas-Ramírez JC, Armando-Idrobo A. Abordaje mínimamente invasivo del tumor de Wilms unilateral: un reporte de caso y revisión de la literatura. Rev Colomb Cir. 2022;37:330-7. <https://doi.org/10.30944/20117582.921>

Este es un artículo de acceso abierto bajo una Licencia Creative Commons - BY-NC-ND <https://creativecommons.org/licenses/by-nc-nd/4.0/deed.es>

Methods. Review of the patient's clinical history and images, description of the surgical technique and review of the literature on the management of unilateral Wilms tumor.

Clinical case. A 4-year-old female patient who consulted on April 4, 2019 with a clinical presentation of abdominal pain and sensation of mass in the right flank. Abdominal ultrasound was performed where a heterogeneous nodular image of defined contours was found in the right kidney, with a normal left kidney. A diagnosis of unilateral Wilms tumor was made and surgery was carried out using a minimally invasive approach, with good postoperative evolution.

Conclusion. Wilms tumor is the most common abdominal neoplasm in pediatric patients. The most common presentation is a painless palpable mass. Surgery is the mainstay of management, and nephrectomy using a laparoscopic approach for selected cases, in trained hands, has sufficient efficacy, safety, and compliance with surgical and oncological principles that open surgery provides.

Keywords: Wilms tumor; pediatric kidney neoplasms; nephrectomy; minimally invasive surgical procedures; laparoscopy.

Introducción

Los tumores renales son la segunda causa más frecuente de masas retroperitoneales y más del 90 % corresponden a neoplasias primarias, específicamente al tumor de Wilms ^{1,2}. El tumor de Wilms es la neoplasia abdominal más común en pacientes pediátricos ³, representa el 6-7 % de los cánceres en niños y el 90 % de los casos ocurre antes de los 10 años de edad ². La forma de presentación más común es una masa palpable indolora en el abdomen ².

Tradicionalmente, el manejo quirúrgico de esta patología se realiza por abordaje abierto, pero con el advenimiento de la cirugía mínimamente invasiva (CMI), su aplicación en el tratamiento de tumores malignos en la infancia comienza a jugar un papel importante, en casos seleccionados, con resultados similares a la cirugía abierta ^{1,4}. Esta técnica fue introducida como método exploratorio en niños, en los primeros años de la década de 1970, por Steven Gans ⁵. Históricamente, las primeras intervenciones realizadas por laparoscopia, que marcaron un hito en su desarrollo, fueron la apendicectomía realizada por el ginecólogo alemán Kurt Semm en 1980 y la colecistectomía por Phillipe Mouret en 1987 en Francia. A partir de esta época, el avance de esta técnica por diferentes equipos de cirujanos, incluidos los cirujanos pediátricos, en todas las partes del mundo ⁵, ha logrado que la cirugía laparoscópica pueda aplicarse

técnicamente a casi la totalidad de procedimientos quirúrgicos que antes se realizaban por vía abierta, incluidas las resecciones oncológicas.

En la cirugía pediátrica, el uso de la laparoscopia se implementó de manera temprana para tratar afecciones congénitas y benignas que se realizaban por vía abierta. Sin embargo, los procedimientos con enfoques mínimamente invasivos para el tratamiento quirúrgico del cáncer infantil se han adoptado más lentamente debido a preocupaciones técnicas y logísticas basadas en el tamaño del tumor (por ejemplo, tumor de Wilms) o la extensión (como en neuroblastoma), a preocupaciones clínicas con respecto a la conservación de los principios oncológicos (prevenir el derrame tumoral, obtener márgenes negativos, completar suficiente disección y recolección de ganglios), y a la falta de estudios con ensayos controlados que comparen enfoques abiertos y CMI ⁶.

Cada vez hay más evidencia de las ventajas de la cirugía laparoscópica, que incluyen menor tiempo de estancia hospitalaria, disminución del dolor postoperatorio con la pronta recuperación posquirúrgica, menor restricción en las actividades postoperatorias, rápida reintegración a las actividades de la vida diaria, una cicatriz más estética, mejor visualización del campo quirúrgico y menor tasa de complicaciones. La edad no limita la aplicación de la laparoscopia, ya que en la actualidad se cuenta con ópticas, trócares y material

quirúrgico desde 1,7 mm de diámetro, pudiéndose aplicar este método incluso en neonatos ⁵.

El objetivo de este artículo fue presentar el primer caso de un paciente con tumor de Wilms operado mediante cirugía mínimamente invasiva en el “Hospital Universitario del Valle”, en Cali, Colombia.

Caso clínico

Se trata de una paciente de 4 años quien es traída por los padres el 4 de abril del 2019 por un cuadro clínico de dolor abdominal y sensación de masa en flanco derecho, asociada a fiebre cuantificada en 39-40°C y deposiciones diarreicas. A la anamnesis se reporta historia familiar con un abuelo materno con agenesia renal. Se realizó ecografía abdominal (Figura 1) al ingreso que reportó riñón derecho de tamaño, forma y posición normal, con presencia de imagen nodular heterogénea de contornos definidos, la cual se proyecta hacia la región del polo superior, tamaño de 6,5 x 6,0 cm, con escasa vascularización central, sin líquido libre, riñón izquierdo y otras estructuras intraabdominales sin anomalías. En otros estudios diagnósticos se encontró, el uroanálisis sin evidencia de microhematuria u otras alteraciones; tomografía de tórax sin contraste, que no presentaba alteraciones; ecografía Doppler de arterias renales, que mostró arterias mayores con morfología de onda espectral normal, tasas de resistencia y tiempos de aceleración normales, las velocidades pico sis-

tólicas dentro de los límites normales, el índice renoaórtico derecho de 0,76 y en el riñón izquierdo de 0,84.

Se realizó resonancia magnética donde se encontraron hallazgos compatibles con tumor de Wilms en riñón derecho, y bajo este diagnóstico, durante la hospitalización recibió sesiones de quimioterapia bajo protocolo SIOP (*International Society of Paediatric Oncology*), por 4 semanas, con Vincristina 1 mg, Dactinomicina 0,3 mg y Ondansetrón 3,5 mg.

El 16 de abril se practicó una nefrectomía derecha por laparoscopia, sin complicaciones intraoperatorias, encontrándose un tumor renal de casi 3 cm de diámetro en el polo superior (Figura 2), ganglios y tejido perirrenal macroscópicos normales.

La paciente se posicionó en decúbito lateral izquierdo de 45 grados. Se introdujo trocar de 12mm en región umbilical con técnica abierta, para el lente, y se colocaron 2 trocates asistentes de 5 mm en fosa iliaca derecha e hipocondrio derecho. Se hizo insuflación abdominal con CO₂ a 12 mmHg. El colon se flejó medialmente, y se identificaron la vena cava inferior y la aorta en la región ilíaca; se siguió su pared lateral hacia arriba, para disecar el pedículo renal. La arteria y la vena renales se ligaron secuencialmente con Hem-O-Lok® y se dividieron. El uréter se ligó y dividió lo más cerca posible de la vejiga. El riñón se disecó para liberarlo de los tejidos circundantes con Harmonic®

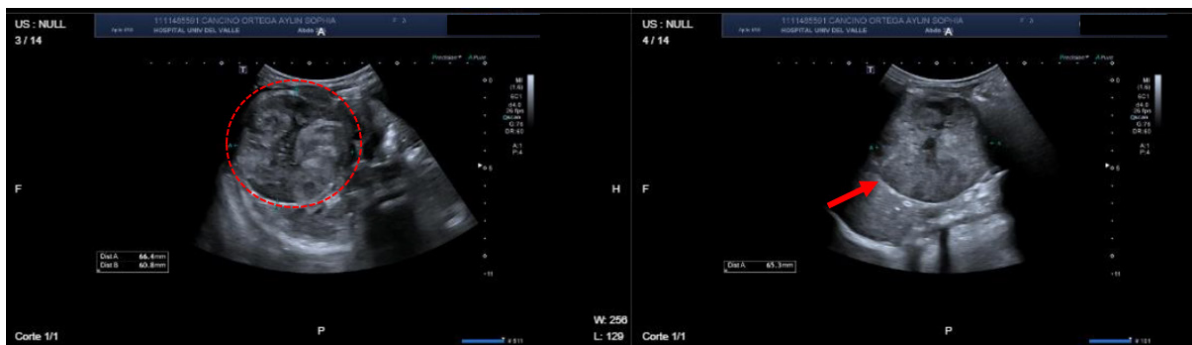

Figura 1. Ecografía abdominal donde se observa riñón derecho con presencia de imagen nodular heterogénea de contornos definidos (señalada con línea punteada y con la flecha) la cual se proyecta hacia la región del polo superior, tamaño de 6,5 x 6,0 cm, sin presencia de líquido libre.

y Hook, evitando la glándula suprarrenal cuando fue posible. Se tomaron muestras de estructuras compatibles con ganglios linfáticos distantes (Figura 3). Los especímenes se extrajeron en bolsa a través de una incisión de Pfannenstiel.

El informe de patología reportó clasificación histopatológica postquimioterapia de riesgo intermedio. Presenta un tumor variable que comprende > 33 % de la masa, con blastemia histológica presente en < 66 % de la viabilidad. Remanente Nefrogénico: Blastematosos y epiteliales ductales, ganglios linfáticos no identificados en el tejido. Clasificado postoperatoriamente como estadio I: extensión local. Además, se identificó tejido fibroadiposo maduro negativo para lesión neoplásica.

La paciente cursó con evolución postoperatoria satisfactoria; en seguimiento por oncología, hasta mayo del 2021, se encuentra libre de recidiva o metástasis.

Discusión

El tumor de Wilms es un tumor embrionario, histológicamente heterogéneo, con componentes blastemales, epiteliales y estromales¹. En general, los tumores renales representan alrededor del 6 % de todos los tumores malignos pediátricos¹, de los cuales el 90 % corresponden al tumor de Wilms (o nefroblastoma)^{1,2}, lo que la hace la neoplasia abdominal más común en pacientes pediátricos³

y la segunda causa de tumor abdominal en la edad pediátrica⁴. La prevalencia es de uno por cada 10.000 niños^{2,4} y, en Colombia, los registros del Instituto Nacional de Cancerología reportan una frecuencia de 9,3 % para nefroblastoma y 0,6 % para los otros tipos de cáncer renal en la población infantil⁷.

Más del 80 % de los tumores de Wilms son diagnosticados en niños menores de 5 años y la mediana de la edad en el momento del diagnóstico es de 3,5 años². Este tumor en la mayoría de los casos es unilateral², sin embargo, pueden ocurrir de forma bilateral en aproximadamente el 10 % de los casos, que tienden a presentarse a una edad más temprana².

La forma de manifestación más común es una masa palpable indolora en el abdomen², sin embargo, entre el 20-30 % pueden presentar síntomas y signos, que incluyen dolor abdominal, malestar, hematuria microscópica o macroscópica². La hipertensión arterial (HTA) asociada, probablemente debido al aumento de la actividad de la renina, se ha reportado en aproximadamente el 25 % de los niños con tumor de Wilms², aunque la hipertensión también puede ocurrir por efecto directo debido a la compresión generada por la masa renal; esta HTA generalmente se resuelve después de la nefrectomía. Una hipertensión grave o que persiste posterior a la nefrectomía, amerita investigaciones más detalladas y consideración de

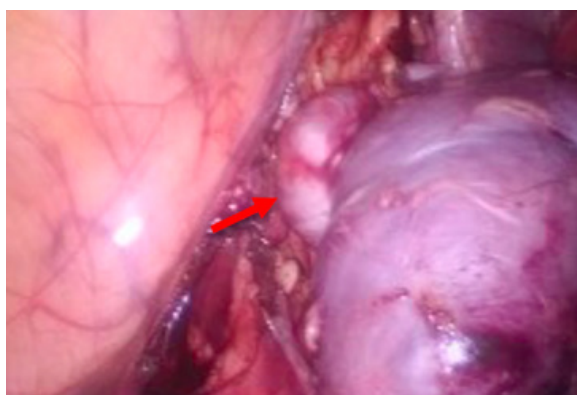


Figura 2. Hallazgo intraoperatorio, se observa tumor ubicado en el polo superior del riñón derecho (señalado con flecha roja).

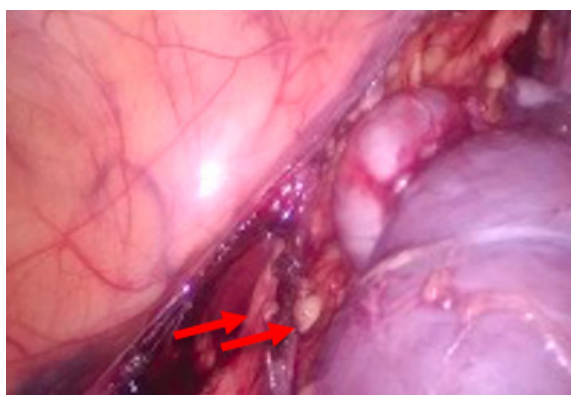

Figura 3. Al retraer la fascia de Gerota se aprecian imágenes nodulares compatibles con ganglios linfáticos (flechas rojas).

la posibilidad de un trastorno genético subyacente como el síndrome de Denys-Drash ².

Cabe recordar que aproximadamente el 10 % de los niños con tumor de Wilms tienen condiciones congénitas asociadas, como los síndromes de Beckwith Wiedemann, Perlman, Sotos, Golabi Behmel, Denys-Drash, Bloom y síndrome WARG (Wilms, aniridia, retraso mental, anomalías genitourinarias) ^{8,9}.

La imagen inicial recomendada ante un paciente pediátrico con masa palpable en el abdomen es una ecografía abdominal ^{2,10}, ya que es útil para confirmar la presencia de una masa intrarrenal primaria. Las masas renales típicamente distorsionan el parénquima renal normal con un “signo de garra” (*claw sign*), mientras que masas extrarrenales desplazan el riñón. La ecogenicidad del tumor de Wilms puede ser variable según el grado de necrosis tisular o hemorragia intratumoral ¹⁰. Además, en la ecografía es importante evaluar el fondo de saco y el hígado para detectar signos de derrame peritoneal o metástasis hepáticas respectivamente ^{2,10}. Se debe aprovechar la ecografía para identificar malformaciones genitourinarias asociadas, confirmar la presencia de un riñón contralateral funcional y evaluar si se presentan lesiones contralaterales sincrónicas ^{10,11}.

Una vez confirmada la masa renal, es imperativo que se evalúe cuidadosamente la vena renal y la vena cava inferior, tanto en escala de grises como en Doppler color, porque la extensión vascular del tumor está presente en aproximadamente en 10 % de los casos ¹⁰. También, es esencial una evaluación adicional con tomografía con medio de contraste intravenoso en la fase venosa portal o resonancia con contraste, que tienen un rendimiento diagnóstico comparable para la estadificación locorregional del tumor de Wilms ¹², por lo que la decisión respecto a la realización de uno u otro estudio queda a criterio de la institución tratante.

En niños con diagnóstico de tumor de Wilms es importante hacer una evaluación de los pulmones, ya que son el sitio más común de metástasis y ocurre en el 10-20 % de los casos en el momento del diagnóstico ^{2,10}. Actualmente, se usa más la tomografía de tórax sobre la radiografía ². Un

aspecto importante a tener en cuenta es que, si se toma la decisión de realizar una resonancia para la evaluación de la masa renal, la tomografía para la evaluación de los pulmones debe realizarse antes de la resonancia, para evitar el oscurecimiento de las bases pulmonares por atelectasia, especialmente en niños más pequeños que necesitan sedación para la resonancia ¹⁰.

El tratamiento del tumor de Wilms es uno de los triunfos de la oncología pediátrica, con una supervivencia a largo plazo superior al 90 % para enfermedad localizada ¹³ y al 75 % para la enfermedad metastásica ². Este excelente resultado es fruto de los esfuerzos de un equipo multidisciplinario conformado por radiólogos, cirujanos pediatras, patólogos y oncólogos ².

Existen varios protocolos de tratamiento de esta entidad, los dos más utilizados son el del *Children's Oncology Group* (COG) y el de la Sociedad Internacional de Oncología Pediátrica (SIOP). En ambos, la nefrectomía es el pilar del manejo, pero difieren en otros aspectos, como en el uso o no de quimioterapia prequirúrgica, la estratificación, la clasificación histológica y la duración de los esquemas de quimioterapia ⁴. Se han realizado varios estudios para determinar cuál tiene mejores resultados en cuanto a supervivencia libre de enfermedad y supervivencia global, encontrando valores comparables y satisfactorios en los dos grupos ^{14,15}.

En el protocolo SIOP, el estándar de oro para la terapia es la nefrectomía total abierta precedida de quimioterapia neoadyuvante, pero con el advenimiento de la cirugía mínimamente invasiva (CMI) para el tratamiento de tumores malignos en la infancia, esta vía de acceso comienza a jugar un papel importante, con resultados similares a la cirugía abierta, en casos seleccionados y con riesgos menores ¹⁶. Duarte et al. ¹⁵ describieron por primera vez el uso de la CMI para tumor de Wilms, y posteriormente grupos de todo el mundo siguieron su ejemplo, mostrando resultados alentadores ¹⁷.

La resección completa, con márgenes libres y sin derrame tumoral reduce el riesgo de recurrencia local, evitando así la necesidad de

quimioterapia y radioterapia^{18,19}. Quizás bajo estos parámetros se habían tenido restricciones para realizar CMI en tumor de Wilms, pero con las innovaciones técnicas recientes y la evidencia de que la quimioterapia neoadyuvante en el protocolo SIOP causa reducción significativa del tamaño del tumor¹⁸ y encapsulación del tumor, haciéndolo menos friable y más resistente al derrame del tumor^{13,19}, la nefrectomía laparoscópica es una opción viable.

Otro punto en contra de la realización de CMI para tumor de Wilms ha sido la dificultad de tomar muestras de ganglios linfáticos por laparoscopia, un punto muy importante para hacer una estadificación precisa¹⁸, dado que un muestreo insuficiente potencialmente aumenta el riesgo de recurrencia local, debido a la subestadificación del tumor^{20,21}. El estudio SIOP ha revelado un muestreo deficiente de ganglios (63 %) ²². Sin embargo, Burnard et al.¹⁸ demostraron que el rendimiento en cuanto a la obtención de los ganglios linfáticos es similar en el abordaje abierto y en el laparoscópico, con un promedio de 4,5 ganglios obtenidos para ambos grupos, resultados similares a los que presentaron Bouty et al.¹⁶.

La principal preocupación en la CMI para pacientes con tumor de Wilms ha sido la supervivencia libre de eventos y la recaída local. Bouty et al.¹⁶, en una serie de 50 casos de nefrectomía laparoscópica informaron una supervivencia libre de eventos a los 3 años del 94 % y una tasa de recaída local del 4 %, valor que está por debajo del 7,9 % informado en una serie de nefrectomías abiertas¹⁶, sin embargo, hay que tener en cuenta que los tumores abordados por CMI son más pequeños y de estadio más bajo¹⁶.

El abordaje laparoscópico en manos entrenadas tiene beneficios, como el aumento del campo visual, la disección eficiente y la posibilidad de visualizar y eliminar pequeñas metástasis, especialmente en cavidad pélvica³. Además, la pequeña incisión de Pfannenstiel en comparación con la incisión de laparotomía subcostal o transversa realizada en el abordaje abierto presenta ventajas a nivel estético, así como lograr mejor control del dolor y reducir las complicaciones a largo plazo, como invaginación intestinal u obstrucción del intestino delgado por adherencias¹⁶.

El protocolo de tumor de Wilms UMBRELLA SIOP - RTSG 2016 ha definido las contraindicaciones de CMI en tumor de Wilms, las cuales incluyen la infiltración de estructuras extrarrenales, la extensión más allá del borde lateral de la columna vertebral, la presencia de un trombo venoso en vena cava o renal, y la poca experiencia en nefrectomía laparoscópica¹⁶. Sin embargo, Burnard et al.¹⁸, llegaron a la conclusión de que, en manos experimentadas, más niños pueden ser beneficiados por la CMI, pudiendo incluirse a aquellos niños cuyos tumores se extienden más allá de las apófisis espinosas ipsilaterales¹⁸.

En síntesis, se considera que con las técnicas mínimamente invasivas se pueden abordar niños con tumores pequeños que no cruzan la línea media, que no tienen extensión venosa, que no están adheridos a órganos adyacentes y que no han tenido invasión o ruptura preoperatoria²³.

A pesar de que el abordaje laparoscópico muestre claros beneficios en pacientes que cumplen criterios para este procedimiento, la CMI aún no es ampliamente utilizada en nuestro medio. Así lo evidencia Herrera et al.⁴, en un estudio de seguimiento a una cohorte en dos hospitales de alto nivel en Medellín, Colombia, en el que a 75 pacientes (91,5 %) se les realizó una nefrectomía unilateral abierta, a 4 pacientes (4,9 %) nefrectomía unilateral por laparoscopia (todas posquimioterapia) y a 3 (3,7 %) pacientes se les realizó nefrectomía unilateral abierta con preservación de nefronas contralateral. No se reportaron complicaciones en pacientes abordados por cirugía laparoscópica⁴. Un punto importante que llama la atención en el artículo de Herrera et al.⁴ es que se encontró una supervivencia del 71 %, la cual es más baja que la reportada en la literatura mundial actual, lo que se puede explicar porque en la mayoría de los casos el diagnóstico se hace en estadios avanzados⁴.

Como se comentó anteriormente, el tumor de Wilms se presenta principalmente como una masa abdominal asintomática, por lo que es primordial que en el examen físico se haga una palpación abdominal de rutina por parte de médicos generales y pediatras, para que el diagnóstico se pueda hacer en estadios tempranos, donde es más susceptible a manejo por cirugía

laparoscópica, asociado a una mejor supervivencia a largo plazo.

Conclusión

El tumor de Wilms es la neoplasia abdominal más común en pacientes pediátricos. En el artículo presentamos una paciente de 4 años con tumor de Wilms unilateral intervenida quirúrgicamente mediante abordaje mínimamente invasivo. La paciente tuvo una buena evolución postoperatoria. Continúa en seguimiento por oncología y hasta mayo del 2021 se mantiene libre de recidiva o metástasis. El abordaje laparoscópico tiene múltiples beneficios, además se logra el cumplimiento de los principios quirúrgicos y oncológicos que provee la cirugía abierta, por lo anterior proponemos utilizar este abordaje en pacientes que cumplan con las indicaciones para hacer CMI en tumor de Wilms unilateral.

Agradecimientos

Agradecemos al Hospital Universitario del Valle “Evaristo García” E.S.E. por darnos la oportunidad de desarrollar nuestra práctica en cirugía pediátrica en sus instalaciones.

Cumplimiento de normas éticas.

Consentimiento informado. Se obtuvo el consentimiento informado por parte de la madre de la paciente para las intervenciones quirúrgicas, la participación en publicaciones y la toma de fotografías.

Declaración de conflicto de intereses. Los autores declararon que no tienen conflictos de intereses.

Fuentes de financiación: recursos propios de los autores.

Contribución de los autores:

Concepción y diseño del estudio: J. Cristina Guerrero-Villota, Manuel F. Dueñas-Dasilva, Juan Carlos Dueñas-Ramírez, Anuar Armando Idrobo-Escobar.

Adquisición, análisis e interpretación de datos: J. Cristina Guerrero-Villota, Manuel F. Dueñas-Dasilva, Juan Carlos Dueñas-Ramírez, Anuar Armando Idrobo-Escobar.

Redacción del manuscrito: J. Cristina Guerrero-Villota, Manuel F. Dueñas-Dasilva, Juan Carlos Dueñas-Ramírez, Anuar Armando Idrobo-Escobar.

Revisión crítica: J. Cristina Guerrero-Villota, Manuel F. Dueñas-Dasilva, Juan Carlos Dueñas-Ramírez, Anuar Armando Idrobo-Escobar.

Referencias

1. Vujanić GM, Gessler M, Ooms AHAG, Collini P, Coulomb-l'Hermine A, D'Hooghe E, et al. The UMBRELLA SIOP-RTSG 2016 Wilms tumour pathology and molecular biology protocol. *Nature Reviews Urology*. 2018;15:693-701.
2. Szychoł E, Apps J, Pritchard-Jones K. Wilms' tumor: biology, diagnosis and treatment. *Transl Pediatr*. 2014;3:12-24. <https://doi.org/10.3978/j.issn.2224-4336.2014.01.09>
3. Andolfi C, Randi B, Ruggeri G, Lima M. Laparoscopic nephrectomy for Wilms Tumor. *Jemis*. 2014;2. Fecha de consulta: 15 de febrero de 2021. Disponible en: <http://jemis.rivisteclub.it/wp-content/uploads/2014/02/andolfi.pdf>
4. Herrera-Toro N, Peña-Aguirre L, Arango-Rave ME. Tumor de Wilms: experiencia de 12 años en dos hospitales de alto nivel en Medellín, Colombia. *Iatreia*. 2019;32:82-91. <https://doi.org/10.17533/udea.iatreia.13>
5. Ardela-Díaz E, Díez-Pascual R, Dominguez-Vallejo FJ. Utilidad de la laparoscopia en la infancia. *Bol Pediatr*. 2001;41:144-52.
6. Christison-Lagay ER, Thomas D. Minimally invasive approaches to pediatric solid tumors. *Surg Oncol Clin N Am*. 2019;28:129-46. <https://doi.org/10.1016/j.soc.2018.07.005>
7. Ramos-Pardo C, Cendales-Duarte R. Anuario Estadístico 2015. Bogotá: Instituto Nacional de Cancerología; 2018. Fecha de consulta: 10 de febrero de 2021. Disponible en: <https://www.cancer.gov.co/conozca-sobre-cancer-1/publicaciones/anuario-estadistico-2018>
8. Ritchey M, Schamberger R. Pediatric Urologic Oncology. In: Wein AJ, Kavoussi LR, Partin AW, Peters CA. *Campbell-Walsh. Urology*. 11ª ed. Vol. 4. Amsterdam: Elsevier; 2015. p. 2050-86.
9. Nakamura L, Ritchey M. Current management of wilms' tumor. *Curr Urol Rep*. 2010;11:58-65. <https://doi.org/10.1007/s11934-009-0082-z>
10. Servaes SE, Hoffer FA, Smith EA, Khanna G. Imaging of Wilms tumor: an update. *Pediatr Radiol*. 2019;49:1441-52. <https://doi.org/10.1007/s00247-019-04423-3>
11. Szychoł E, Brodkiewicz A, Pritchard-Jones K. Review of current approaches to the management of Wilms' tumor. *Int J Clin Rev* 2012;18:65-75. <https://doi.org/10.5275/ijcr.2012.10.07>
12. Charlton J, Irtan S, Bergeron C, Pritchard-Jones K. Bilateral Wilms tumour: a review of clinical and molecular features. *Expert Rev Mol Med*. 2017;19:e8. <https://doi.org/10.1017/erm.2017.8>
13. Fuchs J, Kienecker K, Furtwängler R, Warmann SW, Bürger D, Thürhoff JW, et al. Surgical aspects in the treatment of patients with unilateral Wilms tumor: a report from the SIOP 93-01/German Society of Pediatric Oncology and Hematology. *Ann Surg*. 2009;249:666-71. <https://doi.org/10.1097/SLA.0b013e31819ed92b>

14. Irtan S, Ehrlich PF, Pritchard-Jones K. Wilms tumor: "State-of-the-art" update, 2016. *Semin Pediatr Surg.* 2016;25:250-6. <https://doi.org/10.1053/j.sempedsurg.2016.09.003>
15. Duarte RJ, Dénes FT, Cristofani LM, Giron AM, Filho VO, Arap S. Laparoscopic nephrectomy for Wilms tumor after chemotherapy: Initial experience. *J Urol.* 2004;172:1438-40. <https://doi.org/10.1097/01.ju.0000138230.51134.65>
16. Bouty A, Blanc T, Leclair MD, Lavrand F, Faure A, Binet A, et al. Minimally invasive surgery for unilateral Wilms tumors: Multicenter retrospective analysis of 50 transperitoneal laparoscopic total nephrectomies. *Pediatr Blood Cancer.* 2020;67:e28212. <https://doi.org/10.1002/pbc.28212>
17. Duarte RJ, Cristofani LM, Filho VO, Srougi M, Dénes FT. Videolaparoscopic radical nephrectomy after chemotherapy in the treatment of Wilms' tumor: Long-term results of a pioneer group. *J Pediatr Urol.* 2017;13:50.e1-50.e5. <https://doi.org/10.1016/j.jpuro.2016.09.004>
18. Burnand K, Roberts A, Bouty A, Nightingale M, Campbell M, Heloury Y. Laparoscopic nephrectomy for Wilms' tumor: Can we expand on the current SIOP criteria? *J Pediatr Urol.* 2018;14:253.e1-253.e8. <https://doi.org/10.1016/j.jpuro.2018.01.005>
19. Schmidt A, Warmann SW, Urla C, Schaefer J, Fideler F, Fuchs J. Patient selection and technical aspects for laparoscopic nephrectomy in Wilms tumor. *Surg Oncol.* 2019;29:14-9. <https://doi.org/10.1016/j.suronc.2019.02.007>
20. Ehrlich PF, Ritchey ML, Hamilton TE, Haase GM, Ou S, Breslow N, et al. Quality assessment for Wilms' tumor: A report from the National Wilms' Tumor Study-5. *J Pediatr Surg.* 2005;40:208-13. <https://doi.org/10.1016/j.jpedsurg.2004.09.044>
21. Kieran K, Anderson JR, Dome JS, Ehrlich PF, Ritchey ML, Shamberger RC, et al. Lymph node involvement in Wilms tumor: Results from National Wilms Tumor Studies 4 and 5. *J Pediatr Surg.* 2012;47:700-6. <https://doi.org/10.1016/j.jpedsurg.2011.08.017>
22. Warmann SW, Godzinski J, van Tinteren H, Heij H, Powis M, Sandstedt B, et al. Minimally invasive nephrectomy for Wilms tumors in children - Data from SIOP 2001. *J Pediatr Surg.* 2014;49:1544-8. <https://doi.org/10.1016/j.jpedsurg.2014.06.005>
23. Bhatnagar S. Management of Wilms' tumor: NWTS vs SIOP. *J Indian Assoc Pediatr Surg.* 2009;14:6-14. <https://doi.org/10.4103/0971-9261.54811>