



Revista Colombiana de Cirugía

ISSN: 2011-7582

ISSN: 2619-6107

Asociación Colombiana de Cirugía

Herrera-Sánchez, Abraham H.; Obregón-Patiño, Raúl; Santeliz-Bojórquez, Eric S.
Migración completa de textiloma simulando tumor de colon
Revista Colombiana de Cirugía, vol. 37, núm. 4, 2022, Octubre-Diciembre, pp. 686-688
Asociación Colombiana de Cirugía

DOI: <https://doi.org/10.30944/20117582.2180>

Disponible en: <https://www.redalyc.org/articulo.oa?id=355575335018>

- ▶ [Cómo citar el artículo](#)
- ▶ [Número completo](#)
- ▶ [Más información del artículo](#)
- ▶ [Página de la revista en redalyc.org](#)

UNAM 


Sistema de Información Científica Redalyc

Red de Revistas Científicas de América Latina y el Caribe, España y Portugal
Proyecto académico sin fines de lucro, desarrollado bajo la iniciativa de acceso abierto



Migración completa de textiloma simulando tumor de colon

Complete gossypiboma migration simulating colon tumor

Abraham H. Herrera-Sánchez¹ , Raúl Obregón-Patiño²,
Eric S. Santeliz-Bojórquez³

- 1 Médico, residente de Cirugía general, Hospital general Dr. Agustín O`Horán, Yucatán, México.
- 2 Médico, especialista en Cirugía general, adscrito, Hospital general Dr. Agustín O`Horán, Yucatán, México.
- 3 Médico, especialista en Cirugía general, Servicio de cirugía general, Hospital general Dr. Agustín O`Horán, Yucatán, México.

Introducción

Un textiloma se define como una lesión desarrollada alrededor de una compresa o gasa quirúrgica. A menudo, después de erosionar el intestino, el cuerpo extraño puede migrar dentro de la luz del tracto digestivo, y con el peristaltismo, alcanzar la unión ileocecal, presentándose como una obstrucción intestinal ¹.

Caso clínico

Paciente femenina de 24 años, con antecedente de una cesárea tipo Kerr cuatro meses previos, quien acude al servicio de urgencias refiriendo cuadro de un mes de evolución con dolor abdominal difuso, náuseas, vómitos y constipación intestinal. Al examen físico se encontró una masa móvil en el cuadrante superior izquierdo del abdomen. Se realizó radiografía de abdomen donde observan probable cinta radiopaca de textil quirúrgico (figura 1).

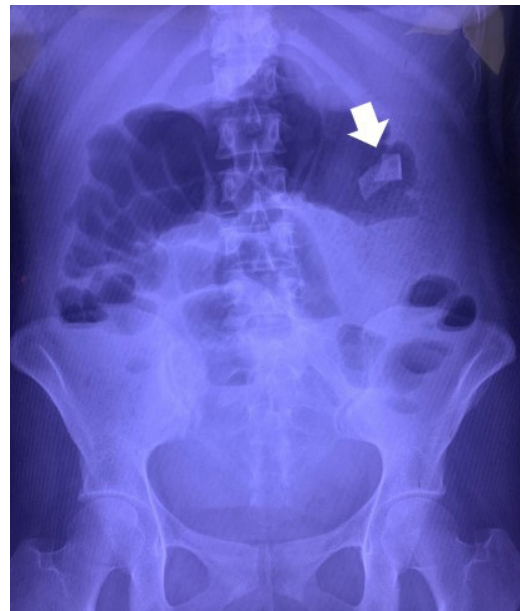


Figura 1. Radiografía de abdomen donde se aprecia cinta radiopaca de compresa quirúrgica (flecha blanca). Fuente: Fotografía propia de los autores.

Palabras Clave: cuerpos extraños; textiloma; colon; neoplasias del colon; obstrucción intestinal; cirugía colorrectal.

Keywords: foreign bodies; gossypiboma; colon; colonic neoplasms; intestinal obstruction; colorectal surgery.

Fecha de recibido: 28/03/2022 - Fecha de aceptación: 23/06/2022 - Publicación en línea: 11/07/2022

Correspondencia: Abraham Hernán Herrera-Sánchez, Calle 63 # 550 entre 50e y 52 Herradura II, Mérida, Yucatán, México.

Teléfono: 9993864287. Dirección electrónica: herrera_abraham@hotmail.com

Citar como: Herrera-Sánchez AH, Obregón-Patiño R. Migración completa de textiloma simulando tumor de colon. Rev Colomb Cir. 2022;37:686-8. https://doi.org/10.30944/20117582.2180

Este es un artículo de acceso abierto bajo una Licencia Creative Commons - BY-NC-ND https://creativecommons.org/licenses/by-nc-nd/4.0/deed.es

En la laparotomía exploratoria se encontró una masa en la luz del colon transverso, con múltiples adherencias (figura 2). No se evidenció perforación, fistula o vólvulo, por lo que se pensó el diagnóstico de tumor de colon transverso o bezoar. Se realizó una colectomía del transverso con cierre en bolsa de Hartman del sigmoides y colostomía del transverso.

En la revisión de la pieza reseçada se identificó presencia de una compresa quirúrgica migrada dentro de la luz del segmento reseçado (figura 3). Después de la cirugía, la paciente evolucionó satisfactoriamente.

Discusión

El textiloma es un error médico ampliamente estudiado, con graves repercusiones en morbilidad y mortalidad para el paciente.

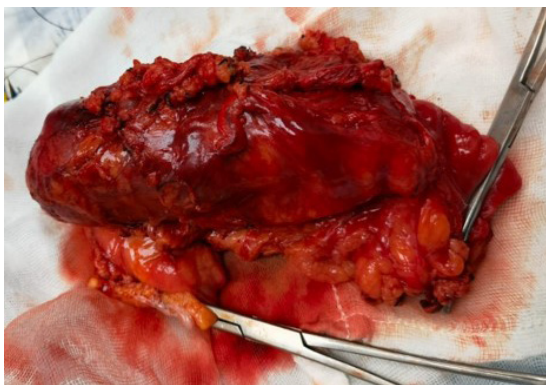

Figura 2. Pieza de resección de segmento de colon transverso. Fuente: Fotografía propia de los autores.

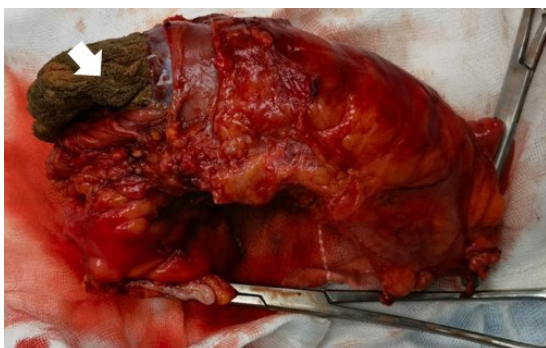


Figura 3. Compresa dentro de la luz de colón transverso (flecha blanca). Fuente: Fotografía propia de los autores.

La presentación clínica del textiloma es variada e inespecífica; la ubicación, tiempo de evolución y tipo de respuesta inflamatoria inciden en un amplio espectro de escenarios clínicos, desde un hallazgo incidental en imágenes hasta un cuadro grave secundario a complicaciones (abscesos, obstrucción intestinal, sepsis, entre otros) ².

Se han descrito casos clínicos donde se ha encontrado la compresa quirúrgica retenida después de una amplia diversidad de procedimientos quirúrgicos, pero la migración transmural es muy infrecuente ³.

En este contexto se hace fundamental el apoyo imagenológico. La radiografía simple suele ser el acercamiento inicial, por su fácil acceso e interpretación, pero el marcador radiopaco puede desintegrarse o distorsionarse con el tiempo. La tomografía computarizada permite una mayor sensibilidad para el diagnóstico ².

El tratamiento del textiloma, una vez diagnosticado, es la extracción quirúrgica. La laparotomía es la primera elección, aunque según algunos reportes, la extracción percutánea es una alternativa ⁴. Sin embargo, la prevención es el mejor tratamiento para esta condición, asociada tanto a morbilidad y mortalidad, como a implicaciones medicolegales.

Conclusión

El tratamiento del textiloma una vez diagnosticado es la extracción quirúrgica y la laparotomía es la primera elección. La prevención es el mejor tratamiento para esta condición.

Cumplimiento de normas éticas

Consentimiento informado: Se obtuvo autorización de la paciente para la publicación de las imágenes.

Conflicto de interés: Los autores de esta publicación negaron cualquier conflicto de interés.

Fuente de financiamientos: Recursos propios de los autores.

Contribución de los autores

- Concepción y diseño del estudio: Abraham H. Herrera-Sánchez.

- Adquisición de datos: Abraham H. Herrera-Sánchez, Eric S. Santeliz-Bojórquez.
- Toma de fotografía: Abraham H. Herrera-Sánchez.
- Análisis: Abraham H. Herrera-Sánchez.
- Redacción del manuscrito: Abraham H. Herrera-Sánchez, Raúl Obregón.
- Revisión crítica: Abraham H. Herrera-Sánchez, Raúl Obregón-Patiño.

Referencias

1. Agrawal H, Gupta N, Krishengowda U, Gupta AK, Naskar D, Durga CK. Transmural migration of gossypiboma: A rare cause of acute abdomen. *Indian J Surg.* 2018;80:84-6. <https://doi.org/10.1007/s12262-017-1660-9>
2. Maldonado-Schoijet I, Charaf-Muñoz Y, Manaut JN, Schiappacasse-Faúndes G, Varela-Ubilla C. Textiloma abdominal: Actualización y aporte al diagnóstico desde las imágenes. *Rev Cir (Chile).* 2022;74:56-9. <https://doi.org/10.35687/s2452-454920220051520>
3. Motta-Ramírez GA, Aguilar-Garibay JE, González-Burgos O, Espinoza-Ramírez C, Pérez-Barbosa PF. Textiloma intraluminal: Complicación tardía de una cirugía intraabdominal. *Anales de Radiología México.* 2018;17:280-7.
4. Gencosmanoglu R, Inceoglu R. An unusual cause of small bowel obstruction: gossypiboma--case report. *BMC Surg.* 2003;3:6-9. <https://doi.org/10.1186/1471-2482-3-6>