



Revista Colombiana de Cirugía

ISSN: 2011-7582

ISSN: 2619-6107

Asociación Colombiana de Cirugía

Jiménez Jiménez, César Eduardo; Randial-Pérez, Leonardo José; Rodríguez-Marín, Héctor Hugo; Silva-Restrepo, Iván; Valenzuela-Valenzuela, Jazmín Alejandra  
Tratamiento endovascular con técnica de chimenea para patologías del arco aórtico  
Revista Colombiana de Cirugía, vol. 38, núm. 1, 2023, Enero-Marzo, pp. 201-208  
Asociación Colombiana de Cirugía


DOI: <https://doi.org/10.30944/20117582.970>

Disponible en: <https://www.redalyc.org/articulo.oa?id=355576259021>

- Cómo citar el artículo
- Número completo
- Más información del artículo
- Página de la revista en [redalyc.org](https://www.redalyc.org)

UAEH [redalyc.org](https://www.redalyc.org)

Sistema de Información Científica Redalyc  
Red de Revistas Científicas de América Latina y el Caribe, España y Portugal  
Proyecto académico sin fines de lucro, desarrollado bajo la iniciativa de acceso  
abierto



## PRESENTACIÓN DE CASO

# Tratamiento endovascular con técnica de chimenea para patologías del arco aórtico

## Endovascular management with chimney technique for pathologies of the aortic arch

César Eduardo Jiménez Jiménez<sup>1</sup>, Leonardo José Randial-Pérez<sup>2</sup>, Héctor Hugo Rodríguez-Marín<sup>2</sup>, Iván Silva-Restrepo<sup>3</sup>, Jazmín Alejandra Valenzuela-Valenzuela<sup>4</sup>

- 1 Médico, especialista en Cirugía general y Cirugía vascular periférica; jefe, Servicio de Cirugía Vascular, Hospital Universitario Clínica de San Rafael, Bogotá, D.C., Colombia.
- 2 Médico, especialista en Cirugía general y Cirugía vascular periférica, Hospital Universitario Clínica de San Rafael, Bogotá, D.C., Colombia.
- 3 Médico, especialista en Cirugía general y Cirugía cardiovascular, Hospital Universitario Clínica de San Rafael, Bogotá, D.C., Colombia.
- 4 Médica hospitalaria, Servicio de Cirugía Vascular, Hospital Simón Bolívar, Bogotá, D.C., Colombia.

## Resumen

**Introducción.** La patología del arco aórtico se ha tratado principalmente con cirugía por vía abierta, pero con una alta morbilidad y mortalidad. Las técnicas endovasculares híbridas y las reconstrucciones en “chimenea” son una técnica válida y segura para disminuir el riesgo y la mortalidad.

**Métodos.** Se presentan dos pacientes con patología del arco aórtico y contraindicación de manejo quirúrgico abierto, atendidos en el Servicio de Cirugía Vascular, Hospital Universitario Clínica de San Rafael, Bogotá, D.C., Colombia.

**Resultados.** Se realizaron dos procedimientos endovasculares del arco aórtico para tratar un aneurisma torácico roto y una úlcera aórtica sintomática, con cubrimiento de los troncos supra aórticos con una endoprótesis y canalización de los vasos supra aórticos con prótesis cubiertas y uso de la “técnica de chimenea”, de manera exitosa.

**Discusión.** La patología del arco aórtico es de alta complejidad y se asocia con una morbilidad y mortalidad elevada por lo que, en los últimos 20 años se han desarrollado diferentes técnicas utilizando procedimientos percutáneos.

**Conclusión.** La “técnica de chimenea” se puede realizar de una manera mínimamente invasiva en pacientes con patología del arco aórtico, no candidatos para cirugía abierta, con resultados exitosos.

**Palabras clave:** aorta torácica; aneurisma de la aorta; rotura de la aorta; aneurisma disecante; procedimientos endovasculares.

Fecha de recibido: 15/10/2021 - Fecha de aceptación: 19/12/2021 - Publicación en línea: 28/09/2022

Correspondencia: César E. Jiménez, Conjunto Carretón, Vereda Canelón, casa 4, Cajicá, Colombia. Teléfono: +57 3142976816

Dirección electrónica: cesarjmd@yahoo.com

Citar como: Jiménez-Jiménez CE, Randial-Pérez LJ, Rodríguez-Marín HH, Silva-Restrepo I, Valenzuela-Valenzuela JA. Tratamiento endovascular con técnica de chimenea para patologías del arco aórtico. Rev Colomb Cir. 2023;38:201-8. <https://doi.org/10.30944/20117582.970>

Este es un artículo de acceso abierto bajo una Licencia Creative Commons - BY-NC-ND <https://creativecommons.org/licenses/by-nc-nd/4.0/deed.es>

## Abstract

**Introduction.** Aortic arch pathology has been treated mainly by open surgery, but with high morbidity and mortality. Hybrid endovascular techniques and “chimney” reconstructions are a valid and safe techniques to reduce risk and mortality.

**Method.** Two patients with pathology of the aortic arch and contraindication for open surgical management, treated at the Vascular Surgery Service, Hospital Universitario Clínica de San Rafael, Bogotá, Colombia, are presented.

**Results.** Two endovascular aortic procedures were performed successfully to treat a ruptured thoracic aneurysm and a symptomatic aortic ulcer, with coverage of the supra-aortic trunks with an endoprosthesis and cannulation of the supra-aortic vessels with covered prostheses and use of the “chimney technique”.

**Discussion.** The pathology of the aortic arch is highly complex and is associated with high morbidity and mortality, being the reason that during the last 20 years, different techniques have been developed using percutaneous procedures.

**Conclusions.** The “chimney technique” can be performed with successful results in a minimally invasive manner in patients with pathology of the aortic arch, who are not candidates for open surgery.

**Keywords:** thoracic aorta; aortic aneurysm; aortic rupture; dissecting aneurysm; endovascular procedures.

## Introducción

El manejo endovascular de la aorta torácica se ha posicionado como la primera línea de tratamiento para las patologías aórticas de diferente índole, como disección, aneurismas, trauma, úlcera aórtica y hematoma intramural <sup>1</sup>. No toda la patología de la aorta torácica se puede manejar por vía endovascular, especialmente cuando se comprometen los troncos supra aórticos, o cuando no existe una zona segura de acople para la prótesis, casos en que se deben utilizar otras alternativas.

La patología del arco aórtico se ha manejado clásicamente con cirugía por vía abierta, con incisiones mayores y alta morbimortalidad. Con el advenimiento de las técnicas endovasculares híbridas y las reconstrucciones en chimenea con canalización de los troncos supra aórticos por medio de prótesis cubiertas, se han ampliado las posibilidades terapéuticas en esta zona anatómica tan compleja.

Las primeras descripciones de este procedimiento fueron para el salvamento de troncos supra aórticos en casos de oclusión inadvertida por la prótesis torácica <sup>2</sup>. Con la experiencia de la aorta abdominal y los dispositivos ramificados,

cada día se exceden más los límites de manejo para las técnicas endovasculares, especialmente para pacientes de alto riesgo quirúrgico.

## Método

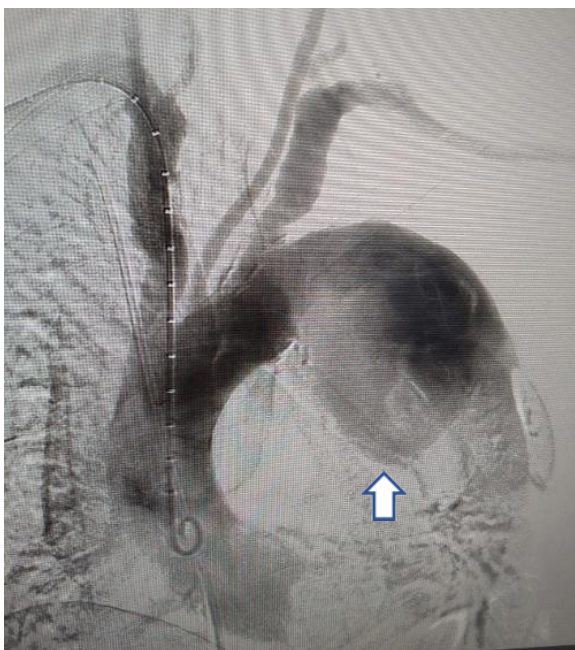En este artículo se presentan dos pacientes con patología del arco aórtico tratados completamente por vía endovascular de manera exitosa, uno de ellos con aneurisma roto y el otro con úlcera aórtica sintomática. Se describe la técnica empleada, su evolución y su seguimiento hasta el momento.

## Caso clínico 1

El primer paciente corresponde a un hombre de 76 años, con antecedentes de hipertensión arterial, enfermedad coronaria tratada con dos prótesis y enfermedad pulmonar obstructiva crónica oxígeno dependiente, quien consultó al servicio de urgencia del Hospital Universitario Clínica de San Rafael, Bogotá, D.C., Colombia, por dolor torácico retroesternal súbito con disnea y síncope. Al ingreso se realizó un angiotac de tórax documentándose un aneurisma roto del arco aórtico. Por no ser candidato a cirugía abierta se decidió realizar tratamiento endovascular.

**Descripción del procedimiento.** Bajo anestesia general, monitorización con línea arterial derecha y catéter subclavio izquierdo, se realizó el abordaje de los vasos femorales derechos y cate-terización de la arteria femoral común izquierda con introductor de 5 french (Terumo corporation, Hatagaya, Tokio). Se realizó una arteriografía aórtica identificando un aneurisma roto del arco aórtico distal, sin zona de anclaje adecuada (figura 1), por lo que se empleó la técnica de chimenea en la arteria carótida izquierda y se ocluyó la arteria subclavia izquierda, se realizó abordaje percutáneo guiado por ultrasonido de la arteria carótida común izquierda y se colocó un introductor de 4 french (figura 2), se realizó arteriografía de vasos carotídeos izquierdo la cual fue normal.

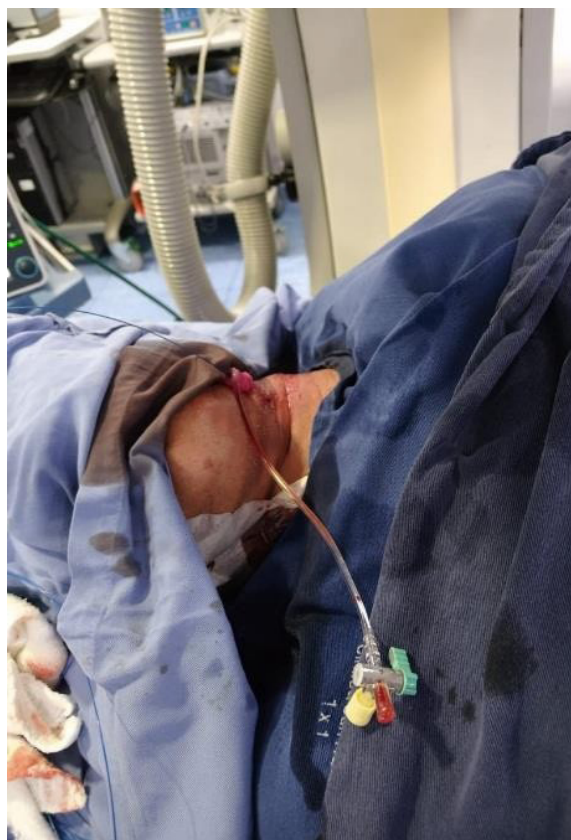Por esta misma vía se avanzó una guía hidrofílica de 0,035 pulgadas (Terumo corporation, Hatagaya, Tokio) hasta la aorta ascendente y sobre ella se pasó una endoprótesis Medtronic Valiant Captiva®, de 34 mm por 20 cm (Medtronic, Parkway, Minneapolis, USA), que se liberó sin complicaciones, cubriendo el ostium de la arteria carótida común izquierda. Inmediatamente se cambió el introductor 4 por uno de 7 french



**Figura 1.** Aneurisma del arco aórtico roto, sin zona de anclaje proximal.

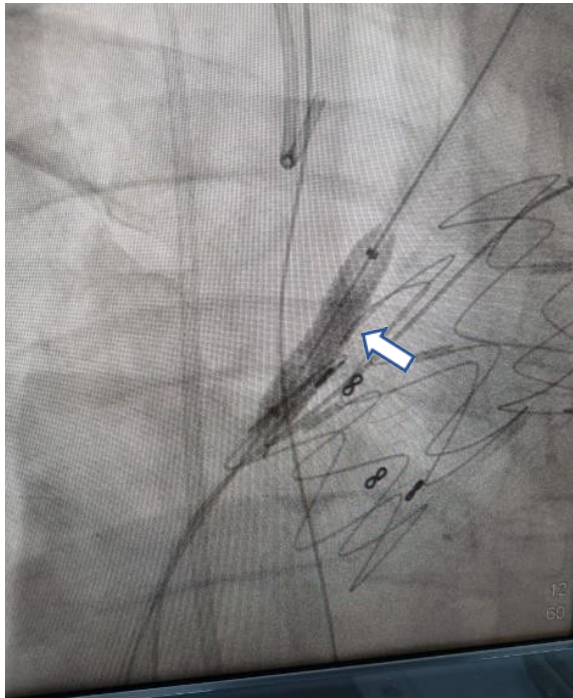
corto y se avanzó una prótesis Advanta® de 5 por 59 mm (Maquet Industries, USA), desplegándola sin complicaciones un centímetro más allá de la endoprótesis torácica (figura 3). Se realizó una angiografía de control confirmando la exclusión completa del aneurisma y sin fugas (figura 4). Para el control vascular de la arteria carótida se utilizó un sistema de cierre percutáneo Angioseal® de 6 french (St. Jude Medical Corp. USA) (figura 5), sin complicaciones.

El paciente se trasladó a la unidad de cuidados intensivos, donde permaneció por cuatro días. El control tomográfico 48 horas luego del procedimiento confirmó la desaparición del aneurisma y la ausencia de fugas. Posteriormente permaneció cinco días más en hospitalización general, sin presentar eventos cerebrovasculares, ni complicaciones hemorrágicas o trombóticas a nivel cervical, fue dado de alta al décimo día post quirúrgico.

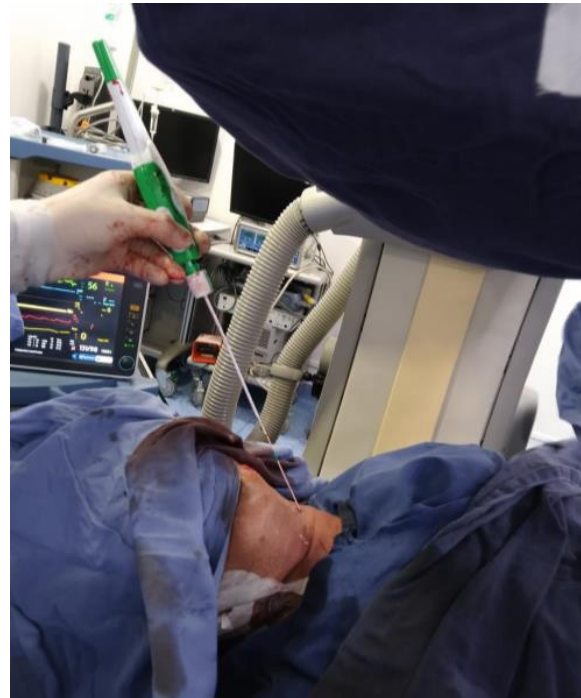

**Figura 2.** Abordaje percutáneo de arteria carótida común izquierda.

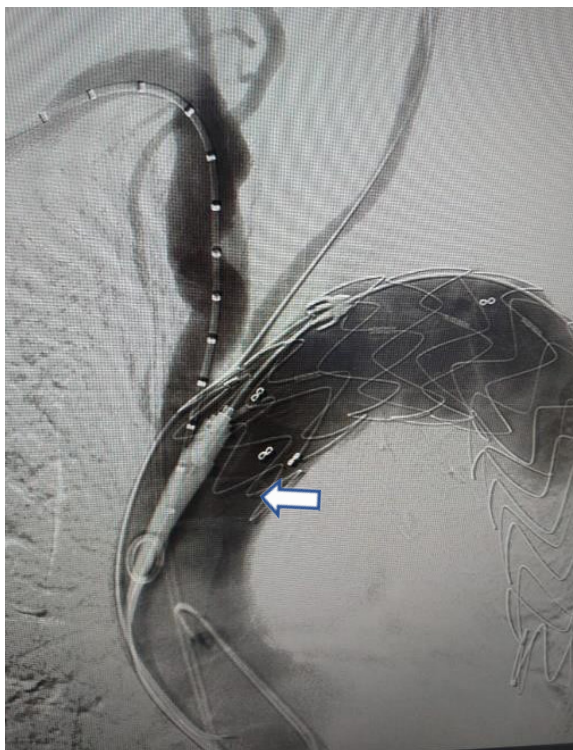



**Figura 3.** Prótesis Advanta® (cubierto) en la arteria carótida común izquierda.



**Figura 5.** Cierre percutáneo con Angioseal.



**Figura 4.** Exclusión completa del aneurisma y permeabilidad de la arteria carótida.

## Caso clínico 2

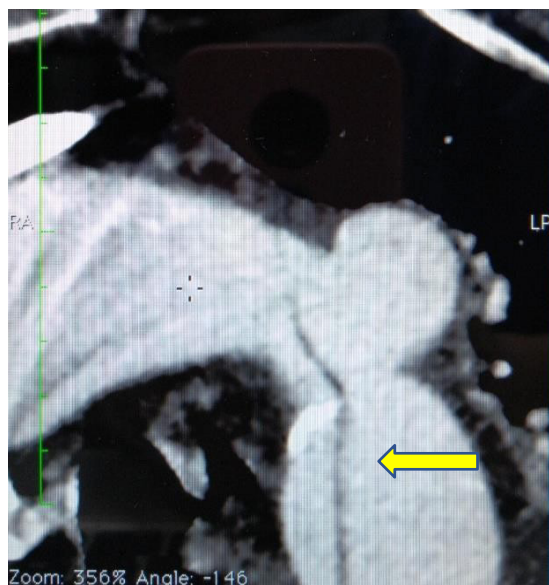El segundo paciente, masculino de 83 años, consultó por dolor torácico retroesternal severo de 8 sobre 10 en la escala de dolor, asociado a disnea e hipertensión arterial (200/120 mmHg). Se ordenó una tomografía encontrando una úlcera aortica, con disección asociada de más de dos cm de diámetro, que emergía del ostium de la arteria subclavia izquierda (figura 6). Se inició manejo médico en la unidad de cuidados intensivos mediante el uso de opioides para el control del dolor y con labetalol intravenoso, pero después de 24 horas y ante la persistencia del dolor y las cifras tensionales elevadas, se decidió realizar tratamiento endovascular por el alto riesgo de ruptura y disección.

**Descripción del procedimiento.** Bajo anestesia general se realizó el abordaje de los vasos femorales derechos y percutáneo del lado izquierdo con introductor 5 french (Terumo corporation, Hatagaya, Tokio), se canalizó la arteria braquial izquierda con introductor 5 french y la derecha con un introductor flexor® largo de 8 french por

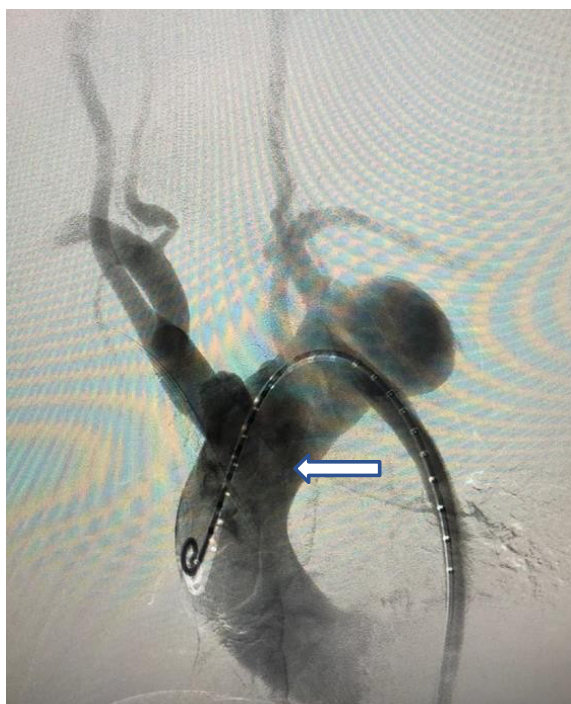45 cm (Cook medical, Bloomington Indiana, USA). Se canalizó la carótida izquierda de manera percutánea guiado por ultrasonido con introductor de 4 french y se avanzó una guía de 0,035 pulgadas (Terumo corporation, Hatagaya, Tokio) por el brazo derecho y la carótida dejándolas en la aorta ascendente. Se realizó una angiografía encontrando la úlcera aórtica de más de dos cm que emergía de la arteria subclavia izquierda sin zona de aterrizaje proximal (figura 7).

Se avanzó una endoprótesis Valiant Captiva® de 36 mm por 20 cm (Medtronic, Parkway, Minneapolis, USA) cubriendo desde el ostium de salida del tronco braquiocefálico, que se desplegó sin complicaciones. Inmediatamente se avanzó una prótesis cubierta VBX de gore de 11 mm por el acceso braquial derecho y el acceso carotideo 4 french se cambió por un introductor de 7 french avanzando una prótesis Advanta® de 6 mm por 59 mm, progresando ambas prótesis un centímetro más allá de la prótesis torácica, liberándolas sin complicaciones.

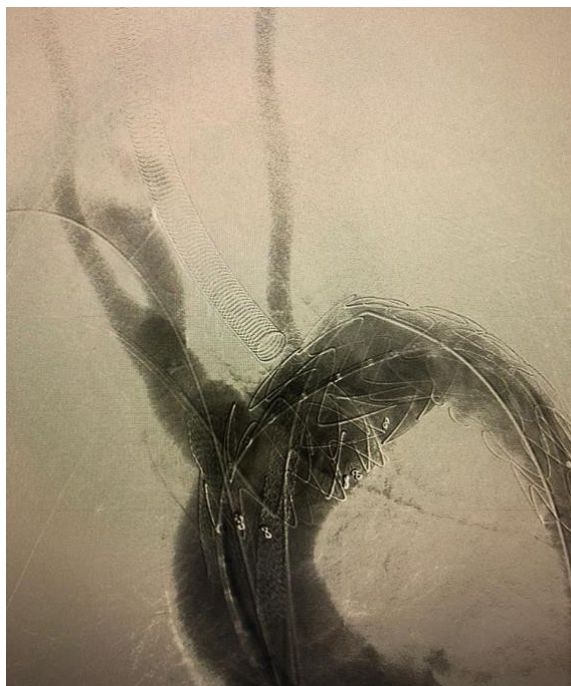Se hizo embolización de la arteria subclavia izquierda con dos *coils* de platino de 12 mm por 40 mm (Boston Sci. Corp. USA), logrando la exclusión completa de la lesión, sin endofugas (figura 8).



**Figura 6.** Angiotac con úlcera aortica y disección.



**Figura 7.** Angiografía sin zona de anclaje proximal.



**Figura 8.** Exclusión completa del aneurisma y revascularización endovascular de la carótida izquierda y del tronco braquiocefálico.



Se controló la punción carotídea con un sistema de cierre percutáneo angioseal® de 6 french (St. Jude Medical Corp. USA), sin complicaciones.

El paciente se trasladó a la unidad de cuidado intensivo por cinco días. El control tomográfico a las 48 horas demostró la permeabilidad de las dos reconstrucciones supra aórticas y la ausencia de fugas. Posteriormente permaneció en hospitalización general por siete días, sin complicaciones neurológicas, hemorrágicas o trombóticas a nivel cervical.

## Discusión

La patología del arco aórtico es de alta complejidad y ocurre generalmente en pacientes con múltiples comorbilidades. El tratamiento generalmente se realiza mediante técnicas quirúrgicas abiertas, asociándose en el 19 % de los casos con eventos cerebrovasculares, con una morbilidad general de hasta el 50 % y una elevada mortalidad (15-30 %) dentro de los primeros 30 días postquirúrgicos. Estas cirugías solo se realizan en algunos centros especializados, donde la casuística, experiencia y organización logística pueden ofrecer a los pacientes una opción terapéutica segura.

En los últimos 20 años se han venido utilizando procedimientos percutáneos y se han desarrollado diferentes técnicas menos invasivas, que se pueden resumir en tres modalidades de tratamiento. Primero están los procedimientos híbridos con “*debranching*” o relocalización de los troncos supra aórticos por vía quirúrgica, técnica descrita por primera vez en 1998. En este procedimiento y mediante una esternotomía se relocalizan los troncos supra aórticos a una posición más proximal en la aorta ascendente, suturando una prótesis de dacrón a la aorta ascendente y anastomosando las ramas a los troncos supra aórticos. Luego de ello, se cubre con una endoprótesis torácica parte del arco y la aorta descendente, obteniendo al menos de esta forma una zona de aterrizaje libre de 2,5 cm proximal. Teniendo en cuenta que el solo hecho de realizar una esternotomía aumenta el riesgo de eventos cerebrovasculares y sangrado masivo, esta técnica tiene una morbilidad general del 21 %, representada por eventos isquémicos cerebrales (9 %),

disección retrograda tipo A (6 %) y endofuga tipo Ia (10 %), y una mortalidad del 9-42 %<sup>2,3,4</sup>.

Segundo está la utilización de prótesis fenestradas, hechas a la medida o artesanales, o prótesis ramificadas, como parte de protocolos de investigación. Estos dispositivos no son fáciles de conseguir, toman mucho tiempo para su fabricación, son de muy alto costo y requieren un entrenamiento especial por parte de los cirujanos. Un ejemplo de estos dispositivos es el Inner Branch Zenith Arch Endograft®, de la compañía Cook Medical, un dispositivo fenestrado que se utilizó en 38 pacientes con patología compleja del arco, con un éxito técnico del 84 % y una mortalidad del 13 % a 30 días<sup>5,6</sup>. Pueden ser de gran ayuda en el futuro, pero aún no están disponibles comercialmente.

La tercera modalidad corresponde a los procedimientos endovasculares completos, con utilización de prótesis con técnica de chimenea, también conocida como “*snorkel*” o “*double-barrel*”. Fue descrita por el grupo del doctor Greenberg en 2003<sup>6,7</sup> y se define como la colocación de uno o más *stents*, cubiertos o descubiertos, paralelos a una endoprótesis principal, con el objetivo de mantener una rama vascular vital permeable<sup>8</sup>. Es una excelente opción de tratamiento, teniendo en cuenta la anatomía de la lesión, la experiencia de los operadores y la disponibilidad de insumos endovasculares para su realización, además de que es ideal en casos de urgencia y para pacientes no candidatos a cirugía abierta<sup>3</sup>, como ocurría en nuestros dos pacientes quienes no podían esperar por prótesis hechas a la medida y presentaban múltiples comorbilidades.

Este procedimiento presenta una baja incidencia de disección retrograda y complicaciones neurológicas<sup>9</sup>, como en nuestros dos casos que no se identificaron alteraciones neurológicas. Técnicamente se recomienda una sobredimensión de la prótesis aórtica del 20-30 % con respecto a la aorta nativa, con el ánimo de incrementar la aposición de las prótesis cubiertas a la primera prótesis, disminuyendo el riesgo de fugas<sup>9</sup>. Aunque se pueden usar las prótesis descubiertas, también se recomienda el uso de las cubiertas para disminuir el riesgo de endofugas<sup>10,11</sup>. La segunda prótesis debe

sobrepasar la prótesis principal entre 5 a 20 mm y tener una sobredimensión con respecto al vaso a tratar en un 15-20 %. Entre más larga sea la gotera o canal entre el injerto principal y la prótesis, el flujo de sangre será más lento y tendrá mayor probabilidad de sellarse, por eso se recomienda una superposición entre el injerto principal y las prótesis de mínimo 2-3 cm <sup>11,12</sup>.

El estudio más grande e importante con esta técnica es un registro multicéntrico europeo de más de 90 casos de patología del arco aórtico manejados por vía endovascular o híbrida, demostrando que este procedimiento es una herramienta útil para el tratamiento de estas entidades, con éxito técnico del 80 %, y una incidencia de endofugas tipo Ia del 10 %, de las cuales más del 50 % resuelven dentro del primer mes postquirúrgico. De este grupo, solo el 5,4 % requirieron reintervención, ocurrieron eventos cerebrovasculares en el 2 % y la mortalidad general a 30 días fue del 9,5 % <sup>13</sup>.

Dentro de las complicaciones más comunes del procedimiento de chimenea torácico, el evento cerebrovascular ocurrió en un 18 % de los casos, que se explica por la manipulación endovascular extensa del arco y los troncos supra aórticos, además de la introducción de dispositivos por vía carotídea y la oclusión prolongada, con una mortalidad asociada específica a esta complicación del 3,2 % <sup>14</sup>. En los dos casos presentados, utilizamos exitosamente el sistema de cierre percutáneo Angioseal, basados en la experiencia con el uso de accesos percutáneos para procedimientos carotídeos o intracraneales <sup>15</sup>, de esta forma evitamos la disección quirúrgica, el riesgo que conlleva la oclusión arterial y el de embolización por manipulación excesiva de la arteria carótida. El Angioseal fue aprobado por la FDA en 1996, está disponible en tamaños de 6 y 8 french y sella la punción arterial en forma de “sanduche” entre el anclaje intraluminal y el parche de colágeno. La placa intraluminal ocupa el 4 % de la luz del vaso y se encapsula y degrada de manera gradual; todos los componentes se reabsorben 60-90 días <sup>16</sup>.

Al finalizar el procedimiento no se recomienda la dilatación con balón de las prótesis ya colocadas, porque se aumenta el riesgo de disección retrograda tipo A <sup>17</sup>. Entre más número de chimeneas

se realicen el riesgo de endofuga es mayor, y el vaso con mayor riesgo de ello es el tronco braquiocefálico por su diámetro mayor, su cercanía a la válvula aórtica y el mayor impulso aórtico en esta zona <sup>18</sup>.

## Conclusión

La técnica de chimenea para el tratamiento de la patología del arco aórtico es una técnica mínimamente invasiva factible, ideal en pacientes de urgencias no candidatos a cirugía abierta. Estos procedimientos están en desarrollo y se requieren más estudios para clarificar sus beneficios.

## Cumplimiento de normas éticas

**Consentimiento informado:** Este estudio siguió las normas internacionales de investigación en seres humanos de acuerdo con lo establecido en la declaración de Helsinki en su versión del 2013, y por las normas nacionales consignadas en la resolución 8430 de 1993 del Ministerio de Salud de Colombia. En ese sentido, y de acuerdo con el artículo 11 de la mencionada resolución, es un estudio de riesgo mínimo, por tratarse de una revisión retrospectiva de las historias clínicas, en el que además se cuenta con el consentimiento informado por parte de los pacientes.

**Conflictos de interés:** Los autores declararon no tener conflictos de interés.

**Fuente de financiación:** No se recibió ningún tipo de financiación externa para la realización de este trabajo.

## Contribución de los autores

Concepción y diseño del estudio: Cesar Eduardo Jiménez, Leonardo José Randial, Héctor Hugo Rodríguez, Iván Silva, Jazmín Alejandra Valenzuela-Valenzuela.

Adquisición de datos: Cesar Eduardo Jiménez, Leonardo José Randial, Héctor Hugo Rodríguez, Iván Silva, Jazmín Alejandra Valenzuela-Valenzuela.

Análisis e interpretación de datos: Cesar Eduardo Jiménez, Leonardo José Randial, Héctor Hugo Rodríguez, Iván Silva, Jazmín Alejandra Valenzuela-Valenzuela.

Redacción del manuscrito: Cesar Eduardo Jiménez, Leonardo José Randial, Héctor Hugo Rodríguez, Iván Silva, Jazmín Alejandra Valenzuela-Valenzuela.

Revisión crítica: Cesar Eduardo Jiménez, Leonardo José Randial, Héctor Hugo Rodríguez, Iván Silva, Jazmín Alejandra Valenzuela-Valenzuela.



## Referencias

1. Pecoraro F, Lachat M, Cayne NS, Pakeliani D, Rancic Z, Puipe G, et al. Mid-term results of chimney and periscope grafts in supra-aortic branches in high risk patients. *Eur J Vasc Endovasc Surg.* 2017;54:295-302. <https://doi.org/10.1016/j.ejvs.2017.06.014>
2. András TB, Grossmann M, Zenker D, Danner BC, Schöndube FA. Supra- aortic interventions for endovascular exclusion of the entire aortic arch. *J Vasc Surg.* 2017;66:281-97. <https://doi.org/10.1016/j.jvs.2017.04.024>
3. Zhao Y, Cui J, Yin H, Wang M, Li Z, Yao C, et al. Hybrid operation versus the chimney technique for reconstruction of a single aortic arch branch: a single-centre experience. *Interact Cardiovasc Thorac Surg.* 2017;25:575-81. <https://doi.org/10.1093/icvts/ivx208>
4. Hogendoorn W, Schlösser FJ, Moll FL, Sumpio BE, Muhs BE. Thoracic endovascular aortic repair with the chimney graft technique. *J Vasc Surg.* 2013;58:502-11. <https://doi.org/10.1016/j.jvs.2013.03.043>
5. Makaloski V, Tsimparis N, Rohlfes F, Heidemann F, Debus ES, Kölbel T. Endovascular total arch replacement techniques and early results. *Ann Cardiothorac Surg.* 2018;7:380-8. <https://doi.org/10.21037/acs.2018.04.02>
6. Schermerhorn ML, Jones DW. Management of descending thoracic aorta disease: evolving treatment paradigms in the TEVAR Era. *Eur J Vasc Endovasc Surg.* 2017;53:1-3. <https://doi.org/10.1016/j.ejvs.2016.06.015>
7. Greenberg RK, Clair D, Srivastava S, Bhandari G, Turc A, Hampton J, et al. Should patients with challenging anatomy be offered endovascular aneurysm repair? *J Vasc Surg.* 2003;38:990-6. [https://doi.org/10.1016/S0741-5214\(03\)00896-6](https://doi.org/10.1016/S0741-5214(03)00896-6)
8. Fallatah R, Elasar AA, Alzubaidi S, Alraddadi M, Abuelatta R. Endovascular repair of a leaking aortic-archpseudoaneurysm using graft stent combined with chimney protection to left common carotid artery: Case report and review of literature. *Journal of the Saudi Heart Association.* 2018;30:254-9. <https://doi.org/10.1016/j.jsha.2017.10.002>
9. Canyigit M, Erdoğan KE, Ateş ÖF, Yüce G, Hıdıroğlu M. Total endovascular aortic arch repair using chimney and periscope grafts for treatment of ruptured aortic arch pseudo aneurysm. *Diagn Interv Radiol.* 2019;25:328-30. <https://doi.org/10.5152/dir.2019.18378>
10. Zhu Y, Guo W, Liu X, Jia X, Xiong J, Wang L. The single-centre experience of the supra-arch chimney technique in endovascular repair of type B aortic dissections. *Eur J Vasc Endovasc Surg.* 2013;45:633-8. <https://doi.org/10.1016/j.ejvs.2013.02.016>
11. Wang L, Huang Y, Guo D, Xu X, Chen B, Jiang J, et al. Application of triple-chimney technique using C-TAG and viabahn or excluder iliac extension in TEVAR treatment of aortic arch dilation diseases. *J Thorac Dis.* 2018;10:3783-90. <https://doi.org/10.21037/jtd.2018.06.105>
12. Lee KN, Lee HC, Park JS, Kim BW, Cha KS, Kim SP, et al. The modified chimney technique with a thoracic aortic stent graft to preserve the blood flow of the left common carotid artery for treating descending thoracic aortic aneurysm and dissection. *Korean Circ J.* 2012;42:360-5. <https://doi.org/10.4070/kcj.2012.42.5.360>
13. Bosiers MJ, Donas KP, Mangialardi N, Torsello G, Riambau V, Criado FJ, et al. European multicenter registry for the performance of the chimney/snorkel technique in the treatment of aortic arch pathologic conditions. *Ann Thorac Surg.* 2016;101:2224-30. <https://doi.org/10.1016/j.athoracsur.2015.10.112>
14. Kawatani Y, Hayashi Y, Ito Y, Kurobe H, Nakamura Y, Suda Y, et al. A case of ruptured aortic arch aneurysm successfully treated by thoracic endovascular aneurysm repair with chimney graft. *Case Reports in Surgery.* 2015. Article ID 780147,1-5. <https://doi.org/10.1155/2015/780147>
15. Huang W, Ding H, Jiang M, Liu Y, Huang C, Yang X, et al. outcomes of chimney technique for aortic arch diseases: a single- center experience with 226 cases. *Clin Interv Aging.* 2019;14:1829-40. <https://doi.org/10.2147/CIA.S222948>
16. Abando A, Hood D, Weaver F, Katz S. The use of the Angioseal device for femoral artery closure. *J Vasc Surg.* 2004;40:287-90. <https://doi.org/10.1016/j.jvs.2004.05.007>
17. Bin JA, Lindblad B, Dias N, Resch T, Malina M. Efficacy and durability of the chimney graft technique in urgent and complex thoracic endovascular aortic repair. *J Vasc Surg.* 2015;61:886-94. <https://doi.org/10.1016/j.jvs.2014.11.078>
18. Shahverdyan R, Gawenda M, Brunkwall J. Triple-barrel graft as a novel strategy to preserve supra-aortic branches in arch-TEVAR procedures: clinical study and systematic review. *Eur J Vasc Endovasc Surg.* 2013;45:28-35. <https://doi.org/10.1016/j.jvs.2012.11.059>