



Revista Colombiana de Cirugía

ISSN: 2011-7582

ISSN: 2619-6107

Asociación Colombiana de Cirugía

Gómez-Romero, Juan Camilo; Mosquera-Romero, María Camila
Estomas: complicaciones, manejo y prevención. Una revisión actual
Revista Colombiana de Cirugía, vol. 39, núm. 1, 2024, Enero-Febrero, pp. 122-131
Asociación Colombiana de Cirugía

DOI: <https://doi.org/10.30944/20117582.2348>

Disponible en: <https://www.redalyc.org/articulo.oa?id=355577357012>

- ▶ [Cómo citar el artículo](#)
- ▶ [Número completo](#)
- ▶ [Más información del artículo](#)
- ▶ [Página de la revista en redalyc.org](#)

LAEM [redalyc.org](https://www.redalyc.org)

Sistema de Información Científica Redalyc

Red de Revistas Científicas de América Latina y el Caribe, España y Portugal
Proyecto académico sin fines de lucro, desarrollado bajo la iniciativa de acceso
abierto



ARTÍCULO DE REVISIÓN

Estomas: complicaciones, manejo y prevención. Una revisión actual

Stomas: complications, management, and prevention. An updated review

Juan Camilo Gómez-Romero, MD¹ , María Camila Mosquera-Romero, MD² 

- 1 Servicio de Cirugía General, Clínica de Marly, Bogotá, D.C., Colombia.
- 2 Fundación Abood Shaio, Bogotá, D.C., Colombia.

Resumen

Introducción. La resección segmentaria del intestino y su derivación temporal o definitiva es un procedimiento frecuente en la práctica quirúrgica, que implica la construcción de un estoma. La enfermedad que lleva a la cirugía, las condiciones clínicas del paciente y los aspectos técnicos en la construcción de la ostomía son puntos claves en la evolución posoperatoria.

Métodos. Se realizó una revisión de la literatura identificando las complicaciones asociadas a la construcción de estomas, con el objetivo de ofrecer herramientas de tratamiento y toma de decisiones al personal médico involucrado en la atención de estos pacientes.

Resultados. La cirugía de urgencia, la inmunosupresión, la obesidad y la técnica en la apertura del orificio en la pared abdominal, favorecen la aparición de complicaciones tempranas que requieren manejo médico o reintervención quirúrgica.

Conclusiones. Todo paciente con estoma debe ser valorado minuciosamente por el cirujano y la terapeuta enterostomal en las primeras 72 horas luego de la cirugía.

Palabras clave: colostomía; ileostomía; diagnóstico clínico; complicaciones postoperatorias; manejo.

Abstract

Introduction. Segmental resection of the intestine and its temporary or permanent bypass is a frequent procedure in surgical practice, which involves the construction of a stoma. The disease that leads to surgery, the clinical conditions of the patient and the technical aspects in the construction of the ostomy are key points in the postoperative evolution.

Fecha de recibido: 04/03/2023 - Fecha de aceptación: 11/05/2023 - Publicación en línea: 08/07/2023

Correspondencia: Juan Camilo Gómez-Romero, Calle 77 # 112C - 5, Bogotá, D.C., Colombia. Teléfono: +57 3158890602.

Dirección electrónica: juancamilo.gr12@gmail.com

Citar como: Gómez-Romero JC, Mosquera-Romero MC. Estomas: complicaciones, manejo y prevención. Una revisión actual. Rev Colomb Cir. 2024;39:122-131. <https://doi.org/10.30944/20117582.2348>

Este es un artículo de acceso abierto bajo una Licencia Creative Commons - BY-NC-ND <https://creativecommons.org/licenses/by-nc-nd/4.0/deed.es>

Methods. A review of the literature was performed, identifying the complications associated with the construction of stomas, with the aim of offering treatment and decision-making tools to the medical personnel involved in the care of these patients.

Results. Emergency surgery, immunosuppression, obesity, and the technique used to open the orifice in the abdominal wall favor the appearance of early complications that require medical management or surgical reintervention.

Conclusions. Every patient with a stoma must be carefully evaluated by the surgeon and the enterostomal therapist in the first 72 hours after surgery.

Keywords: colostomy; ileostomy; clinical diagnosis; postoperative complications; management.

Introducción

La modelación de una yeyunostomía, ileostomía o colostomía, es un procedimiento quirúrgico frecuente en cirugía de urgencia o de forma electiva. Un estoma se define como la derivación de una víscera hueca hacia la piel de forma quirúrgica^{1,2}. Las causas más frecuentes para su construcción se relacionan con el cáncer colorrectal, la enfermedad inflamatoria intestinal, la enfermedad diverticular complicada, el trauma abdominal y la incontinencia^{1,3,4}. Su elaboración conlleva riesgos y posibles complicaciones, que pueden afectar tanto la calidad de vida del paciente como el aumento en costos de salud y la prolongación en la estancia hospitalaria³.

Se estima que las complicaciones se presentan con mayor frecuencia en los primeros cinco años de posoperatorio, y dado el rango tan amplio de complicaciones es difícil precisar una incidencia exacta. En general, los estudios publicados informan un 20-70 % de complicaciones¹, que están influenciadas por factores de riesgo individual, las definiciones de complicación que establece cada estudio, el tipo de estoma y la patología de base que conlleva su elaboración^{2,3}.

El objetivo principal de esta revisión fue realizar una actualización respecto a los factores de riesgo, la prevención, clasificación y manejo de sus complicaciones, mediante revisión de la literatura.

Métodos

Se realizó una búsqueda en Medline, Pubmed, EMBASE, Cochrane Library y ClinicalKey, de artículos publicados en inglés y español entre enero de 2010 y marzo de 2020, utilizando las siguientes

palabras clave: estoma, complicaciones de estoma, dermatitis paraostomal, prolapso del estoma, absceso paraostomal, hernia paraostomal, ileostomía o colostomía; seleccionando aquellos relacionados con prevención, tratamiento y factores de riesgo.

Resultados

Como principales causas relacionadas con la aparición de complicaciones de las ostomías, se identificaron aspectos clínicos y técnicos, principalmente: cirugía de urgencias, enfermedad inflamatoria intestinal, edad, índice de masa corporal (IMC) mayor a 25 kg/m², tabaquismo, diabetes mellitus tipo 2, ausencia de marcación abdominal preoperatoria, altura inadecuada en la maduración del estoma y falta de cuidados posoperatorios^{1,3,4}.

En un estudio prospectivo, Ruiz y colaboradores⁵, mediante técnicas de regresión logística, estudiaron factores de riesgo asociados con la aparición de complicaciones sin evidencia significativa en cuanto a la edad, sexo, grosor del tejido celular subcutáneo, presencia de diabetes mellitus tipo 2, tabaquismo, cirugía de urgencia y marcación prequirúrgica, sin embargo, estos últimos cuatro factores han sido demostrados como de riesgo en otras publicaciones¹.

Otros estudios han identificado un IMC mayor de 30 kg/m², el meso corto y la no marcación preoperatoria del sitio del estoma, como los principalmente factores de riesgo para las complicaciones. Respecto al momento quirúrgico, se presentan complicaciones con más frecuencia en cirugía de urgencia en comparación con la cirugía electiva^{5,6}

En cuanto a los cuidados preoperatorios, se ha demostrado que toda persona en quien se vaya a realizar un estoma, debe asistir a una consulta preoperatoria. La educación preoperatoria como parte del protocolo de recuperación, contribuye a identificar los factores de riesgo de forma oportuna, establecer medidas de prevención secundaria y reducir la estancia hospitalaria¹.

Prevención y consideraciones técnicas

Los errores técnicos que se presentan con mayor frecuencia durante la construcción de un estoma, son la mala localización y un diámetro pequeño en el orificio en la pared abdominal, lo que facilita la aparición de complicaciones tempranas, la contaminación por materia fecal en la herida y en consecuencia la infección del sitio operatorio¹, por lo cual se presentan las siguientes recomendaciones:

Marcación preoperatoria y prevención de localización inadecuada

En todos los casos en que sea posible, se debe realizar la marcación previa al procedimiento en

tres posiciones; con el paciente acostado, de pie y sentado; para evitar realizar la ostomía sobre un pliegue cutáneo que favorezca las complicaciones tempranas o la fuga del efluente por mala adaptación de las barreras. Se debe marcar el diámetro del orificio en la piel, sin exceder los 3,5 cm de diámetro^{5,7}. Cuando no es posible la marcación preoperatoria, se debe realizar en la unión del tercio interno con los dos tercios externos de una línea imaginaria trazada entre la espina iliaca anterosuperior y el ombligo (figura 1); en pacientes con IMC mayor a 30 kg/m² u obesidad mórbida, se recomienda la localización subcostal para facilitarle al paciente el acceso al estoma^{5,7}.

Altura del estoma

Frente a este aspecto, algunos autores establecen como altura mínima 20 mm en las ileostomías y 5-7 mm en las colostomías^{3,7,8}, con el fin de reducir las complicaciones, especialmente aquellas que comprometen la piel; otros estudios han demostrado que un estoma de menos de 10 mm es un factor de riesgo para la aparición de complicaciones¹.

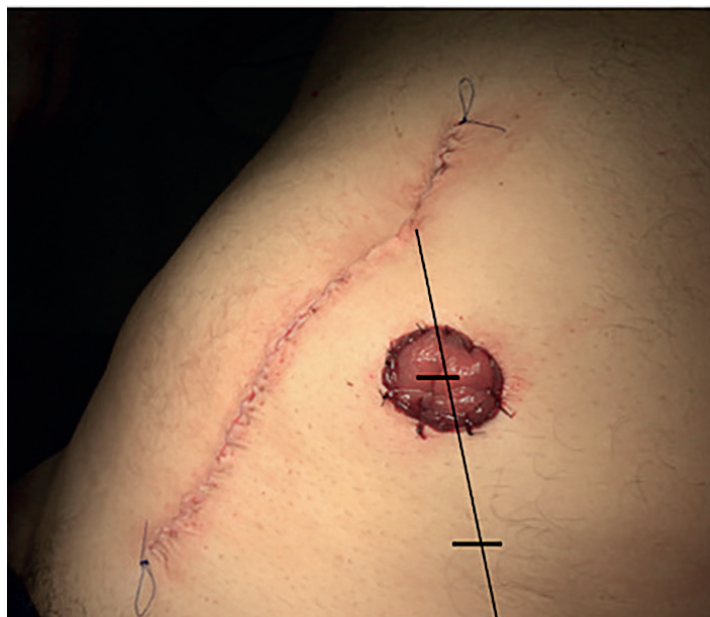

Figura 1. Marcación adecuada del sitio del estoma. Fuente: elaboración propia.

Prevención de la retracción del estoma

Se recomienda realizar una adecuada liberación del segmento proximal del intestino con el que se va a realizar la ostomía para conseguir una derivación con la mínima tensión posible. Se debe realizar una apertura adecuada, tanto de la piel como de la fascia, para evitar zonas de compresión extrínseca sobre el asa derivada⁸.

Diámetro del estoma

Aún no existe un consenso acerca del diámetro del orificio cutáneo, algunos estudios recomiendan entre 3-4 cm, dependiendo del tipo de estoma¹. No existen estudios que sugieran un mayor diámetro para la fijación final en pacientes con dilatación severa del intestino debida a obstrucción, lo que representa una dificultad técnica adicional.

Clasificación de las complicaciones

Las complicaciones se clasifican en tempranas y tardías (Tabla 1). En un estudio prospectivo observacional que evaluó pacientes mayores de 18 años intervenidos con requerimiento de un estoma, ileostomía o colostomía, de forma electiva o urgencia, se encontró que la mayoría de las derivaciones se realizan en hombres, con una incidencia de complicaciones tempranas de alrededor del 77 %, dentro de las cuales son más frecuentes la retracción y la dermatitis periestomal; y una incidencia de complicaciones tardías del 45,4 %,

principalmente relacionadas con la aparición de hernia paraostomal, seguida del prolapso³.

La edad avanzada es el principal factor asociado a la aparición de complicaciones tempranas. El error técnico en la modelación del estoma puede llevar a la aparición de complicaciones. La pérdida de la orientación del segmento a exteriorizar puede facilitar la rotación del intestino; la construcción del estoma lateral al músculo recto se ha identificado como predisponente, pero no una causa directa para la formación de hernias; la estrechez en el trayecto en la pared abdominal o de la apertura fascial facilitan la compresión extrínseca, deteriorando el flujo sanguíneo al estoma y en consecuencia, puede aparecer obstrucción, edema mucoso por estasis venoso o isquemia⁹.

Manejo de las complicaciones

El tratamiento va desde el manejo médico y la reintervención local, hasta una nueva laparotomía; un tercio de los pacientes con complicaciones asociadas al estoma requieren revisión quirúrgica^{9,10}.

Complicaciones tempranas

Estoma de alto gasto. El alto gasto se define como el drenaje a través del estoma de entre 1500-2000 ml en 24 horas. Ocurre en el 16 % de los pacientes, causando de manera temprana pérdida de agua y sodio, compensados por el aumento en los niveles de aldosterona que, al ser permanente,

Tabla 1. Clasificación de las complicaciones de los estomas.

Complicaciones tempranas. Menos de 30 días	Complicaciones tardías. Más de 30 días
Metabólica: estoma de alto gasto	Hernia paraostomal
Inflamatorias, infecciosas: dermatitis periestomal temprana, absceso paraostomal	Prolapso: fijo o por deslizamiento
Isquemia/necrosis	Estenosis
Retracción	Dermatitis periestomal tardía
Obstrucción mecánica: edema mucoso, hernia interna (espacio peritoneal lateral)	Obstrucción mecánica: hernia interna (espacio peritoneal lateral)
Falla en la maduración (desprendimiento mucocutáneo)	Hemorragia variceal

Fuente: elaboración propia.

conlleva a hipocalcemia secundaria y tardíamente, a hipomagnesemia, alteración en la absorción de ácido fólico y vitamina B12¹¹. El alto gasto y la deshidratación secundaria son la causa más frecuente de reingreso posterior a la construcción del estoma^{11,12}.

Los trastornos hidroelectrolíticos derivados de los estomas, se consideran una complicación temprana que ocurre con mayor frecuencia en las tres primeras semanas postoperatorias. En particular, se ha evidenciado que un intestino proximal de 200 cm o menos, sepsis intraabdominal, enteritis por *Clostridium difficile*, uso de proquinéticos o la cirugía de urgencia, son factores de riesgo que predisponen a este tipo de complicación^{1,11}.

Dentro del tratamiento general se incluye la identificación y manejo de la causa, reposición endovenosa de las pérdidas hidroelectrolíticas, restricción oral de líquidos hipotónicos, medicamentos antidiarreicos y antiseoretos, soporte nutricional y apoyo psicológico^{1,11}. En pacientes que no muestran alteraciones hidroelectrolíticas significativas, se ha evidenciado que la restricción de líquido oral a 500-1000 ml/día, con reposición de sales de rehidratación oral con mínimo 90 mmol/L de sodio, permiten un manejo adecuado, sin requerimiento de líquidos endovenosos¹¹.

En los casos de pacientes con intestino corto por resección amplia o estoma de alto gasto no controlado, debe contemplarse el manejo con nutrición parenteral dada la presencia del síndrome malabsortivo y los problemas en la síntesis de factores de coagulación, anemia megaloblástica y pérdida de peso a mediano y largo plazo¹².

Dermatitis periestomal. Incluye todas las alteraciones cutáneas, ya sean irritativa por contacto (lesión química), lesiones producidas por los dispositivos adhesivos (recambio de barreras), alérgica o por lesión infecciosa. Predomina en ileostomías, por la salida del contenido alcalino alto en enzimas proteolíticas, que comprometen estructuralmente la epidermis, siendo el pioderma gangrenoso la manifestación más avanzada de esta complicación^{4,13,14}.

La construcción de un estoma con una boca de 2 a 3 cm de altura para prevenir el contacto

directo con la piel del efluente, se considera una intervención que evita la aparición de esta complicación^{15,16}.

Isquemia o necrosis. Su incidencia es del 1,6-11 %¹², y hasta del 20 % en el posoperatorio inmediato. Se presenta con coloración negra o violácea del estoma, como consecuencia de una alteración en la perfusión (Figura 2). Las tres principales causas que facilitan su aparición de forma aguda son la tensión del mesenterio, una extensa disección del meso periestomal y la ligadura de vaso principal en el mesenterio. Entre otras causas descritas se encuentran la hernia interna, el encarcelamiento del segmento intestinal, la torsión del asa con rotación del meso y oclusión proximal, y la estenosis en la pared abdominal por un orificio de apertura fascial pequeño¹⁷.

Aunque no se encontraron estudios dirigidos, se cree que la población obesa presenta un riesgo hasta siete veces mayor de sufrir esta complicación comparado con personas con IMC normal¹⁷; así como quienes requieren la construcción de estomas de urgencia, con una incidencia del 1-5 % en ileostomía y del 1-10 % en colostomía^{13,17}.

Las condiciones locales del estoma y la delimitación de la isquemia determinan las bases del tratamiento. Se describe la reintervención por laparotomía en aquellos casos en que la inspección con endoscopio o a través de un tubo de ensayo determina el compromiso de la mucosa hasta la fascia. Cuando la necrosis no llega hasta la fascia se puede tratar con desbridamiento o remodelación local^{13,17}.

Cuando no se presenta de manera definida una necrosis, pueden observarse membranas de aspecto gris con fibrina en la mucosa del estoma, que sugieren isquemia segmentaria. La observación y el desbridamiento mucoso local con gasa es un procedimiento recomendado que permite una evolución favorable cuando hay evidencia de sangrado con la remoción de las membranas, sin embargo, la evidencia de rápida progresión hacia necrosis hace mandatorio la remodelación quirúrgica¹⁷.

Falla en la maduración. Se presentan del 3-10 %. El desprendimiento de la mucosa intestinal de la piel

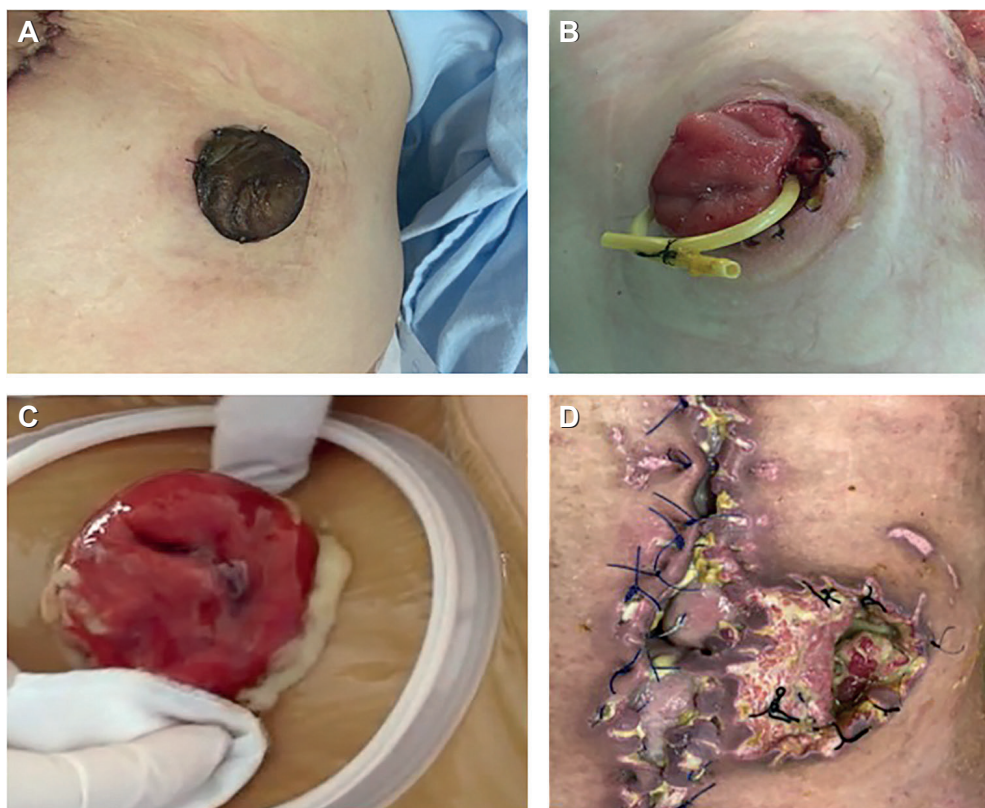


Figura 2. Complicaciones tempranas. A, necrosis de la mucosa. B, desprendimiento mucocutáneo. C, absceso periostomal. D, desprendimiento con absceso. Fuente: elaboración propia.

puede ser producido por causas técnicas o clínicas propias del paciente. Las enfermedades que alteran la cicatrización, como la diabetes, inmunosupresión, uso de corticoides y desnutrición, se han identificado como factores de riesgo¹².

Cuando se presenta, la filtración del contenido intestinal a través de las paredes del estoma y la piel producen un mayor riesgo de infección local, formación de abscesos y condiciones adversas para la remodelación y la nueva maduración del estoma¹⁷.

En los casos en que el desprendimiento no pone en riesgo la filtración del líquido al tejido subcutáneo o cuando no hay complicaciones locales, el manejo médico se puede realizar mediante irrigación diaria de la herida con solución salina. Cuando el desprendimiento ocurre en la mayor parte de la circunferencia del estoma, se identifican con claridad errores en aspectos técnicos, o hay signos locales de complicación, está indicada

la remodelación quirúrgica. Se ha observado que la tensión del estoma y de la sutura sobre la piel, durante el acto quirúrgico, favorecen el desgarro mucocutáneo¹⁷.

Retracción del estoma. Se presenta en el 3-9 % de los casos y se define como un estoma que se encuentra 0,5 cm por debajo del nivel de la piel antes de la sexta semana del postoperatorio^{5,6}. Se relaciona con un asa intestinal a tensión y un panículo adiposo abundante, siendo la obesidad y la inmunosupresión factores de riesgo para su aparición. Los estomas isquémicos que se manejan de forma expectante, pueden presentar retracción asociada durante su evolución¹⁶. Para evitar la retracción de las colostomías izquierdas, se recomienda la movilización del ángulo esplénico durante la cirugía. Frente a esta complicación, algunos estudios concluyen que el uso de un retenedor externo, no disminuye el riesgo de retracción^{12,15}.

Mal posición. La mala ubicación del estoma en la pared abdominal interfiere con la capacidad de mantener la barrera adherida a la piel con seguridad, lo que causa dificultad en el acceso y cuidado del estoma por parte del paciente, la libertad del movimiento por riesgo de fugas y un estoma disfuncional en caso de localizarse en pliegues cutáneos. La marcación prequirúrgica en posición supina, sentado y de pie, evita el riesgo de aparición de esta complicación.

Absceso paraostomal. Es la aparición de eritema o edema con colección purulenta, fiebre o signos de respuesta inflamatoria sistémica, secundario a la sobreinfección de un hematoma o contaminación del lecho quirúrgico del tejido subcutáneo periostomal^{6,12}. En la literatura no se mencionan con precisión los aspectos que favorecen la aparición del absceso, sin embargo, se ha mencionado que la exteriorización de un intestino dilatado, con retención de materia fecal, o previamente drenado en la cavidad peritoneal, junto con la filtración del efluente en casos de desprendimiento mucocutáneo, favorecen la colonización bacteriana del trayecto en la pared abdominal¹².

Como medida preventiva, se ha recomendado que en los pacientes con un segmento intestinal dilatado o con retención abundante de materia fecal, se realice una descompresión mediante el paso de una sonda Foley y el lavado, previo a la exteriorización a través de una apertura fascial y cutánea bien elaborada¹².

El tratamiento general, se debe realizar mediante drenaje y exploración local de la colección, lavado e inicio de manejo antibiótico para prevenir la progresión de paniculitis abscedada. En los casos de sepsis severa o evidente comunicación del absceso con la cavidad peritoneal o con signos de irritación, se debe realizar exploración amplia del estoma y la cavidad mediante laparotomía¹².

Los autores de esta revisión recomendamos que cuando la herida de laparotomía presente signos de infección persistente o drenaje purulento, se considere la presencia no evidente en el examen físico de un absceso periostomal, drenando a través de la herida de laparotomía.

Edema mucoso. Se identifica por la presencia en las primeras horas del posoperatorio de edema en la mucosa del estoma, debida a congestión vascular en el mesenterio¹⁸. Su incidencia no se ha determinado con exactitud. Puede ocurrir por estrechez en la apertura de la fascia, el trayecto en la pared abdominal o la piel; lo que causa una compresión extrínseca sobre el mesenterio y en consecuencia, el edema vasogénico en la mucosa del estoma¹⁸.

En los casos severos, en que se produce un efecto de obstrucción intestinal por el cierre de la luz del estoma, se han sugerido dos tipos de tratamiento: terapia osmótica con azúcar granulado sobre la mucosa hasta lograr una disminución del edema y la posterior producción fecal; o el paso de una sonda de Foley a través del lumen para mantener un drenaje y descompresión parcial hasta la resolución del edema¹².

De acuerdo con las observaciones de los autores, la manipulación digital del estoma para corroborar el grado de obstrucción que produce el edema, y documentar posibles estenosis cutáneas o faciales, puede producir trauma o desprendimiento temprano del estoma.

No existe un criterio absoluto para la reintervención quirúrgica, sin embargo, se infiere que, de acuerdo con su causa, un edema prolongado que no permite el drenaje fecal del estoma o la progresión a isquemia, son indicadores de remodelación en cirugía¹².

Hernia interna. El paso anormal de asas intestinales por el espacio peritoneal lateral creado al exteriorizar el estoma, es decir entre el meso del estoma y la gotera parietocólica, es una causa frecuente de obstrucción intestinal, cuya incidencia no se ha determinado¹⁸.

La clínica es de un estoma que no produce, con ausencia de gas o materia fecal en el dispositivo de bolsa, distensión abdominal, dolor o vómito. Aunque el tiempo de aparición no está determinado en la literatura, según la experiencia de los autores, en los casos de ileostomías puede presentarse después del séptimo día postoperatorio, y debe ser sospechado en todos los pacientes que reingresen

por síntomas de obstrucción intestinal, en ausencia de signos de respuesta inflamatoria.

El tratamiento es la reintervención mediante laparotomía y cierre del espacio peritoneal lateral, el cual se recomienda de manera preventiva en la primera cirugía, si se observa laxitud en los mesos, principalmente en pacientes delgados¹⁸.

Complicaciones tardías

Prolapso del estoma. Se ha informado una incidencia de un 2 a 25 %, o hasta del 42 % en pacientes con colostomías en asa, en algunos casos asociado a hernia paraostomal¹⁰. Se produce por una intususcepción y deslizamiento de todas las paredes del intestino a través del orificio del estoma, con compromiso mayor de la boca distal de las colostomías en asa y en colon transverso (Figura 3) . Los factores de riesgo que favorecen su aparición son la obesidad y un orificio amplio en la pared abdominal. Puede presentar isquemia o estrangulación por el exceso de edema en caso de encarcelamiento¹⁰. Se clasifica en prolapso fijo o permanente y deslizante o intermitente, siendo este último el que tiene un mayor riesgo de encarcelamiento⁷.

El tratamiento se basa en la reducción manual de la mucosa prolapsada; la terapia osmótica con azúcar granulado está descrita en los casos de edema severo en prolapso encarcelados. En casos de obstrucción, encarcelamiento o isquemia, está indicado el reparo quirúrgico urgente, mediante la

resección de la unión mucocutánea y la corrección de la hernia paraostomal, en caso de que exista⁷. Una opción terapéutica para el prolapso en pacientes con colostomía en asa, es la conversión a una colostomía terminal³.

Hernia paraostomal. Ocurre por la salida de un segmento de intestino a través del trayecto del estoma en la pared abdominal. Es la complicación tardía más frecuentemente informada, en un 9,6 % de los pacientes durante los primeros cinco años¹², pero su incidencia puede ser tan alta como del 53 % en cirugía abierta o laparoscópica sin el uso de malla profiláctica¹. En pacientes asintomáticos, se ha detectado mediante estudios imagenológicos, hasta en un 80 % de ellos⁹. Es más frecuente en colostomías y estomas terminales.

Han sido identificadas como factores de riesgo condiciones clínicas como la infección del sitio operatorio, tabaquismo, obesidad, enfermedad pulmonar obstructiva crónica (EPOC), enfermedades del colágeno, ascitis, y aspectos técnicos como la localización del estoma lateral al músculo recto y la denervación del nervio epigástrico. El diagnóstico clínico se debe realizar mediante el examen físico con el paciente de pie, con y sin maniobras de Valsalva, y repetir mediante palpación en decúbito. En pacientes obesos, la tomografía computarizada de abdomen permite confirmar el diagnóstico⁹.

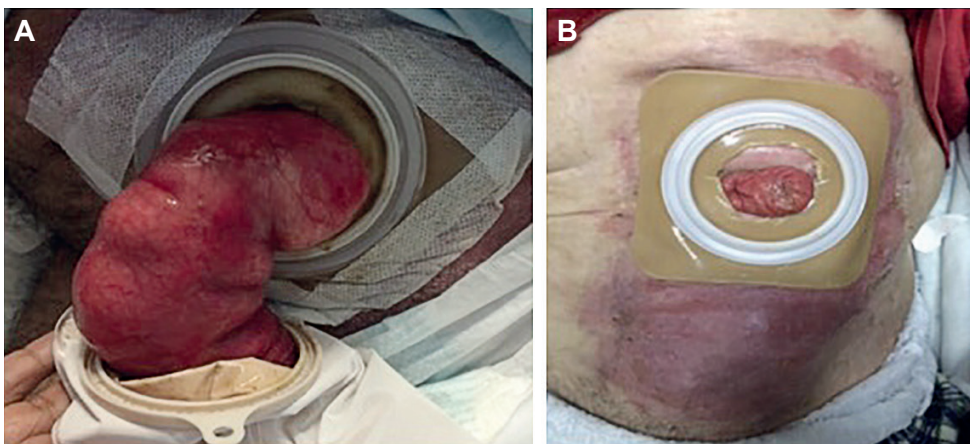


Figura 3. Complicaciones tardías. A, prolapso del estoma. B, dermatitis periostomal.
Fuente: elaboración propia.

La intervención quirúrgica es el tratamiento de elección. Se debe considerar la relocalización del estoma y refuerzo con malla, o el cierre definitivo del mismo. La cirugía de urgencia está indicada en caso de obstrucción intestinal asociada a la hernia¹⁹. El cierre fascial primario presenta tasas de recidiva del 46-100 % de los casos, por eso no se recomienda el cierre primario del defecto con sutura ni cambiar la localización del estoma, en cambio, está indicado el cierre con malla sub, supra aponeurótica o intraperitoneal en todos los casos de abordaje laparoscópico^{12,13}. La colocación profiláctica de una malla en el estoma terminal o la derivación extraperitoneal se mencionan como factores técnicos de prevención, con una aparición mínima o nula de hernias en comparación con el grupo control⁹.

Estenosis. Puede ocurrir en alrededor del 2-15 % de los pacientes en cualquier momento del postoperatorio y en la mayoría de los pacientes con enfermedad de Crohn. No se recomienda la palpación digital del estoma por el alto riesgo de trauma mucoso o sangrado. Su localización más frecuente es en la unión muco-cutánea, dada por eventos previos de isquemia o necrosis⁹.

Varices. Las varices pueden ocurrir en el estoma hasta en el 5 % de los pacientes, con un riesgo de mortalidad del 4 %⁵. Han sido descritas en pacientes con hipertensión portal y colangitis esclerosante. El 70 % de los casos se ha documentado en pacientes con ileostomía¹². El tratamiento inicial debe ser conservador mediante compresión, siendo la ligadura quirúrgica o la reconstrucción del estoma el tratamiento definitivo. Siempre se debe tratar la enfermedad de base, como la hipertensión portal, y en los casos indicados, considerar el manejo con derivación intrahepática portosistémica transyugular (TIPS), lo que disminuye las tasas de resangrado y de mortalidad.

Conclusiones

La prevención de las complicaciones debe realizarse desde el preoperatorio, mediante la identificación de los potenciales problemas técnicos o clínicos del paciente. Durante las primeras 72 horas del

postoperatorio, la ostomía se debe vigilar de manera estrecha por parte del cirujano y la terapeuta enterostomal. La educación del paciente al egreso, la información nutricional y el aspecto psicológico que incluya paciente y familiares, son indispensables para lograr una evolución adecuada.

Cumplimiento de normas éticas

Consentimiento informado: De acuerdo con lo establecido en el artículo 11 de la resolución 008430 de 1993, esta investigación, por ser una revisión de la literatura, se consideró como "sin riesgo", y no requirió consentimiento informado.

Conflictos de interés: los autores declararon no tener conflictos de interés.

Uso de inteligencia artificial: los autores declararon que no utilizaron tecnologías asistidas por inteligencia artificial (IA) (como modelos de lenguaje grande, chatbots o creadores de imágenes) en la producción de este trabajo.

Fuente de financiación: los recursos de financiación de este proyecto de investigación provienen en su totalidad de aportes de los autores.

Contribución de los autores:

- Concepción y diseño del estudio: Juan Camilo Gómez-Romero.
- Adquisición de datos: Juan Camilo Gómez-Romero, María Camila Mosquera-Romero.
- Análisis e interpretación de datos: Juan Camilo Gómez-Romero, María Camila Mosquera-Romero.
- Redacción del manuscrito: Juan Camilo Gómez-Romero, María Camila Mosquera-Romero.
- Revisión crítica: Juan Camilo Gómez-Romero.

Referencias

1. Velasco M, Jiménez-Escovar F, Parajó-Calvo A. Estado actual de la prevención y tratamiento de las complicaciones de los estomas. Revisión de conjunto. Cir Esp. 2014;92:149-56. <https://doi.org/10.1016/j.ciresp.2013.09.011>
2. González HGM, Vera FXH, Iturbide RE, Montes CB. Estomas intestinales: Construcción y complicaciones. An Med Asoc Med Hosp ABC. 2011;56:205-9.
3. García-Pardo A, Rodríguez-Maldonado Y, Martínez-Savoini E, Gómez de Antonio R, Allo MG, García-Alonso FJ, et al. Estudio prospectivo sobre las complicaciones de los estomas digestivos. Rev Gastroenterol Perú. 2019;39:215-21.

4. Couëtte C, Dumont F, Thibaudeau E. Técnicas de las colostomías y tratamiento de sus complicaciones. *EMC Téc Quirúrgicas Apar Dig.* 2018;34:1-24. [https://doi.org/10.1016/S1282-9129\(18\)91350-4](https://doi.org/10.1016/S1282-9129(18)91350-4)
5. Sabbagh C, Rebibo L, Hariz H, Regimbeau JM. Stomal construction: Technical tricks for difficult situations, prevention and treatment of post-operative complications. *J Visc Surg.* 2018;155:41-9. <https://doi.org/10.1016/j.jviscsurg.2017.11.002>
6. Jayarajah U, Samarasekara AMP, Samarasekera DN. A study of long-term complications associated with enteral ostomy and their contributory factors. *BMC Res Notes.* 2016;9:500. <https://doi.org/10.1186/s13104-016-2304-z>
7. Kwiatt M, Kawata M. Avoidance and management of stomal complications. *Clin Colon Rectal Surg.* 2013;26:112-21. <https://doi.org/10.1055/s-0033-1348050>
8. Strong SA. The difficult stoma: challenges and strategies. *Clin Colon Rectal Surg.* 2016;29:152-9. <https://doi.org/10.1055/s-0036-1580628>
9. Mirnezami AH, Moran BJ. Complications of colostomy. *Semin Colon Rectal Surg.* 2008;19:160-6. <https://doi.org/10.1053/j.scrs.2008.07.005>
10. Cottam J, Richards K, Hasted A, Blackman A. Results of a nationwide prospective audit of stoma complications within 3 weeks of surgery. *Colorectal Dis.* 2007;9:834-8. <https://doi.org/10.1111/j.1463-1318.2007.01213.x>
11. Baker ML, Williams RN, Nightingale JMD. Causes and management of a high-output stoma. *Colorectal Dis.* 2011;13:191-7. <https://doi.org/10.1111/j.1463-1318.2009.02107.x>
12. Tsujinaka S, Tan KY, Miyakura Y, Fukano R, Oshima M, Konishi F, et al. Current management of intestinal stomas and their complications. *J Anus Rectum Colon.* 2020;4:25-33. <https://doi.org/10.23922/jarc.2019-032>
13. Bafford AC, Irani JL. Management and Complications of Stomas. *Surg Clin North Am.* 2013;93:145-66. <https://doi.org/10.1016/j.suc.2012.09.015>
14. Salvadalena G. Incidence of complications of the stoma and peristomal skin among individuals with colostomy, ileostomy, and urostomy: A systematic review. *J Wound Ostomy Continence Nurs.* 2008;35:596-607. <https://doi.org/10.1097/01.WON.0000341473.86932.89>
15. Franklyn J, Varghese G, Mittal R, Rebekah G, Jesudason MR, Perakath B. A prospective randomized controlled trial comparing early postoperative complications in patients undergoing loop colostomy with and without a stoma rod. *Colorectal Dis.* 2017;19:675-80. <https://doi.org/10.1111/codi.13600>
16. Krishnamurthy DM, Blatnik J, Mutch M. Stoma complications. *Clin Colon Rectal Surg.* 2017;30:193-200. <https://doi.org/10.1055/s-0037-1598160>
17. Murken DR, Bleier JIS. Ostomy-related complications. *Clin Colon Rectal Surg.* 2019;32(3):176-82. <https://doi.org/10.1055/s-0038-1676995>
18. Shabbir J, Britton DC. Stoma complications: a literature overview. *Colorectal Dis.* 2010;12:958-64. <https://doi.org/10.1111/j.1463-1318.2009.02006.x>
19. Brandsma HT, Hansson BME, Aufenacker TJ, Van Geldere D, Lammeren FMV, Mahabier C, et al. Prophylactic mesh placement during formation of an end-colostomy reduces the rate of parastomal hernia. *Ann Surg.* 2017;265:663-9. <https://doi.org/10.1097/SLA.0000000000001903>