



Revista Colombiana de Cirugía

ISSN: 2011-7582

ISSN: 2619-6107

Asociación Colombiana de Cirugía

Ensuncho-Hoyos, César; Barguil-Fernández de Castro, Salim; Lara-Fortich, Diana
Obstrucción intestinal del adulto por intususcepción ileocólica
Revista Colombiana de Cirugía, vol. 39, núm. 1, 2024, Enero-Febrero, pp. 138-140
Asociación Colombiana de Cirugía

DOI: <https://doi.org/10.30944/20117582.2463>

Disponible en: <https://www.redalyc.org/articulo.oa?id=355577357014>

- ▶ [Cómo citar el artículo](#)
- ▶ [Número completo](#)
- ▶ [Más información del artículo](#)
- ▶ [Página de la revista en redalyc.org](#)

LUZENA redalyc.org

Sistema de Información Científica Redalyc

Red de Revistas Científicas de América Latina y el Caribe, España y Portugal
Proyecto académico sin fines de lucro, desarrollado bajo la iniciativa de acceso
abierto



Obstrucción intestinal del adulto por intususcepción ileocólica

Intestinal obstruction in adults due to ileocolic intussusception

César Ensuncho-Hoyos, MD¹, Salim Barguil-Fernández de Castro, MD²,
Diana Lara-Fortich, MD²

1 Servicio de Cirugía, Clínica Central OHL Ltda.; Facultad de Medicina, Universidad del Sinú, Montería, Colombia.
2 Consulta Externa, Sanarte IPS, Montería, Colombia.

La intususcepción intestinal es la invaginación intraluminal de un segmento proximal de intestino y su mesenterio dentro de otro adyacente o distal. Su presentación en la edad adulta es infrecuente¹. Representa el 5 % de todos los casos de invaginación, que corresponde de dos a tres casos por 1.000.000 personas al año, con un pico de incidencia entre los 30 y 50 años, sin predominio de sexo².

Rara vez en el adulto se encuentra la triada clásica de dolor abdominal, masa palpable y heces sanguinolentas en “*jalea de grosella*”. Su diagnóstico representa un desafío gracias al espectro de manifestaciones clínicas inespecíficas³. La tomografía es el estudio de imágenes de elección y las maniobras quirúrgicas son el pilar fundamental para el tratamiento definitivo⁴.

Presentamos el caso de un paciente de 47 años de edad, sin antecedentes quirúrgicos abdominales, con cuadro clínico de 72 horas de evolución de obstrucción intestinal parcial. Al examen físico no se detectaron masas palpables ni defectos de pared, y eran dudosos los signos de irritación peritoneal. La tomografía computarizada de abdomen y pelvis informó una imagen sugestiva de intususcepción ileocecal y signos de obstrucción intestinal mecánica (Figura 1).

Fue llevado a laparotomía exploratoria, donde se observó intususcepción ileocecal con asas del intestino delgado al interior del ciego (Figura 2). Se redujo el segmento invaginado, se resecaron 70 cm de íleon terminal y se configuró una anastomosis termino-terminal a 20 cm de la válvula ileocecal. El estudio anatomopatológico reportó un lipoma submucoso de íleon distal (Figura 3).

Palabras clave: obstrucción intestinal; intususcepción; adulto; tomografía computarizada; laparotomía.

Keywords: intestinal obstruction; intussusception; adult; computed tomography; laparotomy.

Fecha de recibido: 27/08/2023 - Fecha de aceptación: 15/09/2023 - Publicación en línea: 13/10/2023

Correspondencia: César Ensuncho-Hoyos, Calle 57 # 11-17, Montería, Colombia. Teléfono: (57) (300) 817 0499.

Dirección electrónica: censunch@gmail.com

Citar como: Ensuncho-Hoyos C, Barguil-Fernández de Castro S, Lara-Fortich D. Obstrucción intestinal del adulto por intususcepción ileocólica. Rev Colomb Cir. 2024;39:138-40. <https://doi.org/10.30944/20117582.2463>

Este es un artículo de acceso abierto bajo una Licencia Creative Commons - BY-NC-ND <https://creativecommons.org/licenses/by-nc-nd/4.0/deed.es>

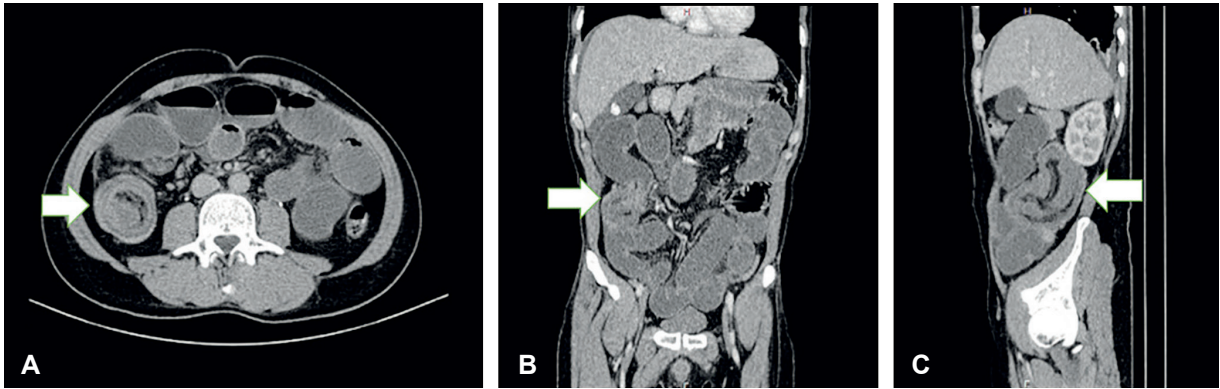


Figura 1. Tomografía computarizada de abdomen con contraste neutro. A. Corte axial donde se aprecia el “signo de la diana” por invaginación intestinal de asas ileales distales en flanco derecho (flecha). B. Reconstrucción coronal, que muestra el asa intususcepta en flanco derecho (flecha), que condiciona sobredistensión de las asas intestinales proximales por obstrucción mecánica asociada. C. Reconstrucción sagital donde se observa el “signo de la salchicha” causado por la masa con capas alternas de baja y alta densidad, que impresiona telescopaje intestinal (flecha). Fuente: Imágenes fotográficas tomadas por los autores.

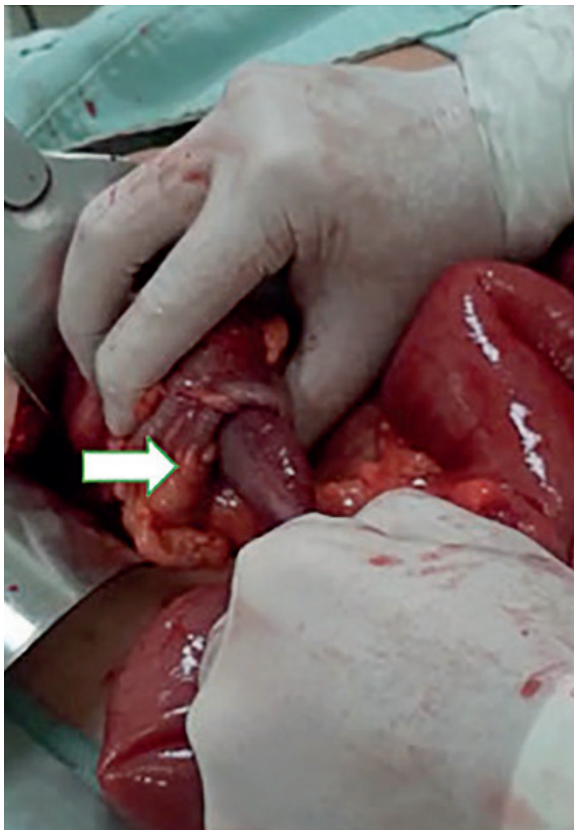


Figura 2. Imagen intraoperatoria de la invaginación de 50 cm de intestino delgado al interior del ciego (flecha). Fuente: Imágenes fotográficas tomadas por los autores.

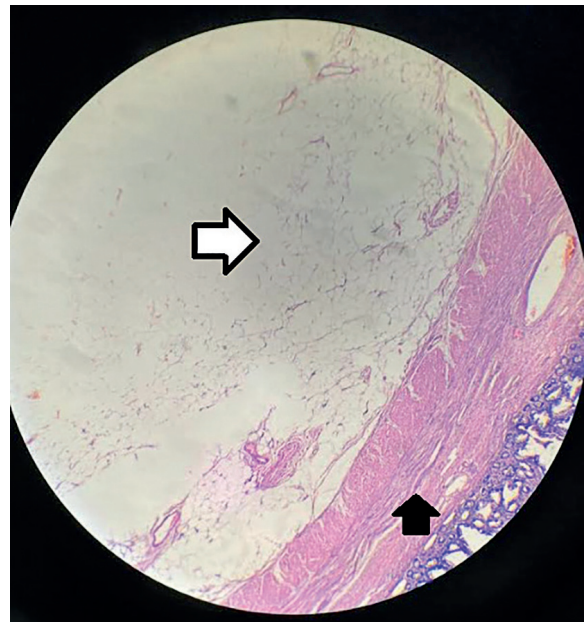


Figura 3. Imágenes microscópicas. Ampliación microscópica con objetivo 40x. Los cortes muestran pared de intestino delgado con tumor benigno delimitado, constituido por lóbulos de tejido adiposo maduro, compatible con lipoma submucoso (Flecha blanca). La mucosa suprayacente está aplanada. Otras áreas muestran congestión vascular. No hay malignidad en la muestra examinada. Nótese en la imagen capa muscular interna (Flecha negra). Fuente: Imágenes fotográficas suministradas por el laboratorio de patología institucional.

Cumplimiento de normas éticas

Consentimiento informado: Se obtuvo el consentimiento informado con la aprobación del paciente para la publicación de las imágenes, protegiendo su derecho de confidencialidad e intimidad.

Conflictos de intereses: Los autores declararon no tener conflictos de intereses.

Uso de inteligencia artificial: los autores declararon que no utilizaron tecnologías asistidas por inteligencia artificial (IA) (como modelos de lenguaje grande, chatbots o creadores de imágenes) en la producción de este trabajo.

Fuentes de financiación: Este artículo fue financiado por los autores.

Contribución de los autores

- Concepción y diseño del estudio: César Ensuncho-Hoyos, Salim Barguil- Fernández de Castro, Diana Lara-Fortich.
- Análisis e interpretación de datos: César Ensuncho-Hoyos, Salim Barguil- Fernández de Castro, Diana Lara-Fortich.

- Redacción del manuscrito: César Ensuncho-Hoyos, Salim Barguil- Fernández de Castro, Diana Lara-Fortich.
- Revisión crítica y aprobación final: César Ensuncho-Hoyos, Salim Barguil- Fernández de Castro, Diana Lara-Fortich.

Referencias

- 1 Padilla BE, Moses W. Lower gastrointestinal bleeding & intussusception. *Surg Clin N Am.* 2017;97:173-88. <https://doi.org/10.1016/j.suc.2016.08.015>
- 2 Eisen LK, Cunningham JD, Aufses AH. Intussusception in adults: Institutional review. *J Am Coll Surg.* 1999;188:390-5. [https://doi.org/10.1016/s1072-7515\(98\)00331-7](https://doi.org/10.1016/s1072-7515(98)00331-7)
- 3 Marsicovetere P, Ivatury SJ, White B, Holubar SD. Intestinal intussusception: Etiology, diagnosis, and treatment. *Clin Colon Rectal Surg.* 2017;30:30-9. <https://doi.org/10.1055/s-0036-1593429>
- 4 Aguirre F, Silva A, Parra P, Salcedo D, López P, Acevedo Y. Intususcepción como causa de obstrucción intestinal en el adulto: un desafío para los cirujanos. *Rev Colomb Cir.* 2019;34:79-86. <https://doi.org/10.30944/20117582.102>