



Pediatría Atención Primaria

ISSN: 1139-7632

Asociación Española de Pediatría de Atención Primaria

Beltrán García, S; Cemeli Cano, M; Caballero Pérez, V; García-Lechuz Moya, JM  
***Taenia saginata*** en una adolescente  
Pediatría Atención Primaria, vol. XIX, núm. 75, 2017, Julio-Septiembre, pp. 263-265  
Asociación Española de Pediatría de Atención Primaria

Disponible en: <https://www.redalyc.org/articulo.oa?id=366654790010>

- ▶ Cómo citar el artículo
- ▶ Número completo
- ▶ Más información del artículo
- ▶ Página de la revista en [redalyc.org](http://redalyc.org)

 redalyc.org

Sistema de Información Científica Redalyc  
Red de Revistas Científicas de América Latina y el Caribe, España y Portugal  
Proyecto académico sin fines de lucro, desarrollado bajo la iniciativa de acceso abierto



## Taenia saginata en una adolescente

Sara Beltrán García<sup>a</sup>, Mercedes Cemeli Cano<sup>a</sup>, Victoria Caballero Pérez<sup>b</sup>,  
José Manuel García-Lechuz Moya<sup>c</sup>

Publicado en Internet:  
18-julio-2017

Sara Beltrán García:  
sbeltran@salud.aragon.es

<sup>a</sup>Pediatra. CS Valdespartera. Zaragoza. España • <sup>b</sup>Pediatra. CS Cella. Teruel. España • <sup>c</sup>Servicio de Microbiología. Hospital Miguel Servet. Zaragoza. España.

### Resumen

La teniasis es una parasitosis intestinal causada por la forma adulta de los cestodos (gusanos planos). En el ser humano se presentan dos especies, *Taenia solium* y *Taenia saginata*, ambas hermafroditas y que requieren un huésped intermediario para cumplir su ciclo: ganado porcino y ganado bovino respectivamente. El hombre es el huésped definitivo en el cual se desarrolla la forma adulta. La clínica principal de *Taenia saginata* es digestiva, mientras que *Taenia solium* puede afectar a otros tejidos. Se presenta el caso de una adolescente que elimina parásitos en la ropa interior y heces sin otro síntoma. Los describen como gusanos blancos, planos y móviles. En la anamnesis refiere que le gustan los chuletones de carne poco cocinada, pero sin concretar un posible foco de la infestación. Se realiza un análisis con resultado normal, excepto una eosinofilia de 9,6%. En el laboratorio de Microbiología, por visión directa tras tinción con tinta china y reacción en cadena de la polimerasa directa se confirma el diagnóstico de *Taenia saginata*. Tras el resultado, se le indica tratamiento con prazicuantel vía oral en dosis única (medicamento *off-label*), sin presentar efectos secundarios.

### Palabras clave:

- Cisticercosis
- Helmintiasis
- *Taenia saginata*
- *Taenia solium*

### Taenia saginata within a teenager

### Abstract

Taeniasis is an intestinal parasitic infection due to an adult worm of tapeworms (cestodes). In humans, there are two main species: *Taenia solium* and *Taenia saginata*, both of them are hermaphrodites and require an intermediate host to complete their life cycle: pigs beef tapeworm (*Taenia saginata*) and pork tapeworm (*Taenia solium*). Humans are the only definitive hosts in which the adult form develops. *Taenia saginata* mainly causes gastrointestinal symptoms, while *Taenia solium* can affect other tissues. We report the case of a teenager who found a number of adult worms on her intimate clothes and in her stools without any other symptom. The worms were described as flat, white and mobile. At the review, she said that she loved eating undercooked meat without determining the source of the infection. We detected high eosinophilia level in blood test (9,6%). A microbiological test identified proglottids in the stool with a direct examination, and polymerase chain reaction methods established a species diagnosis of *Taenia saginata*. As a result, we started treatment with prazicuantel orally single dose (*off-label*) without presenting any side effects.

### Key words:

- Cysticercosis
- Helminthiasis
- *Taenia saginata*
- *Taenia solium*

## INTRODUCCIÓN

La teniasis es una parasitosis intestinal causada por la forma adulta de los cestodos. En el ser

humano se presentan dos especies, *Taenia solium* y *Taenia saginata*<sup>1</sup>. Son hermafroditas y requieren un huésped intermediario para cumplir su ciclo: ganado porcino para *T. solium* y ganado bovino

Cómo citar este artículo: Beltrán García S, Cemeli Cano M, Caballero Pérez V, García-Lechuz Moya JM. *Taenia saginata* en una adolescente. Rev Pediatr Aten Primaria. 2017;19:263-5.

para *T. saginata*. El hombre es el huésped definitivo en el cual se desarrolla la forma adulta. La contaminación con heces humanas de terrenos y aguas hace posible la infección de los animales y el hábito de ingerir carne cruda, cierra el ciclo permitiendo la infección humana<sup>2,3</sup>. Actualmente los casos en España son infrecuentes, por ello presentamos el siguiente caso clínico.

## CASO CLÍNICO

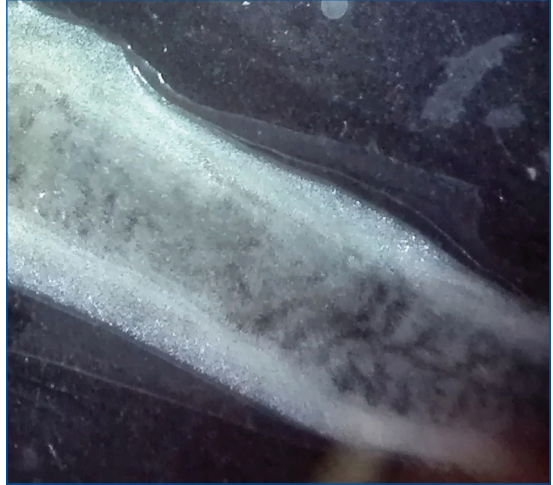
Mujer de 13 años, española caucásica, que elimina desde hace cinco días parásitos en la ropa interior y heces. Son gusanos blancos, planos y móviles (Fig. 1). En la analítica sanguínea destaca una eosinofilia de 9,6% (normal: 0-5). Asintomática, sin clínica abdominal ni pérdida de peso; exploración física anodina.

Se remite la muestra al laboratorio de microbiología de referencia, confirmándose por visión directa tras tinción con tinta china (Fig. 2) y reacción en cadena de la polimerasa directa para *T. saginata* (Centro Nacional, Majadahonda, Madrid). Tras el resultado, se le indica tratamiento con prazicuantel (10 mg/kg) por vía oral en dosis única (medicamento extranjero y *off-label*), sin presentar efectos secundarios. A los tres meses se realiza examen de heces en tres muestras, no visualizándose de nuevo proglótides de tenia.

Figura 1. Detalle de proglótide de *Taenia saginata* extraído de las heces de la paciente entre portas sin tinción



Figura 2. Proglótides de *Taenia saginata* vista al microscopio/lupa tras introducir tinta china en el estoma



En la segunda anamnesis refiere que le gustan los chuletones de carne poco cocinada, pero no encontramos el posible foco de la infestación.

## DISCUSIÓN

La teniasis es una enfermedad parasitaria intestinal causada por la forma adulta de unos helmintos planos y alargados pertenecientes a la clase *Cestoda*, orden *Cyclophyllidea*, familia de las *Taeniidae*. En el ser humano se presentan dos especies, *T. solium* y *T. saginata*<sup>1</sup>, cuya diferencia radica en la presencia de una cabeza o rostelo con doble corona de ganchos y proglótides con útero poco ramificado en la *T. solium*, mientras que la *T. saginata* no tiene ganchos en el rostelo y el útero es muy ramificado (15-30 ramas tras la inoculación de tinta china a través del poro genital lateral).

La *T. saginata* tiene una distribución mundial, siendo más frecuente en áreas con costumbre de ingerir carnes poco cocinadas, como Europa y algunas partes de Asia.

El humano parasitado elimina proglótides y huevos por las heces, que son ingeridos por animales, el cerdo en la *T. solium* y la vaca en la *T. saginata*. En los animales, se forman cisticercos en el músculo

estriado, que son posteriormente ingeridos por el hombre mediante carnes poco o mal cocinadas<sup>2,3</sup>. Una vez en el intestino delgado, el parásito se adhiere a la pared, crece y comienza a producir de nuevo proglótidos y huevos. La mayoría son infecciones únicas, producidas por una tenia solamente.

La *T. saginata* produce fundamentalmente clínica digestiva o prurito perineal por salida de proglótidos por el ano (15%), mientras que la *T. solium* puede afectar a otros tejidos del organismo, especialmente al sistema nervioso central, dando lugar a la neurocisticercosis (causa más frecuente de crisis comiciales y epilepsia en niño inmigrante). Sin embargo, la mayoría de los pacientes se encuentran asintomáticos.

El diagnóstico se realiza fundamentalmente con la visualización de proglótidos en heces. Otros métodos serían a través de la técnica de ensayo por inmuoabsorción ligado a enzimas (ELISA)-coproantígeno o mediante inmunodiagnóstico, que presenta una mayor sensibilidad y especificidad, aunque no están disponibles en todos los laboratorios<sup>4</sup>.

El tratamiento de la paciente presentada tiene, como alternativas<sup>5</sup>, praziquantel a 10 mg/kg/día, solo un día, o niclosamida a 50 mg/kg/día, un día. En este caso se optó por la primera opción ya que, además de ser el tratamiento de elección, implica una mayor comodidad en la ingesta del paciente pediátrico y mejor disponibilidad en nuestro medio.

La prevención debe realizarse mediante un adecuado control de seguridad de las carnes y una adecuada cocción o congelación. Como criterios de curación están: hallazgo del escólex en materia fecal tras tratamiento, examen de heces negativo durante tres meses siguientes al tratamiento o negativización de coproantígenos.

#### CONFLICTO DE INTERESES

Los autores declaran no presentar conflictos de intereses en relación con la preparación y publicación de este artículo.

#### ABREVIATURAS

**ELISA:** técnica de ensayo por inmuoabsorción ligado a enzimas.

#### BIBLIOGRAFÍA

1. Hoberg EP. Phylogeny of Taenia: species definitions and origins of human parasites. *Parasitol Int.* 2006; 55:S23-30.
2. Flisser A, Viniegra AE, Aguilar-Vega L, Garza-Rodriguez A, Maravilla P, Avila G. Portrait of human tapeworms. *J Parasitol.* 2004;90:914-6.
3. Thanchomnang T, Tantrawatpan C, Intapan PM, Sanpool O, Janwan P, Lulitanond V, et al. Rapid molecular identification of human taeniid cestodes by pyrosequencing approach. *PLoS One.* 2014;9:e100611.
4. Allan JC, Craig PS. Coproantigens in taeniasis and echinococcosis. *Parasitol Int.* 2006;55:S75-80.
5. Drugs for parasitic infections. *Treat Guidel Med Lett.* 2013;11:e1-e31.